



Submitted Date: May 8, 2023

Accepted Date: September 3, 2023

Editor-Reviewer Article: Eny Puspani & I Made Mudita

## **PENGARUH PEMBERIAN EKSTRAK KULIT BUAH NANAS (*Ananas comocus L. Merr*) MELALUI AIR MINUM TERHADAP SISTEM PENCERNAAN AYAM JOPER**

**Kedisan, D.N.P.O., N.W. Siti, dan N.L.P. Sriyani**

PS. Sarjana Peternakan, Fakultas Peternakan, Universitas Udayana, Denpasar, Bali  
e-mail: [putriokakedisan@student.unud.ac.id](mailto:putriokakedisan@student.unud.ac.id). Telp. +62 888-0698-8737

### **ABSTRAK**

Penelitian ini bertujuan untuk mengetahui pengaruh pemberian ekstrak kulit buah nanas melalui air minum terhadap sistem pencernaan ayam joper. Penelitian dilaksanakan selama 6 minggu di Farm Sesetan, Fakultas Peternakan Universitas Udayana. Rancangan yang digunakan adalah Rancangan Acak Lengkap (RAL) dengan 4 perlakuan dan 5 ulangan. Setiap ulangan menggunakan 3 ekor ayam joper berumur 2 minggu dengan berat badan  $100,31 \pm 11,4$  g, sehingga didapatkan 20 unit percobaan dengan jumlah ayam joper sebanyak 60 ekor. Keempat perlakuan tersebut adalah ayam joper yang diberi air minum tanpa ekstrak kulit buah nanas sebagai kontrol (P0), ayam joper yang diberi air minum dengan ekstrak kulit buah nanas 6% (P1), ayam joper yang diberi air minum dengan ekstrak kulit buah nanas 8% (P2), dan ayam joper yang diberi air minum dengan ekstrak kulit buah nanas 10% (P3). Variabel yang diamati yaitu persentase hati, persentase empedu, persentase pankreas, persentase proventrikulus, persentase ventrikulus, persentase usus halus, dan panjang usus halus. Hasil penelitian menunjukkan bahwa ayam yang diberi perlakuan P0, P1, P2, dan P3 memberikan hasil yang berbeda tidak nyata ( $P > 0,05$ ) terhadap persentase organ sistem pencernaan ayam joper. Berdasarkan hasil penelitian dapat disimpulkan bahwa pemberian ekstrak kulit buah nanas dengan taraf 6%, 8%, 10% memberikan hasil yang sama terhadap sistem pencernaan ayam joper.

**Kata Kunci:** Ayam joper, Sistem pencernaan, Ekstrak kulit buah nanas

## **THE EFFECT OF GIVING PINEAPPLE PEEL EXTRACT (*Ananas comocus L.Merr*) THROUGH DRINKING WATER ON THE DIGESTIVE SYSTEM OF JOPER CHICKENS**

### **ABSTRACT**

The study aimed to determine the effect of giving pineapple peel extract through drinking water on the digestive system of joper chickens. This research was conducted for 6 weeks at Sesetan Farm, Faculty of Animal Husbandry. The research used completely randomized design (CRD) with 4 treatments and 5 replications. Each replication used 3 joper chickens aged 2

weeks with a body weight of  $100,31 \pm 11,4$  g, so that 20 experimental units were obtained with a total of 60 joper chickens. The four treatments were joper chickens given drinking water without pineapple peel extract as a control (P0), joper chickens given drinking water with pineapple peel extract 6% (P1), joper chickens given drinking water with pineapple peel extract 8% (P2), and joper chickens given drinking water with pineapple peel extract 10% (P3). The variables observed were the percentage of liver, percentage of bile, percentage of pancreas, percentage of proventriculus, percentage of ventricle, percentage of small intestine, and the length of small intestine. The results of this study showed that the chickens treated with P0, P1, P2, and P3 gave significantly different results ( $P > 0,05$ ) on the percentage of the digestive system organs of joper chickens. Based on the results of the study it can be concluded that giving pineapple peel extract up to 6%, 8%, 10% gave the same results to the digestive system of joper chickens.

**Keyword:** *Joper chicken, Digestive system, Pineapple peel extract*

## PENDAHULUAN

Permintaan terhadap produk peternakan meningkat seiring dengan bertambahnya jumlah penduduk serta meningkatnya pengetahuan dan kesadaran masyarakat akan pentingnya mengkonsumsi pangan yang bergizi. Produk peternakan sebagai protein hewani yang paling diminati adalah daging ayam. Widiati (2014) melaporkan bahwa 70% dari konsumsi daging nasional berasal dari unggas. Indonesia merupakan salah satu negara yang kaya akan sumber daya alam, termasuk di dalamnya adalah sumber daya genetik ayam lokal (Hidayat, 2012). Ayam lokal memiliki potensi yang besar untuk dikembangkan dalam upaya menunjang ketahanan pangan dan meningkatkan kesejahteraan peternak (Nataamijaya, 2010).

Ayam joper merupakan salah satu jenis ayam lokal yang tergolong kedalam ayam buras sebagai penghasil daging dan sudah dikenal oleh masyarakat luas. Ternak ini telah mengalami persilangan sehingga dihasilkan ayam dengan produktivitas yang lebih baik (Jacob *et al.*, 2019). Ayam joper adalah hasil persilangan ayam kampung pejantan dengan ayam ras petelur betina (Salim, 2013). Ayam ini memiliki beberapa keunggulan diantaranya tingkat kematian yang rendah, daya tahan tubuh yang baik, mudah beradaptasi dengan lingkungan serta cita rasa daging yang tidak berbeda dengan ayam kampung biasa (Kaleka, 2015).

Pertumbuhan ayam joper tidak terlepas dari kesehatan sistem pencernaan. Sistem pencernaan memiliki peranan penting untuk menjaga status kesehatan tubuh agar tetap optimal. Menurut Hegar (2017) sekitar 80% kesehatan tubuh berasal dari sistem pencernaan. Pertiwi *et al.*, (2017) menyatakan bahwa sistem pencernaan ayam merupakan organ vital yang memiliki fungsi untuk mencerna pakan dan fungsi imunologis. Sistem pencernaan terdiri atas saluran pencernaan dan organ bantu pencernaan. Saluran pencernaan unggas meliputi paruh, esofagus,

tembolok, proventrikulus, ventrikulus, usus halus, caecum, usus besar, kloaka. Organ bantu pencernaan meliputi hati, empedu, dan pankreas (Suprijatna *et al.*, 2008). Masing-masing organ mempunyai fungsi yang saling berkaitan. Apabila salah satu organ mengalami kelainan maka kesehatan ternak akan terganggu (Mustofa *et al.*, 2020). Sistem pencernaan bekerja secara baik dalam proses pencernaan, maka selanjutnya akan diedarkan keseluruh tubuh sehingga pertumbuhan yang optimal akan tercapai.

Salah satu cara yang dapat menunjang kesehatan sistem pencernaan ayam joper yaitu dengan pemberian ekstrak kulit buah nanas. Kulit buah nanas termasuk limbah organik yang banyak mengandung senyawa fitokimia dan enzim bromelin sebagai antibakteri, antioksidan, anti jamur, dan anti helmintik (Astri dan Sukahor, 2019; Husniah dan Gunata, 2020). Bromelin juga memiliki aktivitas fibrinolitik dapat mencegah penggumpalan darah (Aurelia, 2022). Lebih lanjut Syahrumsyah *et al.* (2010) menambahkan bahwa buah nanas juga mengandung vitamin A dan vitamin C yang berfungsi sebagai antioksidan dalam tubuh. Antioksidan dapat mencegah penyakit dengan menghambat radikal bebas dalam tubuh.

Kandungan senyawa bioaktif pada kulit buah nanas dapat membuat ternak lebih sehat dan menurunkan angka kematian (Siti *et al.*, 2016). Pemberian enzim bromelin dapat meningkatkan proses hidrolisis kandungan protein pakan menjadi unsur yang lebih sederhana, sehingga memudahkan proses penyerapan di dalam usus dan berdampak terhadap penampilan produksi (Angel, 2010). Plumstead dan Coisin (2008) menambahkan bahwa pemberian enzim bromelin juga untuk mengurangi aliran nutrisi yang tidak tercerna, dan sebagai anti bakteri yang dapat menghambat pertumbuhan mikroba merugikan dalam saluran pencernaan. Mario *et al.* (2013) menyatakan bahwa organ pencernaan yang sehat ditandai dengan perkembangan dan panjang saluran cerna, serta perkembangan vili yang optimal sehingga memaksimalkan penyerapan nutrisi dan dapat membantu menjaga kesehatan tubuh serta meningkatkan bobot tubuh.

Berdasarkan penelitian Fitasari dan Soenardi (2012) menyatakan bahwa pemberian ekstrak nanas pada taraf 6% dapat meningkatkan penampilan produksi ayam pedaging. Berdasarkan uraian diatas maka dilakukan pengamatan terhadap persentase organ sistem pencernaan ayam joper yang diberi ekstrak kulit buah nanas melalui air minum sehingga penelitian ini dilaksanakan. Publikasi pemanfaatan ekstrak kulit buah nanas pada ayam joper belum banyak sehingga penelitian ini dilaksanakan.

---

## MATERI DAN METODE

---

### **Waktu dan tempat penelitian**

Penelitian ini dilaksanakan selama 6 minggu di Farm Sesetan, Fakultas Peternakan Universitas Udayana, Jalan Raya Sesetan Gang Markisa, Denpasar.

### **Ayam joper**

Ayam joper yang digunakan dalam penelitian ini adalah ayam joper berumur 2 minggu dengan berat badan  $100,31 \pm 11,4$  g yang dibeli dari peternak ayam joper di Kecamatan Manggis, Kabupaten Karangasem, Bali.

### **Kandang dan peralatan**

Kandang yang digunakan dalam penelitian ini merupakan kandang dengan sistem koloni (*coloni*) sebanyak 20 unit dengan ukuran panjang x lebar x tinggi masing-masing  $84 \text{ cm} \times 60 \text{ cm} \times 78 \text{ cm}$ . Kandang koloni tersebut terbuat dari kayu, bambu, dan kawat besi. Setiap kandang sudah dilengkapi dengan tempat pakan dan tempat air minum. Pada bagian alas kandang diisi koran yang diberi sekam padi agar kotoran ayam tidak jatuh berserakan dibawah lantai. Kandang terletak di dalam ruangan berukuran  $9,70 \text{ m} \times 8,85 \text{ m}$  dan lantainya terbuat dari beton.

Peralatan yang akan digunakan pada saat penelitian antara lain: (1) gelas ukur untuk mengukur volume air, (2) timbangan duduk untuk menimbang ransum, (3) timbangan elektrik untuk menimbang ayam setiap minggu dan sampel saat pengambilan data, (5) pisau untuk proses pemotongan dan pemisahan organ-organ sistem pencernaan, (7) pita ukur untuk mengukur panjang usus halus, (8) botol air untuk penyimpanan air sementara, (9) blender untuk menghaluskan kulit buah nanas, (10) saringan untuk memisahkan ampas dengan ekstrak kulit buah nanas, (11) alat tulis untuk mencatat semua kegiatan selama penelitian berlangsung.

### **Ransum dan air minum**

Ransum yang digunakan adalah ransum komersial dari PT. Charoend Pokphand dengan kode CP 511B. Bahan-bahan pakan yang terkandung dalam susunan ransum komersial antara lain: jagung, dedak padi, bungkil kedelai, tepung daging dan tulang, pecahan gandum, dan tepung daun. Air minum berasal dari PAM dan pemberian ransum dan air minum diberikan secara *adlibitum*. Kandungan nutrisi pada ransum tersaji pada Tabel 1.

**Tabel 1. Kandungan nutrisi CP 511B**

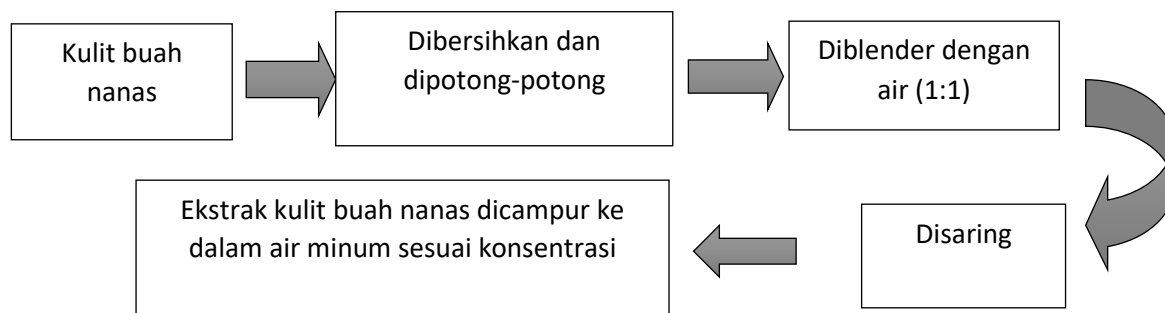
<b>Kandungan Nutrisi</b>	<b>Jumlah<sup>1)</sup></b>	<b>Umur 1-3 minggu<sup>2)</sup></b>	<b>Umur &gt;3 minggu<sup>2)</sup></b>
--------------------------	----------------------------	-------------------------------------	---------------------------------------

Kadar air %	Maks 14,00	14,00	14,00
Protein kasar%	Min 20,00	19,00	18,00
Lemak kasar%	Min 5,00	7,00	8,00
Serat kasar%	Maks 5,00	6,00	6,00
Abu%	Maks 8,00	8,00	8,00
Kalsium%	0,80-1,10	0,90-1,20	0,90-1,20
Fosfor total dengan enzim phytase $\geq 400$ FTU/kg	Min 0,50	0,60-1,20	0,60-1,00
Aflatoksin total	Maks 50 $\mu$ g/kg	50 $\mu$ g/kg	50 $\mu$ g/kg
Asam amino%			
Lisin%	Min 1,20	1,10	0,90
Metionin%	Min 0,45	0,40	0,30
Metionin+sistin %	Min 0,80	0,60	0,50
Triptofan%	Min 0,19	0,19	0,18
Treonin%	Min 0,75	0,75	0,65

Sumber : 1) PT. Charoen Pokphand Indonesia  
2) SNI 3930:2008

### Ekstrak kulit buah nanas

Ekstrak kulit buah nanas yang digunakan adalah kulit nanas yang sudah matang dan dalam keadaan segar. Proses pembuatan ekstrak kulit buah nanas dapat dilihat pada bagan dibawah ini:



Pembuatan campuran ekstrak kulit buah nanas untuk konsentrasi 6% (P1) yaitu dengan mencampurkan ekstrak kulit buah nanas sebanyak 60 ml kedalam 940 ml air minum, 80 ml ekstrak kulit buah nanas kedalam 920 ml air minum untuk konsentrasi 8% (P2), dan 100 ml ekstrak kulit buah nanas kedalam 900 ml air minum untuk konsentrasi 10% (P3).

### Rancangan penelitian

Rancangan percobaan yang digunakan dalam penelitian ini adalah rancangan acak lengkap (RAL) dengan 4 perlakuan dan 5 ulangan. Setiap ulangan menggunakan 3 ekor ayam joper berumur 2 minggu, sehingga didapatkan 20 unit percobaan dengan jumlah ayam joper yang digunakan sebanyak 60 ekor. Perlakuan yang diberikan pada penelitian ini yaitu:

P0: Ayam joper yang diberi air minum tanpa ekstrak kulit buah nanas sebagai kontrol.

P1: Ayam joper yang diberi air minum dengan ekstrak kulit buah nanas 6%.

P2: Ayam joper yang diberi air minum dengan ekstrak kulit buah nanas 8%.

P3: Ayam joper yang diberi air minum dengan ekstrak kulit buah nanas 10%

### **Pengacakan ayam joper**

Sebelum memulai penelitian, ayam joper ditimbang untuk mencari bobot badan yang sama atau homogen. Sebanyak 80 ekor ayam ditimbang untuk mencari bobot rata-rata. Setelah mendapatkan bobot badan rata-rata, kemudian diambil sebanyak 60 ekor ayam dan disebar secara acak kedalam 20 unit kandang. Setiap unit kandang terdiri dari 3 ekor ayam joper.

### **Pengambilan sampel**

Pengambilan sampel dilakukan pada saat ayam berumur 8 minggu. Untuk memperoleh sampel semua ayam joper dalam satu unit percobaan ditimbang terlebih dahulu untuk mendapatkan berat badan rata-rata. Ayam yang diambil sebagai sampel adalah ayam yang memiliki berat badan mendekati atau sama dengan berat badan rata-rata pada setiap unit percobaan. Jumlah ayam yang diambil disetiap kandang sebanyak 1 ekor, sehingga total ayam yang dipotong dan diuji adalah 20 ekor.

### **Prosedur pemotongan**

Sebelum dilakukan pemotongan, ayam dipuaskan terlebih dahulu  $\pm$  12 jam dengan tetap memberikan air minum. Pemotongan ayam akan dilakukan berdasarkan cara USDA (*United State Department of agriculture, 1977*) yaitu tentang cara pemotongan unggas yang dilakukan dengan memotong *vena jugularis*, dan *arteri carotis* yang terletak antara tulang kepala dengan ruas tulang leher pertama. Setelah ayam dipastikan mati, kemudian dicelupkan kedalam air panas dengan suhu  $\pm$  65°C selama 1-2 menit, selanjutnya dilakukan pencabutan bulu (Soeparno, 2011). Pemisahan organ-organ dilakukan dengan cara membuat irisan dari kloaka ke arah tulang dada. Selanjutnya bagian dada dan perut dibelah, kemudian organ-organ dikeluarkan kemudian dilakukan pemisahan seperti hati, empedu, pankreas, proventrikulus, ventrikulus, dan usus halus.

### **Variabel yang diamati**

Variabel yang diamati dalam penelitian ini adalah sebagai berikut:

1. Persentase hati (%) =  $\frac{\text{bobot hati}}{\text{bobot potong}} \times 100\%$
2. Persentase empedu (%) =  $\frac{\text{bobot empedu}}{\text{bobot potong}} \times 100\%$
3. Persentase pankreas (%) =  $\frac{\text{bobot pankreas}}{\text{bobot potong}} \times 100\%$

4. Presentase proventrikulus (%) =  $\frac{\text{bobot proventrikulus}}{\text{bobot potong}} \times 100\%$
5. Presentase ventrikulus (%) =  $\frac{\text{bobot ventrikulus}}{\text{bobot potong}} \times 100\%$
6. Persentase usus halus (%) =  $\frac{\text{bobot usus halus}}{\text{bobot potong}} \times 100\%$
7. Panjang usus halus = panjang usus halus diukur dari empedal sampai sekum menggunakan pita ukur.

### **Analisis statistik**

Data yang diperoleh dari hasil penelitian ini dianalisis dengan sidik ragam dengan bantuan *Software* SPSS 24.0. Apabila terdapat perbedaan yang nyata ( $P < 0,05$ ) diantara perlakuan, maka analisis dilanjutkan dengan uji jarak berganda Duncan (Steel dan Torrie, 1993).

## **HASIL DAN PEMBAHASAN**

### **Persentase Hati**

Hati merupakan organ terbesar di dalam tubuh yang berperan sebagai alat penyaring zat-zat makanan yang telah diabsorbi sebelum masuk dalam peredaran darah dan jaringan-jaringan (Sulistyoningsih, 2015). Hati berperan dalam detoksifikasi, sekresi empedu dan metabolisme karbohidrat, protein, dan lemak. Price dan Wilson (2006) menyatakan fungsi detoksifikasi pada hati dilakukan oleh enzim-enzim hati, yaitu dengan mengubah zat-zat yang kemungkinan membahayakan menjadi zat-zat secara fisiologis tidak aktif. Rataan persentase hati ayam joper pada perlakuan kontrol (P0) adalah 2,11% (Tabel 2). Rataan persentase hati pada perlakuan P1, P2, dan P3 lebih rendah dari perlakuan kontrol (P0) masing-masing sebesar 5,21%, 9,48%, dan 4,27% namun secara statistik berbeda tidak nyata ( $P > 0,05$ ). Hal ini diyakini ekstrak kulit buah nanas yang dikonsumsi melalui air minum tidak mengandung zat asing yang membahayakan dalam tubuh sehingga tidak mempengaruhi kinerja dari hati. Zat racun yang dikonsumsi secara berlebihan melalui pakan atau minuman dapat menyebabkan kinerja hati lebih berat dalam proses detoksifikasi dan menimbulkan pembengkakan pada hati. Ekstrak kulit buah nanas mengandung senyawa flavonoid sebagai antioksidan berpotensi sebagai hepatoprotektor yang mampu menghambat kerusakan hati dengan mengikat radikal bebas dalam tubuh sehingga dampaknya pada hati berkurang (Rahayu *et al.*, 2018). Pada penelitian ini bobot hati masih dalam kisaran normal yaitu 1,91-2,11%. Selaras dengan persentase hati yang dinyatakan oleh Siregar (2011) yakni 1,98-2,12%. Maradon *et al.* (2015) menyatakan bahwa meningkatnya



bobot hati disebabkan oleh aktivitas hati yang semakin berat dalam proses detoksifikasi. Sriyani *et al.* (2016) melaporkan bahwa peningkatan persentase hati secara nyata disebabkan oleh aktivitas metabolik.

**Tabel 2. Pengaruh pemberian ekstrak kulit buah nanas (*Ananas commucus L.Merr*) melalui air minum terhadap sistem pencernaan ayam joper.**

Variabel	Perlakuan <sup>1)</sup>				SEM <sup>2)</sup>
	P0	P1	P2	P3	
Persentase hati	2,11 <sup>a3)</sup>	2,00 <sup>a</sup>	1,91 <sup>a</sup>	2,02 <sup>a</sup>	0,10
Persentase empedu	0,10 <sup>a</sup>	0,09 <sup>a</sup>	0,09 <sup>a</sup>	0,06 <sup>a</sup>	0,01
Persentase pankreas	0,25 <sup>a</sup>	0,25 <sup>a</sup>	0,25 <sup>a</sup>	0,26 <sup>a</sup>	0,02
Persentase proventrikulus	0,44 <sup>a</sup>	0,47 <sup>a</sup>	0,46 <sup>a</sup>	0,43 <sup>a</sup>	0,03
Persentase ventrikulus	2,38 <sup>a</sup>	2,36 <sup>a</sup>	2,16 <sup>a</sup>	2,19 <sup>a</sup>	0,19
Persentase usus halus	2,23 <sup>a</sup>	2,07 <sup>a</sup>	2,09 <sup>a</sup>	2,02 <sup>a</sup>	0,13
Panjang usus halus (Cm)	115,6 <sup>a</sup>	110,1 <sup>a</sup>	109,2 <sup>a</sup>	111 <sup>a</sup>	5,19

Keterangan:

1. Perlakuan:  
 P0 : Ayam joper diberi air minum tanpa ekstrak kulit buah nanas sebagai kontrol  
 P1 : Ayam joper diberi air minum dengan ekstrak kulit buah nanas 6%  
 P2 : Ayam joper diberi air minum dengan ekstrak kulit buah nanas 8%  
 P3 : Ayam joper diberi air minum dengan ekstrak kulit buah nanas 10%
2. SEM : “*Standard Error of The Treatment Means*”
3. Nilai dengan huruf yang sama pada baris yang sama menunjukkan berbeda tidak nyata ( $P>0,05$ ).

### Persentase Empedu

Empedu merupakan organ berbentuk bulat berwarna kehijauan yang melekat pada permukaan bawah hati. Empedu mengandung garam-garam empedu yang berfungsi membantu dalam mengemulsikan lemak dan absorpsi vitamin A, D, E dan K yang larut dalam lemak (Jacob dan Pescatore, 2011). Empedu digunakan tubuh untuk mengemulsikan lemak sehingga mudah dicerna. Rataan persentase empedu yang diperoleh pada perlakuan kontrol (P0) adalah 0,10% (Tabel 2). Sedangkan rata-rata persentase empedu pada perlakuan P1, P2, dan P3 lebih rendah dari perlakuan kontrol (P0) masing-masing sebesar 10%, 10%, dan 40% namun secara statistik berbeda tidak nyata ( $P>0,05$ ). Hal ini menunjukkan pemberian ekstrak kulit buah nanas melalui air minum tidak mempengaruhi empedu, juga disebabkan tidak banyak lemak yang diemulsikan sehingga peran kerja empedu tidak banyak pengaruhnya. Sesuai dengan fungsi empedu yakni untuk membantu proses pencernaan lemak dengan mengemulsikan lemak sehingga mudah dicerna dan absorpsi vitamin A, D, E, dan K yang larut dalam lemak (Jacob dan Pescatore, 2011). Pada penelitian ini rata-rata persentase empedu yang diperoleh yaitu 0,06-0,10%. Hal ini berbeda dengan penelitian Putra *et al.* (2017) menyatakan bahwa persentase empedu ayam kampung umur 10 minggu yaitu 0,15-0,17%. Peningkatan persentase empedu disebabkan



karena hati mengsekresikan empedu dalam jumlah besar. Yusuf (2007) menyatakan bahwa meningkatnya kinerja hati menyebabkan kebutuhan cairan empedu menjadi banyak, sehingga memacu peningkatan persentase empedu yang dihasilkan.

### **Persentase Pankreas**

Pankreas merupakan organ yang terletak diantara lipatan duodenum yang memiliki peranan penting dalam proses pencernaan zat-zat makanan. Rataan persentase pankreas yang diperoleh pada perlakuan kontrol (P0) adalah 0,25% (Tabel 2). Rataan persentase pankreas ayam dengan perlakuan P1 dan P2 menunjukkan hasil yang sama dengan perlakuan kontrol (P0) yaitu 0,25%. Sedangkan rata-rata persentase pankreas ayam dengan perlakuan P3 lebih tinggi sebesar 4,0% dari perlakuan kontrol (P0) namun secara statistika berbeda tidak nyata ( $P>0,05$ ). Hal ini disebabkan pemberian ekstrak kulit buah nanas yang dikonsumsi melalui air minum tidak mempengaruhi organ pankreas dalam menghasilkan enzim-enzim pencernaan. Ibrahim *et al.* (2018) menyatakan bahwa pankreas berfungsi untuk menghasilkan getah pankreas yang mengandung amilolitik, lipolitik, dan proteolitik yang dapat mencerna pati, lemak, dan protein. Pankreas juga mengsekresikan hormon insulin sebagai pengatur nutrisi berupa energi untuk diserap dalam tubuh dan menetralkan darah (Aqsa *et al.*, 2016; Kolo *et al.*, 2020). Rataan persentase pankreas pada penelitian ini masih dalam kisaran normal (0,25-0,26%). Selaras dengan persentase pankreas yang dinyatakan oleh Sturkie (2000) yaitu 0,24-0,40%. Menurut Kusmayadi *et al.* (2019) peningkatan bobot pankreas adalah salah satu bentuk adaptasi untuk mencukupi kebutuhan enzim pencernaan yang meningkat dimana fungsi pankreas sebagai organ yang menghasilkan enzim lipolitik, amilolitik, dan proteolitik.

### **Persentase Proventrikulus**

Proventrikulus merupakan perbesaran dari bagian belakang esophagus yang berfungsi sebagai tempat penyimpanan makanan sementara. Pada proventrikulus terjadi pencernaan secara enzimatik karena dindingnya mensekresikan enzim-enzim pencernaan seperti pepsinogen dan HCl (Lesson and Summer, 2005). Rataan persentase proventrikulus ayam joper pada perlakuan kontrol (P0) adalah 0,44% (Tabel 2). Persentase proventrikulus pada perlakuan P1 dan P2 masing-masing 6,82% dan 4,55% berbeda tidak nyata ( $P>0,05$ ) lebih tinggi dibandingkan dengan perlakuan kontrol (P0). Sedangkan persentase proventrikulus pada perlakuan P3 lebih rendah sebesar 2,27% jika dibandingkan dengan perlakuan kontrol (P0) namun secara statistik berbeda tidak nyata ( $P>0,05$ ). Hal ini disebabkan oleh pemberian ekstrak kulit nanas melalui air minum tidak banyak mempengaruhi kerja dari proventrikulus, karena organ proventrikulus dipengaruhi oleh pakan yang diberikan. Menurut Amrullah (2004) besar kecilnya proventrikulus

dipengaruhi oleh pakan ternak, semakin banyak fitat yang terkandung dalam ransum mempengaruhi ukuran proventrikulus, karena proventrikulus bekerja memproduksi HCl dan pepsin, enzim yang dapat memecah protein dan serat kasar pada pakan. Lesson dan Summer (2005) juga menyatakan bahwa semakin tinggi serat kasar pada pakan yang diberikan akan mempengaruhi pembesaran dan penipisan organ proventrikulus. Proventrikulus pada penelitian ini masih dalam kisaran normal. Selaras dengan persentase proventrikulus yang dinyatakan Kusmayadi *et al.* (2019) yaitu 0,41-0,60%. Usman (2010) menyatakan bahwa bobot proventrikulus dipengaruhi oleh umur, bangsa, dan genetik ternak.

### **Persentase Ventrikulus**

Ventrikulus merupakan organ pencernaan yang memiliki jaringan otot kuat dan tebal, berperan sebagai tempat penggilingan pakan, terutama biji-bijian (Murtidjo, 2005). Pada ventrikulus terjadi pencernaan secara mekanik untuk memecah pakan menjadi lebih halus. Rataan persentase ventrikulus ayam joper pada perlakuan kontrol (P0) adalah 2,38% (Tabel 2). Sedangkan rata-rata persentase ventrikulus pada perlakuan P1, P2, dan P3 lebih rendah dari perlakuan kontrol (P0) masing-masing sebesar 0,84%, 9,24%, dan 7,98% namun secara statistik berbeda tidak nyata ( $P > 0,05$ ). Hal ini disebabkan dalam ekstrak kulit buah nenas mengandung enzim bromelin yang membantu melunakkan pakan sehingga kerja ventrikulus menjadi lebih ringan. Sesuai dengan pendapat Noviandi *et al.* (2018) menyatakan bahwa enzim bromelin tergolong kedalam enzim protease yang mampu memecah protein kompleks menjadi lebih sederhana sehingga mudah untuk dicerna. Enzim memberikan efek melunakkan pakan sehingga memudahkan organ ventrikulus untuk memecah pakan menjadi lebih halus. Rataan persentase ventrikulus yang diperoleh dari penelitian ini adalah 2,16-2,38%. Hasil tersebut masih dalam kisaran normal. Selaras dengan pernyataan Sturkie (2000) bahwa persentase ventrikulus yaitu 1,6%-2,3%.

### **Persentase Usus Halus**

Usus halus merupakan organ utama yang memiliki peranan sebagai tempat berlangsungnya pencernaan dan absorpsi produk pencernaan (Suprijatna *et al.*, 2008). Menurut Liu (2015) disamping berperan penting dalam proses pencernaan dan penyerapan nutrisi pakan, usus halus juga termasuk sistem imun terbesar dalam tubuh ternak. Usus halus terbagi menjadi tiga bagian yakni duodenum, jejunum, dan ileum. Pada usus halus terjadi pencernaan secara kimiawi oleh enzim-enzim yang dihasilkan organ pankreas. Rataan persentase usus halus ayam joper pada perlakuan kontrol (P0) adalah 2,23% (Tabel 2). Sedangkan rata-rata persentase usus halus pada perlakuan P1, P2, dan P3 lebih rendah dari perlakuan kontrol (P0) masing-masing sebesar

7,17%, 6,28%, dan 9,42% namun secara statistik berbeda tidak nyata ( $P>0,05$ ). Hal ini disebabkan ekstrak kulit buah nanas yang dikonsumsi melalui air minum mengandung senyawa fitokimia dan enzim bromelin membantu kinerja usus halus. Enzim bromelin termasuk enzim protease yang mampu memecah protein sehingga mudah dicerna dan diserap oleh tubuh serta dapat mengurangi mikroba merugikan dalam saluran pencernaan (Plumstead dan Coeisin, 2008; Noviandi *et al.*, 2018). Senyawa fitokimia pada kulit buah nanas juga memberikan dampak yang baik bagi kesehatan saluran pencernaan. Adanya flavonoid sebagai antibakteri dan antioksidan bermanfaat bagi saluran pencernaan karena mampu menekan mikroba merugikan dan mengikat radikal bebas sehingga metabolisme tubuh dapat berjalan dengan baik. Senyawa saponin dapat meningkatkan permeabilitas dinding sel pada usus dan meningkatkan penyerapan zat makanan sehingga penampilan produksi ternak juga meningkat (Irwani dan Candra, 2020). Persentase usus halus yang diperoleh masih pada kisaran normal yakni 2,02-2,23%. Selaras dengan persentase usus halus yang dinyatakan Manuaba *et al.* (2017) yaitu 1,85-2,71%. Menurut Iyayi *et al.* (2005) usus halus dipengaruhi oleh kandungan nutrisi dalam pakan, serat kasar yang tinggi secara nyata meningkatkan bobot usus halus.

### **Panjang Usus Halus**

Rataan panjang usus halus yang diperoleh pada perlakuan kontrol (P0) adalah 115,6 cm (Tabel 2). Rataan panjang usus halus pada perlakuan P1, P2, dan P3 lebih rendah dari perlakuan kontrol (P0) masing-masing sebesar 4,76%, 5,54%, dan 3,98% namun secara statistik berbeda tidak nyata ( $P>0,05$ ). Hal ini disebabkan kandungan enzim bromelin pada ekstrak kulit buah nanas yang dikonsumsi dari air minum membantu kinerja usus. Adanya enzim bromelin membantu usus halus dalam proses pencernaan dan penyerapan zat-zat makanan sehingga usus halus tidak berubah lebih panjang untuk memaksimalkan penyerapan zat-zat makanan. Sesuai dengan pendapat Noviandi *et al.* (2018) enzim bromelin merupakan enzim protease yang mampu memecah protein sehingga zat-zat makanan mudah dicerna dan diserap dalam usus. Sesuai dengan fungsi usus halus berperan sebagai tempat berlangsungnya pencernaan dan penyerapan nutrisi pakan (Suprijatna *et al.*, 2008). Rataan panjang usus halus pada penelitian ini adalah 109,2-115,6 cm. Selaras dengan penelitian Cahyono *et al.*, (2012) panjang usus yang diperoleh yakni sebesar 121,4-129,1 cm.

## **SIMPULAN DAN SARAN**

### **Simpulan**

Berdasarkan hasil penelitian dapat disimpulkan bahwa pemberian ekstrak kulit buah nanas taraf 6%, 8%, 10% memberikan hasil yang sama terhadap sistem pencernaan ayam joper.

### **Saran**

Berdasarkan hasil penelitian dapat disarankan kepada peternak, bahwa pemberian ekstrak kulit buah nanas taraf 6%, 8%, 10% dapat diberikan melalui air minum karena memberikan hasil yang sama terhadap sistem pencernaan ternak ayam joper.

### **UCAPAN TERIMA KASIH**

Penulis mengucapkan terima kasih kepada Prof. Dr. Ir. I Nyoman Gde Antara, M.Eng, IPU selaku Rektor Universitas Udayana, Dr. Ir. I Nyoman Tirta Ariana, MS., IPU., ASEAN Eng. selaku Dekan Fakultas Peternakan Universitas Udayana dan Dr. Ir. Ni Luh Putu Sriyani, S.Pt, M.P., IPM ASEAN Eng Selaku Koordinator Program Studi Sarjana Peternakan atas kesempatan dan fasilitas kepada penulis untuk mengikuti dan menyelesaikan pendidikan di Program Studi Sarjana Peternakan, Fakultas Peternakan Universitas Udayana.

### **DAFTAR PUSTAKA**

- Amrullah, I.K. 2004. Nutrisi Ayam Broiler. Cetakan ketiga. Penerbit PT. Lembaga Satu Gunung Budi. Bogor.
- Angel, R. 2010. Proteases: Potential for Use in Poultry Nutrition. DSM Nutritional Products Inc. Technical Symposium. Multi State Poultry Meeting May. 25-27.
- Astri, N., dan Sukahor, A. 2019. Pengaruh ekstrak buah nanas (*Ananas comococcus L. Mer*) sebagai antihelmintik. *Jurnal Agromedicine*, 6(1), 173-179.
- Aurelia, G. 2022. Efek Suplement Bromelin Terhadap Pemecahan Gumpalan Darah Secara In Vitro. Doctoral dissertation. Universitas Pelita Harapan.
- Aqsa, A.D., Kiramang, K., dan Hidayat, M. N. 2016. Profil organ dalam ayam pedaging (broiler) yang diberi tepung daun sirih (*piper betle linn*) sebagai imbuhan pakan. *Jurnal Ilmu dan Industri Peternakan*, 3(1).
- Cahyono, E. D., Atmomarsono, U., dan Suprijatna, E. 2012. Pengaruh penggunaan tepung jahe (*Zingiber officinale*) dalam ransum terhadap saluran pencernaan dan hati pada ayam kampung umur 12 minggu. *Animal Agriculture Journal*, 1(1), 65-74.
- Fitasari, E., dan Soenardi, S. 2012. Efek penambahan ekstrak kasar enzim bromelin dalam pakan terhadap penampilan produksi. *Buana Sains*, 12(1), 17-24.

- Hegar, B. 2017. Kesehatan saluran cerna pada awal kehidupan untuk kesehatan pada masa mendatang. E-journal kedokteran Indonesia, 5(2), 73-77.
- Hidayat, C. 2012. Pengembangan produksi ayam lokal berbasis bahan pakan lokal. Wartazoa, 22(2), 85-98.
- Husniah, I., dan Gunata, A. F. 2020. Ekstrak kulit nanas sebagai antibakteri. Jurnal Penelitian Perawat Profesional, 2(1), 85-90.
- Ibrahim, W., Mutiahha, R., dan Nurhayati, N. 2018. Penggunaan kulit nanas fermentasi dalam ransum yang mengandung gulma berkhasiat obat terhadap organ pencernaan ayam broiler. Jurnal Sains Peternakan Indonesia, 13(2): 214-222.
- Irwani, N., dan Candra, A.A. 2020. Aplikasi ekstrak daun binahong (*Anredera cordifolia*) terhadap kondisi fisiologis saluran pencernaan dan organ visceral pada broiler. PETERPAN (Jurnal Peternakan Terapan), 2(1), 22-29.
- Iyayi, E.A., O. Ogunsulo and R. Ijaya. 2005. Effect of three sources of fibre and period of feeding on the performance, carcass measures, organs relative weight and meat quality in broilers. Int. J. of Poult. Sci. 4:695-700.
- Jacob, C.C., Leke, J.R., Sarajar, C.L, dan tangkay, L.M. 2019. Penampilan produksi ayam kampung super melalui penambahan juice daun geddi (*Abelmoschus manihot l. Medik*) dalam air minum. Zootec, 39(2), 362-370.
- Jacob, J., dan Pescatore, T. 2011. Why Have May Hens Stopped Lying. UK Cooperative Extension Service Unive of Kentucky. Collage of Agriculture., 10p.
- Kaleka, N. 2015. Panen Ayam Kampung Super. Arcita. Solo.
- Kolo, S., Lisnahan, C.V, dan Nahak, O.R. 2020. Pengaruh suplementasi I-threonine dalam pakan terhadap kinerja organ dalam ayam broiler. JAS, 5(4): 64-66.
- Kusmayadi, A., Prayitno, C. H., dan Rahayu, N. 2019. Persentase organ dalam itik cihateup yang diberi ransum mengandung kombinasi tepung kulit buah manggis (*Garcinia mangostana L*) dan tepung kunyit (*Curcuma domestica V*). Jurnal Peternakan Nusantara, 5(1): 1-12.
- Leeson, S., dan Summers, J.D. 2005. Commercial Poultry Nutrition. 3<sup>rd</sup> Ed. Univ. Biiks. Guelph. Ontario. Canada.
- Liu, Y. 2015. Fatty acid, inflammation and intestinal health in pigs. Journal of Animal Science. Biotech. 41(6): 1-9.
- Manuaba, I.B., N.W. Siti dan N.M.S Sukmawati. 2017. Pengaruh aditif sari daun pepaya terfermentasi terhadap organ dalam ayam kampung. Jurnal Peternakan Tropika, 5(1), 37-49.
- Maradon, G.G., Sutrisna, R., dan Erwanto. 2015. Pengaruh ransum dengan kadar serat kasar berbeda terhadap organ dalam ayam jantan tipe medium umur 8 minggu. Jurnal Ilmu Peternakan Terpadu, 3(2): 6-11.

- Mario, W.L.M.S., Widodo, E., dan Sjojfan, O. 2013. Pengaruh penambahan kombinasi tepung jahe merah, kunyit dan meniran dalam pakan terhadap pencernaan zat makanan dan energi metabolis ayam pedaging. *JIP* 24(1) : 1-8.
- Murtidjo, B.A. 2005. *Pedoman Meramu Pakan Unggas*. Kanisius. Yogyakarta.
- Mustofa, H., Guntoro, E. J., dan Supriyono. 2020. Pengaruh penggantian sebagian ransum komersil dengan tepung daun indigofera sp terhadap organ dalam ayam broiler (*Gallus domesticus*). *Stock Peternakan*, 2(2), 56-77.
- Nataamijaya, A.G. 2010. Pengembangan potensi ayam lokal untuk menunjang peningkatan kesejahteraan petani. *Jurnal LitbangPertanian*, 29(4), 131-138.
- Noviandi, I., Yaman, M. A., dan Rinidar, R. 2018. Efek pemanfaatan kulit nanas (*Ananas comosus (L. Merr)*) dalam pakan fermentasi terhadap kandungan protein daging ayam potong. *Prosiding Seminar Nasional Biotik*, 5(1), 318-323.
- Pertiwi, D.D R., Murwani, R., dan Yudiarti, T. 2017. Bobot relatif saluran pencernaan ayam broiler yang diberi tambahan air rebusan kunyit dalam air minum. *Jurnal Peternakan Indonesia (Indonesia Journal of Animal Science)* 19(2), 61-65.
- Plumstead, P.W., dan Coieson, A.J. 2008. *Optimizing The Use of Enzyme Combinations*. Danisco Animal Nutrition, P. O. Box 7777, Marlborough, Wiltshire SN8 1DZ, UK.
- Price, S.A. dan Wilson, L.M. 2006. *Patofisiologi Konsep Klinis Proses-proses Penyakit*. Edisi keenam. Penerbit Buku Kedokteran EGC. Jakarta.
- Putra, I. G. P. N. A., I. G. A. M. K. Dewi., dan I. D. G. A Udayana. 2017. Pengaruh pemberian ransum mengandung kulit buah naga (*hylocereus undatus*) difermentasi khamir *Saccharomyces cerevisiae* terhadap bobot potong dan organ dalam ayam kampung (*Gallus domesticus*). *Journal of Tropical Animal Science*, 5(2): 201-214.
- Rahayu, L., Yantih, N., dan Supomo, Y. 2018. Analysis of SGPT and SGOT on rats induced by isoniazid to determine dose and hepatoprotective characteristic of unripe pineapple juice (*Ananas comocus L. Merr*). *Jurnal Ilmu Kefarmasian Indonesia*, 16(1), 100-106.
- Salim, E. 2013. *Empat Puluh Lima Hari Siap Panen Ayam Kampung Super*. Lily Publisher. Yogyakarta.
- Siregar, D. Z., Ulupi, N., dan Afnan, R. 2011. *Persentase Karkas dan Pertumbuhan Organ Dalam Ayam Broiler Pada Frekuensi dan Waktu Pemberian Pakan Yang Berbeda*. Skripsi. Departemen Ilmu Produksi dan Teknologi Peternakan, Institut Pertanian Bogor.
- Siti, N.W., N.M.S. Sukmawati., I.N. Ardika., I.N. Sumerta., N.M. Witariadi., N.N. C. Kusumawati., dan N.G.K.Roni. 2016. Pemanfaatan ekstrak daun pepaya terfermentasi untuk meningkatkan daging ayam kampung. *Majalah Ilmiah Peternakan*, 19(2), 51-55.
- Soeparno. 2011. *Ilmu Nutrisi dan Gizi Daging*. Gajah Mada University Press. Yogyakarta.

- Sriyani, N. L. P., I. N. T. Ariana., dan I. N. S. Miwada. 2016. Non karkas kambing bligon yang diberi pakan daun pepaya dengan level yang berbeda. *Majalah Ilmiah Peternakan*, 19(2), 56-59.
- Steel dan Torri. 1993. *Prinsip dan Prosedur Statistika Suatu Pendekatan Biometrik*. PT Gramedia Pustaka Utama. Jakarta.
- Sturkie, P.D. 2000. *Avian Fisiology*. Edisi ke 15. Springer-verlag, New York.
- Sulistyoningsih, M. 2015. Pengaruh variasi herbal terhadap organ dalam broiler. *Prosiding KPSDA*, 1(1).
- Suprijatna, E., U. Atmomarsono dan R. Kartasudjana. 2008. *Ilmu Dasar Ternak Unggas*. Penerbar Swadaya, Jakarta.
- Syahrumisyah, H., Murdianto, W., dan Pramanti, N. 2010. Pengaruh penambahan karboksi metil selulosa (CMC) dan tingkat kematangan buah nanas (*Ananas comoccus (L) Merr*) terhadap mutu selai nanas. *Jurnal Teknologi Pertanian*. 6 (1): 34-40. ISSN 1858-2419.
- USDA (United State Department of Agriculture). 1997. *Poultry Grading Manual*. Agriculture Hand Book No. 30 U.S Department of Agriculture.
- Usman dan Ahmad, N.R. 2010. *Pertumbuhan Ayam Broiler (Melalui Sistem Pencernaannya) Yang Diberi Pakan Nabati Dan Komersial Dengan Penambahan Dysapro*. Skripsi. Institute Pertanian Bogor. Bogor.
- Widiati, R., A. Rahma., and S. Sudaryati. 2014. Semi intensive native chicken farming as an alternative establish food sovereignty of rural communities. dalam *Proceeding Seminar Sustainable Livestock Production Based on Local Resources in the Global Climate Change Era : Prospect and Chalanges*. Faculty of Animal Husbandry, University of Brawijaya, Malang, Indonesia. OP-33, 246-253.
- Yusuf, Z. 2007. *Pengaruh Pemberian Silase Ransum Komplit Terhadap Organ Dalam Itik Mojosari Alabio Jantan*. Skripsi. Program Studi Ilmu Nutrisi dan Makanan Ternak. Fakultas Peternakan. Institut Pertanian Bogor.