

JURNAL METAMORFOSA

Journal of Biological Sciences

eISSN: 2655-8122

<http://ojs.unud.ac.id/index.php/metamorfosa>

Uji Efektivitas Vitamin C Sebagai Neuroprotektor Korteks Serebri Mencit (*Mus musculus*) Yang Diinduksi Akrilamida

The Effectivity of Vitamin C as Neuroprotector on Mice (*Mus musculus*) Cerebral Cortex Induced by Acrylamide

Salsabillah Rahma^{1*}, Ngurah Intan Wiratmini², Ni Wayan Sudatri³

^{1,2,3}Program Studi Biologi Fakultas MIPA, Universitas Udayana, Bali

*Email: salsabillahrahmaa@gmail.com

INTISARI

Akrilamida merupakan senyawa kontaminan yang ditemukan pada beberapa jenis makanan mengandung karbohidrat dan diolah melalui proses penggorengan atau pemanggangan pada temperatur tinggi. Senyawa akrilamida dapat menyebabkan terjadinya stres oksidatif yang dapat menyebabkan terjadinya neurotoksisitas. Stress oksidatif yang terjadi dapat diatasi dengan pemberian antioksidan salah satunya adalah vitamin C. Penelitian ini dilakukan untuk mengetahui gambaran histologi korteks serebri mencit yang diberikan vitamin C dan diinduksi akrilamida serta dosis vitamin C yang paling efektif sebagai neuroprotektor pada otak mencit yang diinduksi akrilamida. Penelitian ini menggunakan Rancangan Acak Lengkap (RAL) dengan empat kelompok yaitu diinduksi akrilamida dengan dosis 12,5 mg/kgBB (K+), hanya diberikan larutan normal salin (NaCl 0,9 %) (K-), dan dua perlakuan yang diberikan vitamin C dengan dosis 0,26 mg/ekor/hari (P1) dan 0,52 mg/ekor/hari (P2) serta diinduksi akrilamida dosis 12,5 mg/kgBB. Setiap kelompok dilakukan 6 pengulangan sehingga jumlah sampel yang digunakan berjumlah 24 ekor mencit. Pemberian larutan akrilamida dan vitamin C dilakukan secara oral. Larutan akrilamida diberikan selama 20 hari, sedangkan larutan vitamin C diberikan 3 hari sebelum induksi akrilamida hingga hari ke-20 bersamaan dengan pemberian akrilamida. Mencit akan dibedah pada hari ke-21 untuk diambil organ otaknya kemudian dilakukan preparasi histopatologi dengan metode parafin dan menggunakan pewarnaan Hematoksilin-Eosin. Parameter yang diamati adalah nekrosis pada sel pyramid dan sel glia. Data kualitatif yang didapatkan dianalisis secara statistik dengan *One Way ANOVA* dan dilanjutkan dengan *Duncan*. Hasil menunjukkan bahwa vitamin C dosis 0.52 mg/ekor/hari secara nyata memperbaiki kerusakan sel piramid dan sel glia yang diinduksi akrilamida.

Kata kunci: akrilamida, korteks serebri, vitamin C

ABSTRACT

Acrylamide is a contaminant compound found in several types of food containing carbohydrates and processed food through frying or roasting at high temperatures. Acrylamide compounds could cause the formation of oxidative stress which could lead to neurotoxicity. This oxidative stress could be minimized by administering the antioxidant vitamin C. This study was conducted to determine the mice cerebral cortex histology induced by acrylamide and vitamin C supplementation, and the most effective dose as a neuroprotector. This study used a completely randomized design (CRD) with 4 groups, namely K + (acrylamide 12.5 mg / kg BW); K- (NaCl 0.9%); P1 (vitamin C dose of 0.26 mg/animal /day +

acrylamide dose of 12.5 mg/kg BW); and P2 ((vitamin C dose of 0.52 mg/animal/day + acrylamide dose of 12.5 mg / kg BW) and 6 repetitions so that the number of mice used was 24. The acrylamide and vitamin C solutions were administered orally, and acrylamide given for 20 days, while vitamin C was given 3 days before acrylamide induction until day 20. Mice were dissected at day 21, brain organs were collected for histological preparations by the paraffin method and Hematoxylin-Eosin staining. The qualitative data obtained were analyzed by *One Way ANOVA* and continued with the Duncan test. The parameters observed were necrosis in pyramid cells and glial cells. The results showed that vitamin C at dose of 0.52 mg/animal/day significantly repaired the damage in pyramid cells and glial cells induced by acrylamide.

Keyword: Acrylamide, cerebral cortex, vitamin C

PENDAHULUAN

Akrilamida merupakan senyawa kontaminan pada beberapa jenis makanan yang mengandung karbohidrat dan diolah melalui proses penggorengan atau pemanggangan pada temperatur tinggi (di atas 120°C) seperti kentang goreng, keripik kentang, roti, dan sereal sarapan (*corn flake*) (Rajeh and Al-Dhaheri, 2017). Akrilamida yang ditemukan pada beberapa jenis makanan terbentuk karena adanya reaksi yang terjadi antara asam amino dan gula pereduksi yang terkandung dalam makanan melalui reaksi *Maillard* pada temperatur tinggi (Harimadi dkk., 2018).

Paparan akrilamida secara oral terjadi akibat konsumsi beberapa jenis makanan yang mengandung karbohidrat tinggi maupun air minum yang terkontaminasi poliakrilamida yang digunakan pada industri pemurnian air (Pennisi *et al.*, 2013). Paparan akrilamida yang menyebabkan resiko neurotoksisitas pada manusia belum begitu banyak diketahui. Hal ini dikarenakan rendahnya tingkat akrilamida yang dikonsumsi sehingga tidak menimbulkan efek neurotoksik klinis. Beberapa peneliti berpendapat bahwa paparan akrilamida dalam jangka panjang akan menyebabkan terjadinya akumulasi toksin di dalam tubuh sehingga berpotensi menyebabkan neurotoksisitas (Erkekoglu and Baydar, 2014).

Neurotoksisitas akrilamida mempengaruhi reaksi redoks seluler sehingga menghasilkan spesies oksigen reaktif (*Reactive oxygen species/ROS*) (Zamani *et al.*, 2017). Stres oksidatif yang terjadi akibat paparan akrilamida pada otak tikus dapat diatasi dengan pemberian antioksidan (Aboubakar *et al.*, 2018). Antioksidan akan

teraktivasi dan berinteraksi dengan radikal bebas untuk mencegah terjadinya kerusakan sel (Gedik *et al.*, 2018). Salah satu antioksidan yang berpotensi untuk melindungi sel saraf dari paparan akrilamida adalah vitamin C.

Oleh karena itu, perlu dilakukan penelitian mengenai efektivitas vitamin C sebagai neuroprotektor pada otak mencit yang diinduksi senyawa akrilamida dengan mengamati gambaran histologi korteks serebri yang meliputi struktur sel glia dan sel piramid.

BAHAN DAN METODE

Rancangan Penelitian

Penelitian ini merupakan penelitian eksperimental dengan Rancangan Acak Lengkap (RAL) dengan empat perlakuan yaitu: K+ (akrilamida 12,5 mg/kg BB); K- (NaCl 0,9 %); P1 (vitamin C dosis 0,26 mg/ekor/hari + akrilamida dosis 12,5 mg/kgBB); dan P2 ((vitamin C dosis 0,52 mg/ekor/hari + akrilamida dosis 12,5 mg/kgBB) serta 6 pengulangan sehingga jumlah hewan uji mencit yang digunakan berjumlah 24 ekor. Pemberian larutan akrilamida dan vitamin C dilakukan secara oral, dan akrilamida diberikan selama 20 hari, sedangkan vitamin C diberikan 3 hari sebelum induksi akrilamida hingga hari ke-20. Mencit dibedah pada hari ke-21, organ otak dikoleksi untuk preparasi preparat histologi dengan metode parafin dan pewarnaan Hematoksilin-Eosin. Parameter yang diamati adalah nekrosis pada sel piramid dan sel glia. Masing-masing kelompok perlakuan dilakukan enam kali ulangan sehingga jumlah sampel yang digunakan sebanyak 24 ekor mencit.

Pembuatan Larutan Akrilamida

Senyawa akrilamida yang digunakan berupa serbuk akrilamida dengan kemurnian >99% dengan merek dagang *Merck (Germany)*. Larutan akrilamida yang digunakan adalah larutan dengan dosis 12,5 mg/kgBB mencit dengan konsentrasi larutan untuk satu ekor mencit adalah 0,25 mg/ekor. Larutan akrilamida dibuat baru setiap harinya dengan cara 50 mg serbuk akrilamida dilarutkan dalam 60 mL NaCl 0,9%.

Pembuatan Larutan Vitamin C

Vitamin C yang digunakan dalam bentuk serbuk asam askorbat dengan kemurnian 99,0 - 100,5 % dengan merek dagang *Merck (Germany)* yang dilarutkan dalam akuades. Penentuan dosis pemberian vitamin C yang digunakan dikalikan dengan faktor konversi manusia dengan berat badan 70 kg ke mencit dengan berat badan 20 g yaitu 0,0026 sesuai. Dosis vitamin C yang digunakan yaitu 100 mg/hari dan 200 mg/hari pada manusia, sehingga dosis yang diberikan untuk mencit sebesar $0,0026 \times 100 \text{ mg} = 0,26 \text{ mg/ekor/hari}$, serta $0,0026 \times 200 \text{ mg} = 0,52 \text{ mg/ekor/hari}$.

Pemberian perlakuan

Larutan akrilamida dan vitamin C diberikan sebanyak 0,3 mL secara oral menggunakan sonde lambung sesuai dengan metode *gavage* (Masnunah dkk., 2020) selama 20 hari. Pemberian larutan vitamin C dimulai 3 hari sebelum pemberian larutan akrilamida dan dilanjutkan hingga hari ke 20 bersamaan dengan pemberian larutan akrilamida.

Koleksi sampel dan preparasi sayatan histologi

Mencit akan dikorbankan pada hari ke-21 setelah pemberian perlakuan dengan cara dibius dengan kombinasi ketamine dan xylazine secara intramuskular kemudian dilanjutkan dengan dislokasi leher lalu dibedah untuk diambil organ otaknya. Otak dibersihkan dengan larutan NaCl 0,9 % kemudian dimasukkan ke dalam botol kecil yang diisi larutan NBF 10% (*Neutral Buffer Saline*) untuk difiksasi sebelum dilakukan preparasi sayatan histologi menggunakan metode paraffin dan pewarnaan Hematoksin dan Eosin (Kurniawan dkk., 2014). Metode ini

telah sesuai dengan kode etik yang dikeluarkan oleh Komite Etik Hewan Fakultas Kedokteran Hewan Universitas Udayana dengan nomor sertifikat 104/UN14.2.9/PT.01.04/2020.

Pengamatan sayatan Histologi

Pengamatan sayatan histologi korteks serebri mencit dilakukan dengan mikroskop perbesaran 400X yang tersambung dengan kamera optilab serta *software Image Raster*. Pengamatan untuk satu sayatan histologi korteks serebri dilakukan dengan lima lapang pandang. Setiap lapang pandang yang diamati dihitung jumlah sel glia dan sel piramid yang mengalami nekrosis (piknotik, karioreksis, dan kariolisis). Persentase kerusakan pada setiap lapang pandang dihitung, kemudian dihitung pula rata-rata persentase kerusakan sel pada masing-masing perlakuan (Masnunah dkk., 2020).

$$\text{Persentase kerusakan sel} = \frac{\text{jumlah sel yang mengalami kerusakan (nekrosis)}}{\text{jumlah keseluruhan sel (sel normal dan rusak)}} \times 100\%$$

Metode Pengolahan Data

Data kualitatif histologi korteks serebri yang diperoleh dalam penelitian ini disajikan dalam bentuk gambar dan deskripsi, sedangkan data kuantitatif dianalisis secara statistik menggunakan *software* SPSS versi 23. Uji normalitas data dilakukan dengan uji Shapiro-wilk. Data terdistribusi normal kemudian dianalisis dengan One Way ANOVA dan apabila ada perbedaan nyata ($P < 0,05$) maka dilakukan uji lanjutan Duncan.

HASIL

Sel piramid

Tabel 1 menunjukkan bahwa pada sel piramid yang mengalami piknotik menunjukkan adanya perbedaan nyata antara perlakuan K+ dengan seluruh perlakuan lain (K-, P1, dan P2), serta perlakuan K- dengan P1. Sel piramid yang mengalami karioreksis menunjukkan perbedaan nyata antara perlakuan K+ dengan perlakuan K- dan P2. Sel piramid yang mengalami kariolisis menunjukkan perbedaan nyata antara perlakuan K+ dengan perlakuan K- dan P2 (Tabel 1).

Persentase kerusakan sel piramid korteks serebri mencit yang diberi vitamin C dan diinduksi akrilamida disajikan pada Tabel 2 yang menunjukkan bahwa terdapat perbedaan yang

nyata antara perlakuan K+ dengan perlakuan K-, P1, dan P2, serta perlakuan K- dengan P1.

Gambaran histologi korteks serebri mencit yang diberi vitamin C dan diinduksi akrilamida menunjukkan bahwa sel-sel piramid pada

seluruh perlakuan, baik perlakuan kontrol (K- dan K+) serta P1 dan P2 mengalami kerusakan berupa inti piknotik, karioreksis, dan kariolisis seperti yang tersaji pada Gambar 1.

Tabel 1. Rerata kerusakan sel piramidal korteks serebri

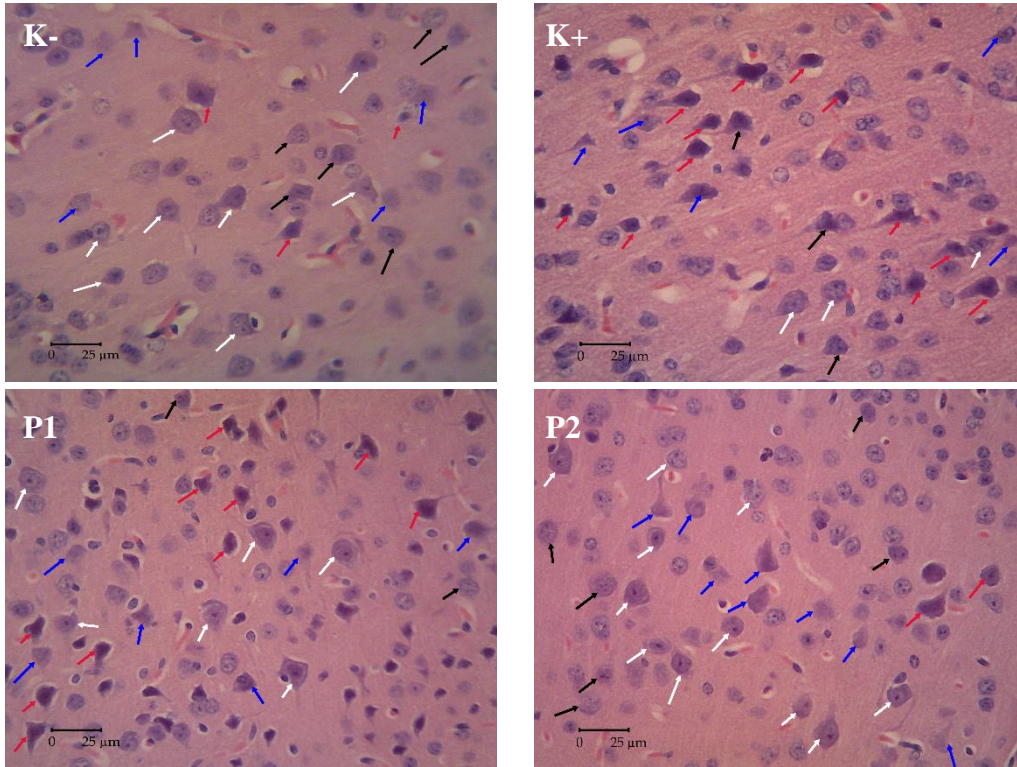
Perlakuan	Nekrosis sel Piramid		
	Piknotik	Karioreksis	Kariolisis
K-	2,30 ± 1,54 ^a	2,90 ± 0,43 ^a	3,20 ± 0,60 ^a
K+	14,03 ± 5,46 ^b	5,86 ± 1,06 ^b	6,46 ± 1,35 ^b
P1	7,30 ± 3,94 ^c	5,23 ± 1,38 ^b	6,10 ± 1,09 ^b
P2	3,83 ± 1,86 ^{ac}	4,00 ± 0,78 ^a	3,70 ± 0,78 ^a

Keterangan: huruf berbeda pada kolom yang sama menunjukkan adanya perbedaan yang nyata ($P < 0,05$)

Tabel 2. Persentase kerusakan sel Piramid korteks serebri

Variabel	Perlakuan	Mean ± Standar Deviasi
Persentase nekrosis sel piramid	K-	38,46 ± 2,50 ^a
	K+	75,94 ± 2,30 ^b
	P1	51,77 ± 10,20 ^c
	P2	44,78 ± 7,81 ^{ac}

Keterangan: huruf berbeda pada kolom yang sama menunjukkan adanya perbedaan yang nyata ($P < 0,05$)



Gambar 1. Hasil pengamatan sel piramid pada histologi korteks serebri; Pewarnaan Hematoksilin-Eosin (perbesaran 400X)

Keterangan:

Sel piramid normal (panah putih); piknotik (panah merah); karioreksis (panah hitam); kariolisis (panah biru)

K- (NaCl 0,9%); K+ (akrilamida 12,5 mg/kgBB); P1 (vitamin C 0,26 mg/ekor/hari + akrilamida 12,5 mg/kgBB); P2 (vitamin C 0,52 mg/ekor/hari + akrilamida 12,5 mg/kgBB).

Sel glia

Tabel 3 menunjukkan bahwa sel glia yang mengalami piknotik menunjukkan adanya perbedaan nyata antara perlakuan K- dengan perlakuan K+, P1, dan P2. Begitu pula dengan sel glia yang mengalami karioreksis menunjukkan adanya perbedaan nyata antara perlakuan K+ dengan perlakuan K- dan P2, serta perlakuan K- dengan P1. Sel glia yang mengalami kariolisis menunjukkan adanya perbedaan nyata antara perlakuan K- dengan perlakuan K+, P1, dan P2 (Tabel 3).

Persentase kerusakan sel glia yang disajikan dalam Tabel 4 menunjukkan adanya perbedaan yang nyata antara perlakuan K+ dengan perlakuan K-, P1, dan P2, perlakuan K- dengan P1 dan P2, dan perlakuan P1 dan P2.

Gambaran histologi korteks serebri mencit yang diberi vitamin C dan diinduksi akrilamida menunjukkan bahwa sel-sel glia pada seluruh perlakuan, baik perlakuan kontrol (K- dan K+) serta P1 dan P2 mengalami kerusakan berupa inti piknotik, karioreksis, dan kariolisis seperti yang tersaji pada Gambar 2.

Tabel 3. Rerata kerusakan sel glia korteks serebri

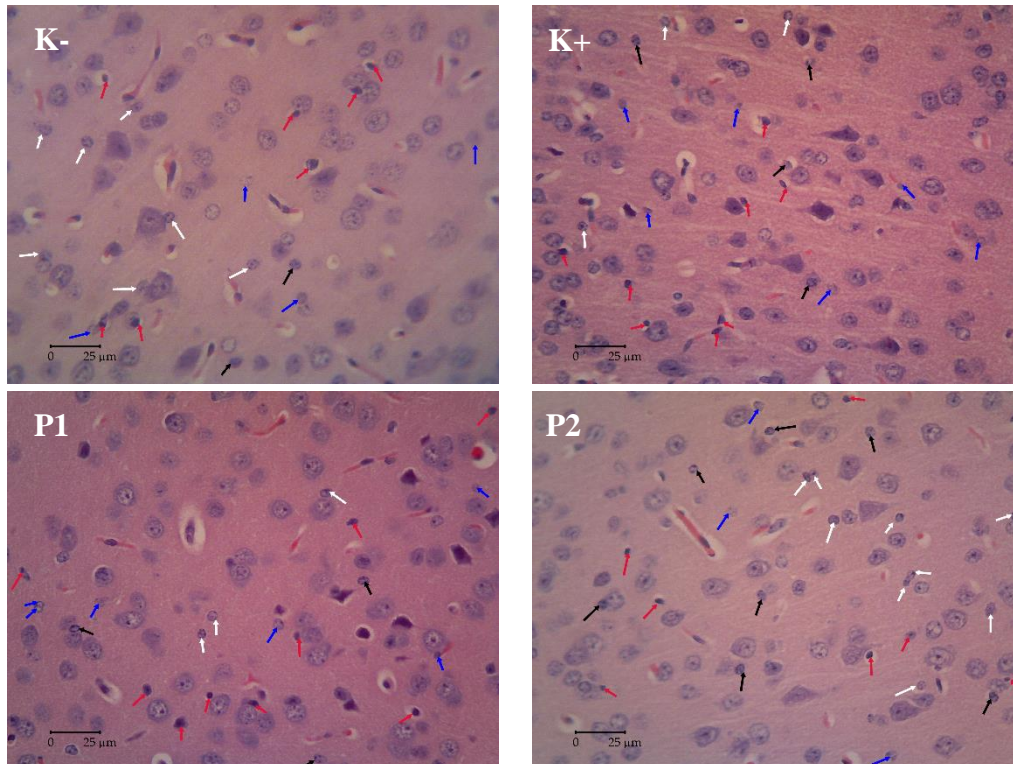
Perlakuan	Nekrosis sel glia		
	Piknotik	Karioreksis	Kariolisis
K-	4,03 ± 0,44 ^a	3,40 ± 0,70 ^a	3,33 ± 0,51 ^a
K+	9,16 ± 1,66 ^b	6,76 ± 2,01 ^b	6,13 ± 2,03 ^b
P1	8,40 ± 2,51 ^b	6,33 ± 1,35 ^{bc}	5,33 ± 1,73 ^b
P2	8,90 ± 1,28 ^b	4,83 ± 1,01 ^{ac}	5,43 ± 1,16 ^b

Keterangan: huruf berbeda pada kolom yang sama menunjukkan adanya perbedaan yang nyata (P < 0,05)

Tabel 4. Persentase kerusakan sel glia korteks serebri

Variabel	Perlakuan	Mean \pm Standar Deviasi
Persentase nekrosis sel glia	K-	48,53 \pm 4,96 ^a
	K+	87,13 \pm 2,19 ^b
	P1	64,90 \pm 6,51 ^c
	P2	55,26 \pm 2,64 ^d

Keterangan: huruf berbeda pada kolom yang sama menunjukkan adanya perbedaan yang nyata ($P < 0,05$)



Gambar 2. Hasil pengamatan sel glia pada histologi korteks serebri mencit Pewarnaan Hematoksin-Eosin (perbesaran 400X)

Keterangan:

Sel glia normal (panah putih); piknotik (panah merah); karioreksis (panah hitam); kariolisis (panah biru)

K- (NaCl 0,9%); K+ (akrilamida 12,5 mg/kgBB); P1 (vitamin C 0,26 mg/ekor/hari + akrilamida 12,5 mg/kgBB); P2 (vitamin C 0,52 mg/ekor/hari + akrilamida 12,5 mg/kgBB)

PEMBAHASAN

Akrilamida merupakan senyawa neurotoksik yang dapat menyebabkan kerusakan pada sistem saraf. Hasil pengamatan terhadap sayatan histologi korteks serebri otak mencit yang diberi vitamin C kemudian diinduksi akrilamida pada perlakuan K+, K-, P1 dan P2 ditemukan adanya nekrosis pada sel-sel piramid dan sel glia korteks serebri (Gambar 1, 2). Kerusakan yang ditemukan antara lain piknotik yang ditandai dengan pepadatan inti sel sehingga sel berwarna gelap, karioreksis yang ditandai dengan pecahnya inti sel menjadi dua bagian atau lebih, dan kariolisis yang ditandai

dengan hilangnya inti sel sehingga sel terlihat kosong (Amelia dkk., 2020).

Induksi akrilamida dengan dosis 12,5 mg/kgBB secara oral menyebabkan terjadinya kerusakan sel-sel saraf baik sel piramid maupun sel glia pada korteks serebri mencit. Hal ini diketahui dari tingginya persentase kerusakan sel pada perlakuan K+ daripada perlakuan K-. Menurut Albogami (2020), kerusakan sel-sel saraf yang terjadi akibat induksi akrilamida diketahui karena adanya mekanisme stres oksidatif. Kopanska *et al.* (2018), melaporkan bahwa induksi akrilamida yang menyebabkan stres oksidatif terjadi karena adanya akumulasi

spesies oksigen reaktif (ROS) yang ditandai dengan meningkatnya kadar malondialdehid (MDA) akibat proses peroksidasi lipid yang menyebabkan depolarisasi membran sitoplasmik sehingga terjadi peningkatan permeabilitas membran yang mengakibatkan terjadinya perbedaan potensial antara sel dan lingkungan sekitar serta mampu mengakibatkan pelepasan fosforilasi oksidatif mitokondria. Hal ini menstimulasi influks ion kalsium (Ca^{2+}) ke dalam sel saraf yang menyebabkan terjadinya peningkatan enzim katabolik (protease, phospholipase, endonuklease) dan menginduksi sintesa *free radical nitric* (NO). Enzim katabolik bersama dengan NO dapat merusak struktur protein, membran lipid, asam nukleat, dan komponen seluler lain sehingga memicu terjadinya nekrosis neuron (Theodorus dkk., 2019). Goudarzi *et al.* (2019) melaporkan bahwa stres oksidatif akibat induksi akrilamida menyebabkan terjadinya kerusakan pada histologi korteks serebri seperti nekrosis pada sel neuron serta sel glia.

Pemberian vitamin C dosis 0,26 mg/ekor/hari (P1) dan 0,52 mg/ekor/hari (P2) terhadap persentase kerusakan sel piramid maupun sel glia pada korteks serebri memiliki perbedaan yang nyata dengan kontrol positif. Persentase kerusakan yang terjadi pada P1 dan P2 lebih rendah daripada K⁺ (Tabel 2, Tabel 4). Rendahnya persentase kerusakan sel diketahui karena adanya aktivitas antioksidan yang dimiliki oleh vitamin C. Antioksidan diketahui mampu melindungi sel maupun jaringan dari radikal bebas yang terbentuk secara tidak terkendali. Vitamin C terlibat dalam pertahanan antioksidan pertama yang melindungi membran lipid dan protein dari stres oksidatif karena memiliki sifat yang mudah larut dalam air sehingga mampu bekerja di dalam maupun di luar sel. Vitamin C merupakan senyawa yang efektif untuk menangkap spesies oksigen maupun nitrogen oksida seperti ion radikal superoksida, hidrogen peroksida, radikal hidroksil maupun singlet oksigen dan melindungi sel saraf dari stres oksidatif yang menyebabkan kerusakan sel (Pahlevian, 2017).

Vitamin C merupakan antioksidan yang berperan penting dalam fisiologis sistem saraf

karena mampu menetralkan ROS (Kumar *et al.*, 2018). Penyerapan vitamin C pada sistem pencernaan dilakukan melalui sodium-dependen vitamin C transporter, sementara transpor vitamin C pada hampir sebagian besar sel berupa hasil oksidasi yaitu asam dehidroaskorbat melalui glukosa transporter. Asam dehidroaskorbat yang berada di dalam sel berguna untuk melindungi mitokondria maupun komponen seluler lain dari kerusakan oksidatif akibat ROS. Selain itu, vitamin C dapat memberikan elektron untuk radikal bebas sehingga mampu menekan reaktivitas radikal bebas menjadi molekul yang lebih stabil. Vitamin C akan mendonorkan molekul hidrogen sehingga membentuk *ascorbic*-radikal bebas yang lebih stabil sehingga mampu menetralkan ROS dan mengurangi stres oksidatif (Pahlevian, 2017).

Penelitian ini menunjukkan bahwa pemberian vitamin C mampu melindungi kerusakan sel piramid dan sel gliadari kerusakan akibat induksi akrilamida. Persentase kerusakan sel piramid dan sel gliapada P2 lebih rendah daripada P1. Hal ini menunjukkan bahwa pemberian vitamin C pada dosis 0,52 mg/ekor/hari lebih efektif dalam melindungi sel saraf dan sel glia dari induksi akrilamida. Kumar *et al.* (2018) melaporkan bahwa vitamin C mampu memperbaiki sel-sel saraf yang mengalami kerusakan dan regenerasi sel-sel baru serta berperan sebagai neuroprotektor. Selaras dengan penelitian yang dilakukan oleh Affifi and Embaby (2016) dimana vitamin C dilaporkan mampu melindungi histologi sel saraf pada korteks serebri tikus dari kerusakan akibat paparan cadmium (Cd).

Hasil penelitian menunjukkan bahwa sel glia lebih rentan mengalami kerusakan akibat paparan akrilamida. Hal ini diketahui dari tingginya persentase kerusakan yang terjadi pada sel glia dibandingkan dengan sel piramid. Bagian-bagian otak memiliki tingkat kerentanan yang berbeda terhadap stres oksidatif (Masnunah dkk., 2020). Setiap sel saraf juga memiliki respon yang berbeda terhadap stres oksidatif yang terjadi. Sel-sel saraf memiliki bentuk, ukuran dan karakter biokimia yang berbeda sehingga memiliki komposisi molekuler yang

mampu membedakan tingkat sensitivitas terhadap stres oksidatif. Stres oksidatif yang terjadi dapat menyebabkan nekrosis pada sel-sel saraf, namun beberapa sel di otak mampu mentoleransi stres oksidatif dengan baik bergantung pada daerah di otak. (Wang and Michaelis, 2010). Sel glia memiliki tingkat sensitivitas yang lebih tinggi terhadap stres oksidatif sehingga lebih mudah mengalami nekrosis (Ali *et al.*, 2018). Sel glia yang ditemukan pada korteks serebri antara lain astrosit, oligodendrosit, dan mikroglia (Djuwita dkk., 2013). Oligodendrosit memiliki sensitivitas yang sangat tinggi terhadap stres oksidatif karena pada sitoplasma oligodendrosit terdapat kandungan lipid yang cukup tinggi sehingga mudah mengalami proses oksidasi lipid (Lassmann and Horssen, 2015).

KESIMPULAN

Gambaran histologi korteks serebri mencit yang disuplementasi vitamin C kemudian diinduksi akrilamida menunjukkan adanya nekrosis pada sel piramid dan sel glia berupa piknotik, karioreksis, dan kariolisis. Dosis vitamin C yang efektif sebagai neuroprotektor pada otak mencit yang diinduksi akrilamida adalah 0,52 mg/ekor/hari.

DAFTAR PUSTAKA

- Aboubakr, M., S. S. Ibrahim, A. M. Said, F. Elgendey, and A. Anis. 2018. Neuroprotective Effects of Clove Oil in Acrylamide Induced Neurotoxicity in Rats, *Pakistan Veterinary Journal*, 39 (1): 111-115.
- Afifi, O. K., and A. S. Embaby. 2016. Histological Study on the Protective Role of Ascorbic Acid on Cadmium Induced Cerebral Cortical Neurotoxicity in Adult Male Albino Rats, *Journal of Microscopy and Ultrastructure*, 6 (1): 36-45.
- Albogami, Sarah. 2020. Upregulation Antioxidant Gene Expression and Enzyme Activity Against Acrylamide-Induced Neurotoxicity in Mice After Grape Seed Extract Treatment, *The Open Biotechnology Journal*, 14: 23-31.
- Ali, M. H. M., W. A. N. El-Din, and S. Anter. 2018. Possible Ameliorative Effect of Vitamin C on Cerebellar Toxicity Induced by Gibberellic Acid During Late Pregnancy and Early Postnatal Periods in Albino Rats, *European Journal of Anatomy*, 22 (4): 345-354.
- Amelia, A., Y. Andriani, and L. Andriani. 2020. Gambaran Histopatologi Otak Mencit (*Mus musculus* L) Setelah Pemberian Fraksi Daun Sembung Rambat (*Mikania micrantha* Kunth) Sebagai Aktivitas Neuroprotektan, *Jurnal Farmamedika*, 5 (1): 30-37.
- Djuwita, I., M. Rahminiwati, L. K. Darusman, and S. Sa'adiah. 2013. Induksi Ekstrak Pegagan secara *in vitro* terhadap Proliferasi dan Diferensiasi Sel-Sel Otak Besar Anak Tikus, *Jurnal Veteriner*, 14 (2): 138-144.
- Erkekoglu, P., and T. Baydar. 2014. Review Acrylamide neurotoxicity, *Nutritional Neuroscience*, 17 (2): 49-57.
- Gedik, S., M. E. Erdemli, M. Gul, B. Yigitcan, H. G. Bag, Z. Aksungur, and E. Altinoz. 2018. Investigation of The Protective Effects of Crocin on Acrylamide Induced Small and Large Intestine Damage in Rats, *Biotechnic and Histochemistry*, 93 (4): 267-276.
- Goudarzi, M., M. A. Mombeini, I. Fatemi, A. Aminzadeh, H. Kalantari, A. Nesari, and S. Mehrzadi. 2019. Neuroprotective Effects of Ellagic Acid Against Acrylamide-Induced Neurotoxicity in Rats, *Neurological Research*, 1-10.
- Harimadi, K. J., Milka, W. E. Kiyat, and S. Budijanto. 2018. Potensi Pemanfaatan Asparaginase Untuk Mengurangi Kadar Akrilamida Pada Keripik Kentang Dan Singkong, *Pangan*, 27 (1): 67-78.
- Kopanska, M., R. Muchacka, J. Czech, M. Batoryna, and G. Formicki. 2018. Acrylamide Toxicity and Cholinergic Nervous System, *Journal of Physiology and Pharmacology*, 69 (6): 847-858.
- Kumar, A., R. V. Saini, and A. R. Saini. 2018. Neuroprotective Role of Ascorbic Acid: Antioxidant and Non-Antioxidant

- Functions, *Asian Journal of Pharmaceutical and Clinical Research*, 11 (10): 30-33.
- Kurniawan, I W. A. Y., N. I. Wiratmini, and N. W. Sudatri. 2014. Histologi Hati Mencit (*Mus musculus* L.) yang Diberi Ekstrak Daun Lamtoro (*Leucaena leucocephala*), *Jurnal Simbiosis*, 2 (2): 226-235.
- Lassmann, H., and J. V. Horsen. 2016. Oxidative Stress and Its Impact on Neurons and Glia in Multiple Sclerosis Lesions, *Biochimica et Biophysica Acta*, 1862: 506-510.
- Masnunah, S., N. I. Wiratmini, and N. M. R. Suarni. 2020. Uji Efektivitas Neuroprotektif Ekstrak Daun Pepaya (*Carica papaya*) terhadap Sel Piramidal di Hipokampus dan Korteks SerebriMencit (*Mus musculus* L.) yang Diinduksi Trimetilitin, *Jurnal Metamorfosa*, 7 (1): 30-39.
- Pahlevian, F. E. 2017. Vitamin C: An Antioxidant Agent, Turkey: Intech Open.
- Pennisi, M., G. Malaguarnera, V. Puglisi, L. Vinciguerra, M. Vacante, and M. Malaguarnera. 2013. Neurotoxicity of Acrylamide in Exposed Workers, *International Journal of Environmental Research and Public Health*, 10: 3843-3854.
- Rajeh, N. A., and N. M. Al-Dhaheri. 2017. Antioxidant Effect of Vitamin E and 5-Aminosalicylic Acid on Acrylamide Induced Kidney Injury in Rats, *Saudi Medical Journal*, 38 (2): 132-137.
- Theodorus, E., Muhartono, and G. T. Putri. 2019. Pengaruh Pemberian Ekstrak Etanol Rimpang Lengkuas (*Alpinia galanga*) Terhadap Gambaran Histopatologi Otak Mencit (*Mus musculus* L) yang Diinduksi Monosodium Glutamat, *Jurnal Ilmiah Mahasiswa Kedokteran Indonesia*, 7 (2): 14-20.
- Wang, X., and E. K. Michaelis. 2010. Selective Neuronal Vulnerability to Oxidative Stress in The Brain, *Frontiers in Aging Neuroscience*, 2 (12): 1-13.
- Zamani, E., M. Shokrzadeh, M. Fallah, and F. Shaki. 2017. A Review of Acrylamide Toxicity and Its Mechanism, *Pharmaceutical and Biomedical Research*, 3 (1): 1-7.