

**M E T A M O R F O S A**  
*Journal of Biological Sciences*

eISSN: 2655-8122

<http://ojs.unud.ac.id/index.php/metamorfosa>

**Histopatologi serta Aktivitas Hati Kelinci Lokal (*Lepus sp.*) yang Diberi Ransum Tepung Daun Kaliandra (*Calliandra calothyrsus* Meissn.) dan Kulit Nanas (*Ananas comosus* L.)**

**Histopathology and Liver Activities of Local Rabbit (*Lepus sp.*) which Given *Calliandra calothyrsus* Meissn. Leaf Meals and Pineapple (*Ananas comosus* L.) Peels**

**I Gede Wiranatha<sup>1</sup>, Iriani Setyawati<sup>2\*</sup>, Ngurah Intan Wiratmini<sup>2</sup>**

<sup>1</sup>Alumni Program Studi Magister Ilmu Biologi, Staf Pranata Laboratorium Farmakologi  
Fakultas Kedokteran Universitas Udayana, Bali

<sup>2</sup>Program Studi Biologi, Fakultas Matematika dan Ilmu Pengetahuan Alam, Universitas Udayana, Bali

\*Email: [iriani\\_setyawati@unud.ac.id](mailto:iriani_setyawati@unud.ac.id)

**INTISARI**

Penelitian ini bertujuan untuk mengetahui efek pemberian pakan yang mengandung berbagai konsentrasi tepung daun kaliandra (*Calliandra calothyrsus* Meissn.) yang dicampur dengan kulit nanas (*Ananas comosus* L.) dan pakan konsentrat terhadap histopatologi serta aktivitas organ hati kelinci (*Lepus sp.*) lokal. Penelitian ini menggunakan rancangan *Post-Test Only Control Group Design*, dengan 24 ekor kelinci lokal jantan dewasa dibagi menjadi 4 kelompok perlakuan yaitu P0 (hanya diberikan pakan konsentrat sebagai kontrol), P1 (diberi pakan campuran 15% tepung daun kaliandra (TDK), 30% kulit nanas (KN) dan 55% pakan komersial (PK), P2 (campuran 30% TDK, 30% KN dan 40% PK), dan P3 (campuran 45% TDK, 30% KN dan 25% PK). Masing-masing perlakuan menggunakan ulangan sebanyak 6 ekor dan diberi pakan selama 60 hari. Hasil perhitungan yang diperoleh dianalisis secara statistik dengan program SPSS versi 22. Hasil penelitian menunjukkan bahwa peningkatan aras tepung daun kaliandra ke dalam pakan konsentrat yang telah ditambahkan 30% kulit nanas masih menyebabkan peningkatan kerusakan berupa degenerasi lemak, nekrosis dan kongesti, serta peningkatan kadar SGPT, namun tidak mempengaruhi kadar SGOT serum darah kelinci lokal.

*Kata Kunci: histopatologi, kaliandra, kelinci, kulit nanas, SGPT, SGOT*

**ABSTRACT**

The aimed of this study was to determine the effect of feed containing various concentrations of *Calliandra calothyrsus* Meissn. leaf meal mixed with pineapple peels and concentrate feed on histopathology and the activity of liver of local rabbit (*Lepus sp.*). This study used a *Post-Test Only Control Group Design*, using 24 local male rabbits divided into 4 groups of feed treatment namely P0 = concentrate feed as control; P1 = mixture of 15% of calliandra leaf meal (CLM), 30% of pineapple peels (PP) and 55% of commercial feed (CF); P2 = 30% of CLM, 30% of PP and 40% of CF; and P3 = 45% of CLM, 30% of PP and 25% of CF). The treatments were given for 60 days and used 6 replicates for each group. The data were analyzed statistically by SPSS program version 22. The research results showed the increase of calliandra leaf meal levels in concentrated feed which were added 30% of pineapple peels still caused liver damage namely fatty degeneration, necrosis and congestion. It increased the ALT level, but did not affect the AST level in local rabbit serum.

*Keywords: histopathology, calliandra, rabbit, pineapple peels, ALT, AST.*

## PENDAHULUAN

Kelinci lokal (*Lepus* sp) adalah komoditas ternak yang sangat potensial dikembangkan di Indonesia sebagai hewan hias dan penghasil daging yang kaya protein namun rendah kolesterol. Kelinci yang berkualitas membutuhkan sumber pakan yang tersedia sepanjang tahun dan mengandung nutrisi lengkap dan seimbang. Pakan komersial kelinci (pelet) yang beredar di pasaran cukup mahal sehingga diperlukan upaya untuk memperoleh sumber pakan alternatif. Pemberian pakan dari hijauan dan limbah hasil pertanian dalam jangka waktu lama tidak boleh menimbulkan keracunan atau bersifat toksik sehingga perlu dicermati kandungan senyawa yang bersifat antinutrisi.

Kaliandra (*Calliandra calothyrsus* Meissn.) adalah sumber pakan hijauan leguminosa yang dapat meningkatkan kualitas ternak (Abgoriah *et al.*, 2015) dengan produktivitas yang tinggi (Kushartono, 2002) serta kandungan protein yang cukup tinggi 20-25% (Djaja *et al.*, 2007). Walaupun demikian, kaliandra memiliki faktor pembatas terutama bagi ternak non ruminansia karena mengandung senyawa tanin yang cukup tinggi. Hal ini dapat merugikan ternak karena menyebabkan rendahnya daya cerna hingga 30-60% yang disebabkan oleh ikatan tanin terhadap protein yang sangat kuat sehingga tidak mudah dipecah di dalam saluran cerna (Tanuwiria *et al.*, 2010), dengan demikian protein tidak dapat dimanfaatkan optimal oleh ternak.

Ternak yang mengkonsumsi pakan tinggi tanin akan mengalami gangguan metabolisme protein, energi dan vitamin B kompleks (Tandi, 2010), anemia, kelainan saluran pencernaan, gangguan mekanisme hati, pankreas dan usus halus, hemoragi gastrointestinal, serta kerusakan ginjal pada tubulus proksimal.

Penurunan aktivitas atau fungsi hati akibat kegagalan dan gangguan dalam proses detoksifikasi dapat diketahui dengan meningkatnya kadar enzim-enzim transaminase diantaranya enzim *Serum Glutamat Piruvat Transaminase* (SGPT) dan *Serum Glutamat Oksaloasetat Transaminase* (SGOT). Enzim-enzim tersebut sangat penting bagi diagnosa karena dialirkan melalui pembuluh vena dan

dapat diukur aktivitasnya. Enzim-enzim tersebut dilepaskan ke dalam darah ketika sel-sel hati mengalami kerusakan sehingga dapat menunjukkan adanya penyakit hati maupun tingkat keparahan (Ganong, 2015) ditandai peningkatan konsentrasinya di dalam darah.

Penelitian ini dilakukan untuk mengetahui penggunaan pakan konsentrat yang mengandung tepung daun kaliandra dan limbah kulit nanas terhadap histopatologi dan aktivitas hati kelinci lokal. Selain untuk pemanfaatan limbah hasil pertanian, kulit nanas (*Ananas comosus* L.) merupakan sumber enzim golongan protease yaitu bromelin yang diharapkan dapat mendegradasi ikatan protein-tanin, hingga dapat meningkatkan penggunaan protein pakan oleh ternak kelinci.

## BAHAN DAN METODE

### Pembuatan Pakan

Daun kaliandra dikoleksi dari daerah Baturiti, Kabupaten Tabanan. Daun yang berwarna hijau tua, dikeringanginkan lalu dihaluskan dengan mesin penggiling. Limbah kulit nanas dari pedagang buah di pasar Badung dihaluskan dengan mesin penggiling lalu disimpan di kulkas dengan suhu 4<sup>0</sup>C.

Pakan dibuat dengan empat variasi yaitu **pakan P0** berupa 100% pakan konsentrat; **pakan P1**, campuran 15% tepung kaliandra, 30% kulit nanas dan 55% pakan konsentrat; **pakan P2**, campuran 30% tepung kaliandra, 30% kulit nanas dan 40% pakan konsentrat; **pakan P3**, campuran 45% tepung kaliandra, 30% kulit nanas dan 25% pakan konsentrat.

Semua bahan pakan dicampurkan, ditambahkan serbuk CMC (*Carboxy Metil Cellulose*) sebagai bahan pengikat dan air secukupnya, dicampurkan lagi hingga homogen kemudian dimasukkan ke dalam mesin *pelleting*. Setelah terbentuk pelet, dikeringkan dengan oven (suhu 40<sup>0</sup>C, sekitar 4 jam). Selanjutnya pakan dibungkus plastik dan diberi kode sesuai perlakuan.

### Perlakuan Hewan Coba

Penelitian eksperimental laboratorik ini merupakan rancangan *post-test only control group design*, dengan empat perlakuan dan

enam ulangan. Kelinci jantan berumur 3-3,5 bulan dengan bobot 900-1000 g sebanyak 24 ekor diaklimatisasi selama 1 minggu, berat badan ditimbang setiap 10 hari sekali. Setiap kandang ditempati oleh seekor kelinci (individual). Kelinci diberikan air minum secara *ad libitum* serta diberikan pakan komersial sebanyak 70 g/ekor/hari.

Setelah masa aklimatisasi, dilakukan adaptasi pakan (hari ke 1-5) sesuai kelompok perlakuan pakan (P0, P1, P2 dan P3). Setelah hari ke 5 diberikan pakan penuh sesuai perlakuan selama 60 hari. Setiap hari dihitung jumlah pakan yang dikonsumsi dan ditimbang berat badan setiap 10 hari sekali. Pada hari ke-61 kelinci dibedah dan diambil sampel darah dan organ hati.

### Variabel Penelitian

Variabel penelitian meliputi gambaran histopatologi pada parenkim hati (normal, degenerasi, nekrosis, infiltrasi sel radang), serta aktivitas hati melalui variabel kadar enzim SGPT dan SGOT serum darah kelinci.

### Preparasi Histopatologi Hati

Hati kelinci difiksasi dengan *buffer* formalin dan dipreparasi dengan metode parafin serta pewarnaan Hematoksilin dan Eosin (HE). Pengamatan dan evaluasi histopatologi hati dilakukan menggunakan mikroskop cahaya dengan perbesaran 100, 200 dan 400x serta didokumentasikan dengan kamera Optilab (Micronos).

### Pengujian Kadar SGPT dan SGOT

Pengukuran kadar SGPT dan SGOT serum darah kelinci menggunakan kit *merk Diasys*.

Pembacaan aktivitas SGPT dan SGOT dilakukan dengan spektrofotometer UV dengan panjang gelombang 365 nm.

### Analisis Data

Data hasil pengamatan dianalisis menggunakan *SPSS v.22 for Windows* dengan uji *One Way ANOVA* dan apabila menunjukkan hasil yang berbeda nyata maka dilanjutkan dengan uji *Duncan*.

## HASIL DAN PEMBAHASAN

### Histopatologi Hati

Pemeriksaan histopatologi hati kelinci lokal yang diberi ransum komersial dengan kombinasi tepung daun kaliandra dan limbah kulit nanas dilakukan dengan melihat perubahan pada jaringan parenkim maupun interstisium hati yang meliputi kerusakan berupa degenerasi, kongesti, nekrosis, dan infiltrasi sel radang.

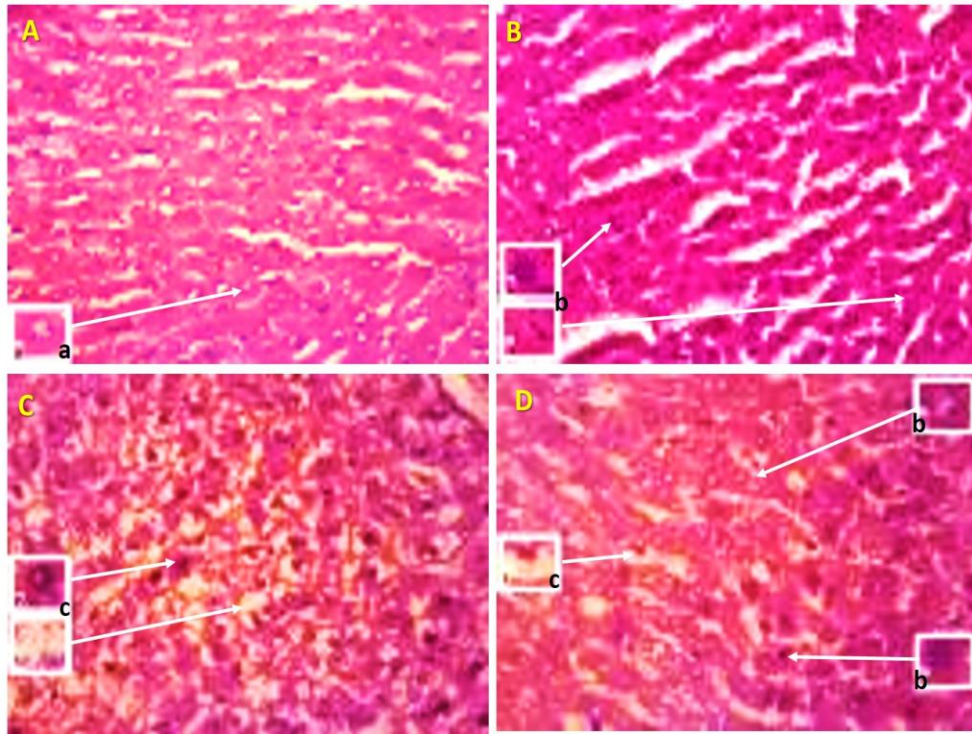
Hasil analisis statistik histopatologi hati kelinci (Tabel 1) menunjukkan peningkatan kerusakan berupa kongesti dan degenerasi lemak pada jaringan hati yang berbeda nyata ( $P < 0,05$ ) antara masing-masing perlakuan P0, P1, P2 dan P3. Kerusakan berupa nekrosis pada jaringan hati tidak berbeda nyata ( $P > 0,05$ ) antara kontrol P0 dengan perlakuan P1, namun terjadi peningkatan nekrosis yang berbeda nyata antara P0 dengan P2 dan P3. Infiltrasi sel radang pada jaringan hati terlihat meningkat yang berbeda nyata ( $P < 0,05$ ) antar P0 dengan P2 dan tertinggi pada P3 yang memiliki persentase tepung daun kaliandra terbanyak.

Hasil pemeriksaan histopatologis berupa degenerasi lemak dan nekrosis dapat dilihat pada Gambar 1, kongesti pada Gambar 2 dan infiltrasi sel radang pada Gambar 3.

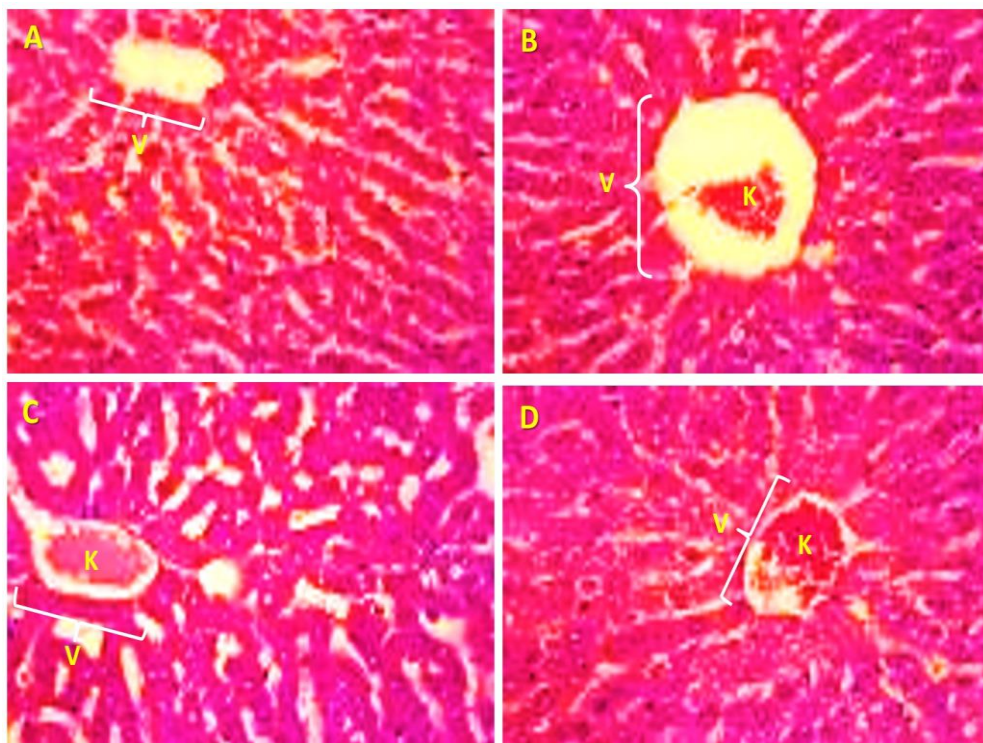
Tabel 1. Histopatologi hati kelinci (*Lepus sp*) lokal yang diberi ransum konsentrat dengan kombinasi tepung daun kaliandra dan kulit nanas.

| Perlakuan | Kongesti        | Degenerasi lemak | Nekrosis         | Infiltrasi sel radang |
|-----------|-----------------|------------------|------------------|-----------------------|
| P0        | 0,133 ± 0,103 a | 4,858 ± 0,805 a  | 3,033 ± 0,234 a  | 10,167 ± 1,472 a      |
| P1        | 0,342 ± 0,092 b | 7,267 ± 1,150 b  | 3,867 ± 0,561 a  | 15,958 ± 5,442 ab     |
| P2        | 0,600 ± 0,127 c | 11,567 ± 0,774 c | 7,900 ± 0,576 b  | 18,167 ± 5,115 bc     |
| P3        | 0,867 ± 0,103 d | 17,767 ± 1,054 d | 12,767 ± 1,359 c | 33,333 ± 8,311 d      |

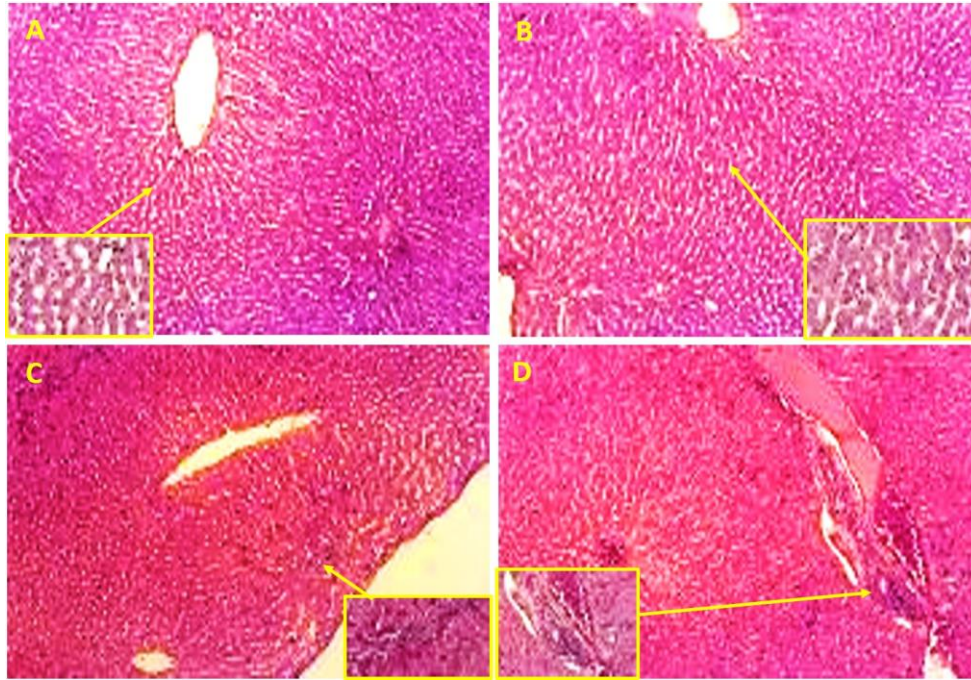
Keterangan: huruf berbeda pada kolom yang sama menunjukkan berbeda nyata ( $P < 0,05$ ).



Gambar 1. Histopatologi degenerasi lemak dan nekrosis pada hati kelinci.  
 Keterangan: perlakuan P0 (A), P1 (B), P2 (C) dan P3 (D), sel normal (a) nekrosis (b), degenerasi lemak (c), pewarnaan Hematoksilin-Eosin, perbesaran 400x.



Gambar 2. Histopatologi kongesti pada hati kelinci.  
 Keterangan: perlakuan P0 (A), P1 (B), P2 (C) dan P3 (D), kongesti (K), vena sentral (V), pewarnaan Hematoksilin-Eosin, perbesaran 200x



Gambar 3. Histopatologi infiltrasi sel radang pada hati kelinci.

Keterangan: perlakuan P0 (A), P1 (B), P2 (C) dan P3 (D), gambar kotak kuning merupakan infiltrasi sel radang, pewarnaan Hematoksilin-Eosin, perbesaran 100x

Perubahan histopatologi yang ditemukan pada organ hati kelinci (*Lepus sp*) lokal pasca pemberian ransum konsentrat kombinasi tepung daun kaliandra dan limbah kulit nanas berupa degenerasi lemak, kongesti, nekrosis dan infiltrasi sel radang (Tabel 1 dan Gambar 1). Degenerasi lemak secara mikroskopis ditemukan adanya perubahan morfologi pada sel-sel hepatosit disertai adanya gangguan fungsional pada jaringan hati. Degenerasi lemak ditandai oleh adanya vakuola-vakuola lemak yang terlihat sebagai ruang kosong di dalam sitoplasma sel hati.

Degenerasi lemak dapat dipicu oleh keadaan iskhemia, starvasi, hipoprotein dan akibat bahan toksik. Peningkatan jumlah sel hati yang mengalami perubahan degenerasi lemak seiring dengan peningkatan jumlah konsentrasi tepung daun kaliandra dalam ransum yang diberikan pada kelinci (*Lepus sp*) lokal. Tanin yang terdapat dalam daun kaliandra digolongkan ke dalam golongan senyawa polifenol dengan berbagai berat molekul dan bersifat sangat kompleks.

Tanin dikelompokkan menjadi dua yaitu tanin terhidrolisis dan tanin terkondensasi. Tanin dapat bersifat menguntungkan atau

merugikan terhadap pertumbuhan ternak, hal ini sangat ditentukan oleh tinggi rendahnya konsentrasi tanin di dalam ransum dan sifat alaminya. Tanin dalam ransum memiliki efek antinutrisi karena dapat menurunkan daya cerna ternak terhadap protein dan karbohidrat (Makkar, 2003).

Senyawa tanin dapat dengan kuat mengikat protein sehingga protein tidak dapat dicerna dan diserap oleh tubuh. Keadaan hipoproteinemia akibat efek antinutrisi dari tanin dapat menyebabkan akumulasi lemak intraseluler. Jika terjadi dalam waktu lama dapat memicu degenerasi lemak pada sel-sel hepatosit. Lemak masuk ke dalam sel dalam bentuk asam lemak bebas (FFA) yang kebanyakan teresterifikasi menjadi trigliserida. Trigliserida ini kemudian digunakan untuk membentuk ester kolesterol atau fosfolipid dan sebagian lagi terdegradasi menjadi benda-benda keton. Sel hepatosit juga mampu membentuk asam lemak dari asetat. Agar dapat disekresikan ke luar sel maka trigliserida harus membentuk kompleks dengan protein yang disebut lipoprotein. Adanya akumulasi lemak intraseluler akibat dari adanya beberapa abnormalitas dari peristiwa di dalam sel (Slauson dan Cooper, 2001).

Paparan tanin dalam konsentrasi tertentu dalam waktu lama dapat menyebabkan degenerasi lemak pada sel-sel hepatosit berlanjut menjadi nekrosis. Nekrosis merupakan kematian sel, secara mikroskopis ditandai adanya perubahan piknotik, karyoreksis dan karyolisis pada nukleus. Kebanyakan senyawa tanin yang terdapat di dalam tanaman memiliki sifat sitotoksik yang dapat memicu terjadinya nekrosis. Senyawa tanin nantinya akan meningkatkan produksi radikal bebas, sehingga memicu stres oksidatif yang akan merusak jaringan hati (Mshelia *et al.*, 2013).

Pemberian tepung daun kaliandra yang mengandung tanin dalam waktu lama akan menimbulkan efek akumulasi senyawa xenobiotik di dalam sel-sel hepatosit. Hal ini akan berdampak pada hilangnya kemampuan sel-sel hati dalam aktivitas detoksifikasi. Sel-sel pada hati dapat mengalami kerusakan baik pada membran sel maupun nukleus.

Histopatologi kongesti yang ditemukan pada jaringan hati (Tabel 1 dan Gambar 2) menunjukkan peningkatan nyata ( $P < 0,05$ ) antara kontrol (P0) dengan perlakuan lain. Kongesti tertinggi ditemukan pada P3 dan terendah pada kontrol.

Histopatologi berupa infiltrasi sel radang pada jaringan hati menunjukkan terjadi peningkatan dan yang tertinggi pada P3. Hal ini sejalan dengan peningkatan kerusakan sel yaitu nekrosis yang terjadi pada kelompok P3, sehingga nilai infiltrasi juga meningkat. Menurut Pratiwi (2010), adanya kerusakan jaringan dapat mengakibatkan aliran darah (vasodilatasi) meningkat dan memungkinkan protein plasma meninggalkan sirkulasi (peningkatan permeabilitas vaskular). Leukosit yang pada mulanya didominasi oleh neutrofil, akan melekat pada endotel melalui molekul adhesi, kemudian meninggalkan mikrovaskular dan bermigrasi ke tempat kerusakan jaringan yang kemudian diikuti dengan fagositosis.

### Aktivitas Organ Hati

Aktivitas organ hati diamati melalui kadar SGPT (*Serum Glutamat Piruvat Transaminase*) dan SGOT (*Serum Glutamat Oksaloasetat Transaminase*) serum darah kelinci. Hasil analisis statistik menunjukkan bahwa kadar SGPT kontrol (P0) berbeda nyata ( $P < 0,05$ ) dengan perlakuan P1, P2 dan P3 (Tabel 2), sedangkan kadar SGOT tidak berbeda nyata ( $P > 0,05$ ) diantara semua perlakuan (Tabel 3).

Tabel 2 Kadar SGPT kelinci (*Lepus sp*) yang diberi ransum konsentrat dengan kombinasitepung daun kaliandra dan limbah nanas.

| Perlakuan | Kadar SGPT (mg/dl) |
|-----------|--------------------|
| P0        | 25,750 ± 7,109 a   |
| P1        | 39,633 ± 2,868 b   |
| P2        | 41,617 ± 10,910 b  |
| P3        | 48,733 ± 11,178 b  |

Keterangan: huruf yang berbeda pada kolom yang sama menunjukkan berbeda nyata ( $P < 0,05$ ).

Tabel 3. Kadar SGOT kelinci (*Lepus sp*) yang diberi ransum konsentrat dengan kombinasi tepung daun kaliandra dan limbah nanas.

| Perlakuan | Kadar SGOT |            |                  |                   |
|-----------|------------|------------|------------------|-------------------|
|           | Mean Rank  | Chi Square | P (Probabilitas) | Rata-rata (mg/dl) |
| P0        | 8,50 a     | 6,567      | 0,087            | 23,975            |
| P1        | 16,75 a    |            |                  | 32,975            |
| P2        | 9,17 a     |            |                  | 23,500            |
| P3        | 15,58 a    |            |                  | 47,033            |

Keterangan: huruf yang berbeda pada kolom yang sama menunjukkan berbeda nyata ( $P < 0,05$ ).

Uji biokimia darah untuk mengetahui fungsi hati secara umum adalah ALT (*alanine transaminase*) yang biasanya dikenal sebagai SGPT (*serum glutamic-pyruvic transaminase*) dan AST (*aspartat transaminase*) yang di Indonesia lebih sering disebut sebagai SGOT (*serum glutamic-oxaloacetic transaminase*). Menurut Ashoka *et al.* (2012), peningkatan kadar enzim ini di dalam darah, menandakan adanya kerusakan hati. Peningkatan kadar SGPT dan SGOT akan terjadi jika adanya pelepasan enzim secara intraseluler ke dalam darah yang disebabkan nekrosis sel-sel hati. Kadar normal darah kelinci untuk SGPT adalah 48,5-78,9 IU/L dan untuk SGOT adalah 42,5-98 IU/L (Smith dan Mangkoewidjojo, 1988).

Hasil pengujian biokimia darah terhadap aktivitas organ hati pada penelitian ini menunjukkan kadar SGPT paling rendah pada kontrol dan meningkat seiring peningkatan persentase substitusi daun kaliandra di dalam pakan. Peningkatan kadar SGPT kelinci pada kontrol P0 berbeda nyata ( $P < 0,05$ ) dengan perlakuan P1, P2 dan P3 (Tabel 2).

Enzim SGPT lebih spesifik terhadap kerusakan hati dibanding SGOT. Menurut Panjaitan *et al.* (2007), peningkatan kadar SGPT dalam darah terutama disebabkan oleh kerusakan sel hati dan sel otot rangka. Kerusakan hepatosit diawali dengan perubahan permeabilitas membran yang diikuti dengan kematian sel. Dalam penelitian ini, adanya penurunan aktivitas organ hati yang ditandai dengan peningkatan kadar SGPT dikuatkan dengan gambaran histopatologi organ hati yang menunjukkan terjadi peningkatan degenerasi lemak, nekrosis, kongesti dan infiltrasi sel radang (Gambar 1, 2 dan 3).

Peningkatan kadar SGOT dalam darah disebabkan oleh kerusakan hati yang parah dan disertai nekrosis, sehingga enzim dari mitokondria juga ikut keluar sel (Panjaitan *et al.*, 2007). Kadar SGOT kelinci dalam penelitian ini paling tinggi pada perlakuan P3 namun secara statistik tidak berbeda nyata ( $P > 0,05$ ) diantara semua perlakuan (Tabel 3) sehingga pada penelitian ini ditemukan bahwa kadar SGOT tidak mengalami perubahan akibat perlakuan. Enzim SGOT tidak 100% dihasilkan

di hati namun sebagian kecil juga diproduksi oleh sel otot, jantung, pankreas dan ginjal.

## KESIMPULAN

Peningkatan aras tepung daun kaliandra dan limbah kulit nanas ke dalam pakan konsentrat menyebabkan peningkatan kerusakan berupa degenerasi lemak, nekrosis dan kongesti, serta peningkatan kadar SGPT, namun tidak mempengaruhi kadar SGOT.

## Saran

Pemberian pakan konsentrat pada kelinci dapat dilakukan substitusi dengan tepung daun kaliandra sebesar 15% namun sebaiknya tidak melebihi aras 30%, sementara kulit nanas segar dapat ditambahkan sebagai aditif hingga aras 30%. Diperlukan penelitian lebih lanjut untuk mengetahui kualitas daging kelinci yang diberi pakan yang mengandung tepung daun kaliandra dan kulit nanas.

## DAFTAR PUSTAKA

- Abgoriah, R. Utomo, B. Suwignyo. 2015. Produktivitas Tanaman Kaliandra (*Calliandra calothyrsus*) Sebagai Hijauan Pakan Pada Umur Pematangan Yang Berbeda. *Buletin Peternakan* 39(2): 103-108.
- Ashoka, V.L Babu, G. Arunachalam, K. Narasimha, Jayaveera, M. Varadharajan, B. Shanaz. 2012. Hepatoprotective activity of methalonic extract of *Ecrobolium viride* (FOR SSK) alston roots against carbon tetrachloride induce hepatocyt. *IRJP*.
- Djaja, W.S., U.H. Kuswaryan, U.H. Tanuwiria 2007. Efek Substitusi Konsentrat Dengan Daun Kering Kaliandra (*Calliandra calothyrsus*) Dalam Ransum Sapi Perah Terhadap Kuantitas dan Kualitas Susu Bobot Badan Dan Pendapatan Peternak. Seminar Nasional Teknologi Peternakan dan Veteriner. IPB Bogor.
- Ganong, F. 2015. Buku Ajar Fisiologi Kedokteran, Edisi Ke 24, Penerbit EGC, Jakarta.
- Kushartono B. 2002. Potensi Leguminosa Pohon Sebagai Sumber Pakan Hijauan. Balai Penelitian Ternak. Bogor.

- Makkar, H.P.S. 2003. Effects and Fate of Tannins in Ruminant Animals, Adaptation to Tannins and Strategies to Overcome Detrimental Effects of Feeding Tannin-rich Feeds, *Small Ruminant Research* 49: 241-256.
- Mshelia, I.Y., B.M. Dalori, L.L. Hamman, S.H. Garba 2013. Effect of Aqueous Root Extract of *Urema lobata* (Linn) on the Liver of Albino Rat. *Research J of Appl Sci Engyn and Tech* 5 (1): 1-6.
- Panjaitan, R.G.P., E. Handharyani, E, Chairul, Masriani, Z. Zakiah, W. Manalu. 2007. Pengaruh Pemberian Karbon Tetraklorida terhadap Fungsi Hati dan Ginjal Tikus, *Makara Kesehatan* 11(1):11-16.
- Pratiwi, M. 2010. Efek Ekstrak Lerak (*Sapindus rarak*) terhadap Penurunan Sel-sel Radang pada Tikus Wistar Jantan (*Skripsi*). Universitas Sumatra Utara. Medan.
- Slauson, D.V. and B.J. Cooper. 2001. Mechanism of Disease. A Textbook of Comparative Pathology. William and Wilkins. Baltimore USA.
- Smith, J.B. dan S. Mangkoewidjojo. 1988. Pemeliharaan, Pembiakan dan Penggunaan Hewan Percobaan di Daerah Tropis. UI Press. Jakarta.
- Tandi, E. J. 2010. Pengaruh Tanin terhadap Aktivitas Enzim Protease. Prosiding Seminar Nasional Teknologi Peternakan dan Veteriner, Universitas Hasanuddin, Makasar. hal. 567-570.
- Tanuwiria, U.H., W. Djaja, S. Kuswaryan. 2010. Metode Pengeringan Daun Kaliandra dan Efek Penggunaannya dalam Ransum Terhadap Performans Produksi Sapi Perah. Seminar Nasional Fakultas Pertanian dan Peternakan UIN. Jakarta.