

CRYOTHERAPY PADA DESCEMETOCELE REKUREN POST-PERIOSTEAL GRAFT: LAPORAN KASUS PADA KERATOKONJUNCTIVITIS GONOKOKUS

Nyoman Yenny K¹, IGAM Juliari¹, NK Niti Susila¹, Nyoman Sri Budayanti²
Bagian / SMF Ilmu Kesehatan Mata¹ dan Mikrobiologi², Fakultas Kedokteran Universitas Udayana /
Rumah Sakit Umum Pusat Sanglah Denpasar Bali

ABSTRAK

Keratokonjunktivitis gonokokus disebabkan oleh *Neisseria gonorrhoeae*, kokus gram negatif yang menginvasi epitel kornea intak menyebabkan keratolisis stroma kornea hingga perforasi. Membran *descemet* merupakan barrier terhadap mikroorganisme, namun ketika ditembus oleh mikroorganisme, akan menonjol ke depan membentuk *descemetocoele*. Dilaporkan satu kasus *descemetocoele* pada keratokonjunktivitis gonokokus pada wanita usia 45 tahun di Rumah Sakit Umum Pusat Sanglah Denpasar. Penderita mengeluh pandangan buram, kotoran mata kekuningan, kental sejak 6 hari, kelopak mata bengkak dan bintik hitam di mata kanan. Tajam penglihatan mata kanan 5/60. Pemeriksaan oftalmologi pada mata kanan didapat udem palpebra, konjungtiva sekret mukopurulen masif, *conjunctival vascular injection* dan *pericorneal vascular injection*, udem kornea dan *descemetocoele* di jam 1, ukuran 3x2 mm, bilik mata depan dangkal dan fibrin, iris retraksi, pupil ireguler dan reflek pupil negatif, lensa tertutup fibrin, vitreus sulit dievaluasi, reflek fundus positif. Pada penderita telah dilakukan *periosteal graft* namun *flap* bergeser sehingga dilakukan tindakan ulangan *cryotherapy* yang memberikan hasil baik. [MEDICINA 2015;46:184-8].

Kata kunci: *Neisseria gonorrhoeae*, keratokonjunktivitis gonokokus, *descemetocoele*, *cryotherapy*

CRYOTHERAPY FOR RECURRENT DESCEMETOCELE POST-PERIOSTEAL GRAFT: A CASE REPORT ON GONOCOCCUS KERATOCONJUNCTIVITIS

Nyoman Yenny K¹, IGAM Juliari¹, NK Niti Susila¹, Nyoman Sri Budayanti²
Departements of Ophthalmology¹ and Microbiology², Udayana University Medical School /
Sanglah Hospital, Denpasar Bali

ABSTRACT

Gonococcus keratoconjunctivitis caused by *Neisseria gonorrhoeae*, a gram-negative coccus that invading intact corneal epithel causing keratolysis until perforation. Descemet membrane is a barrier for microorganism, but when penetrated by microorganism, it will bulging forming *descemetocoele*. We reported a case *descemetocoele* on gonococcus keratoconjunctivitis of a 45 years old woman in Sanglah Hospital-Denpasar. Patient complained blurry vision, white-yellowish secrete, purulent since 6 days, palpebra edema, and black dot on right eye. Right eye visual acuity was 5/60. Ophthalmology examination of palpebra was edema, massive conjunctival mucopurulene secrete, conjunctival vascular injection, pericorneal vascular injection, corneal edema, and *descemetocoele* at 1 o'clock hour, size 3x2 mm, shallow anterior chamber and fibrin, iris retracted, irregular pupil, negative pupil reflex, fibrin covered by lens, can not evaluated vitreous, funduscopy reflex positive. Patient had been treated with graft periosteal but then the flap was sliding, so we treated patient with *cryotherapy* and gave good result. [MEDICINA 2015;46:184-8].

Keywords: *Neisseria gonorrhoeae*, gonococcus keratoconjunctivitis, *descemetocoele*, *cryotherapy*

PENDAHULUAN

N*eisseria gonorrhoeae* merupakan bakteri diplokokus gram negatif yang menghasilkan endotoksin penyebab konjungtivitis hiper akut yang menginvasi epitel kornea intak

menyebabkan keratolisis stroma sehingga terjadi perforasi. Membran *descemet* merupakan barrier yang efektif terhadap mikroorganisme, namun ketika barrier ini ditembus oleh mikroorganisme dan terjadi *melting* stroma maka humor aqueous

akan ke luar, iris prolaps, dan membran *descemet* akan menonjol ke depan membentuk *descemetocoele*.¹⁻³

Keratokonjunktivitis gonokokus dengan perforasi kornea harus dirawat di rumah sakit dengan terapi *ceftriaxone* 50mg/kg

atau 1 gram IV/IM dosis tunggal selama 3 hari. Terapi topikal dapat digunakan sebagai tambahan jika terdapat ulkus kornea atau fluoresein yang positif. Obat supresor produksi humor aqueous digunakan untuk mengurangi tekanan dari intraokular.^{1,3-5}

Prinsip umum penatalaksanaan penipisan kornea diarahkan pada penyembuhan defek epitelial, inhibisi *melting* stroma, dan stimulasi fibroplasia. Operasi dapat menggunakan jaringan kornea atau jaringan lain dengan integritas struktur lebih baik. *Cryotherapy* merupakan alternatif tindakan yang relatif murah, dapat dilakukan bila epitelisasi kurang memuaskan dan tidak dapat dilakukan keratoplasti. Dilaporkan satu kasus keratokonjungtivitis gonokokus yang dilakukan *periosteal graft* dan *cryotherapy* di RSUP Sanglah Bali, setelah dilakukan *periosteal graft* dan *cryotherapy* serta terapi sesuai di atas, penderita sembuh dengan baik.^{6,7}

ILUSTRASI KASUS

Penderita NY, wanita 45 tahun, suku Bali, datang ke Poliklinik Mata RSUP Sanglah tanggal 4 September 2013 dan didiagnosis oculi dextra et sinistra (ODS)keratokonjungtivitis gonokokus dan oculi dextra (OD)*descemetocelce*. Penderita sudah berobat sebelumnya namun dirujuk ke RSUP Sanglah untuk penanganan lebih lanjut.

Penderita mengeluh penglihatan kedua mata buram, kotoran mata putih kekuningan, kental, dan terus ke luar walaupun sudah dibersihkan sejak 6 hari, kelopak mata bengkak dan saat ini tampak bintik hitam di mata sebelah kanan. Riwayat sebelumnya, pasien tidak mengeluhkan adanya buang air kecil yang nyeri, namun ada keputihan. Riwayat sakit yang sama pada suami disangkal.

Pemeriksaan OD visus 5/60, sekret mukopurulen masif,

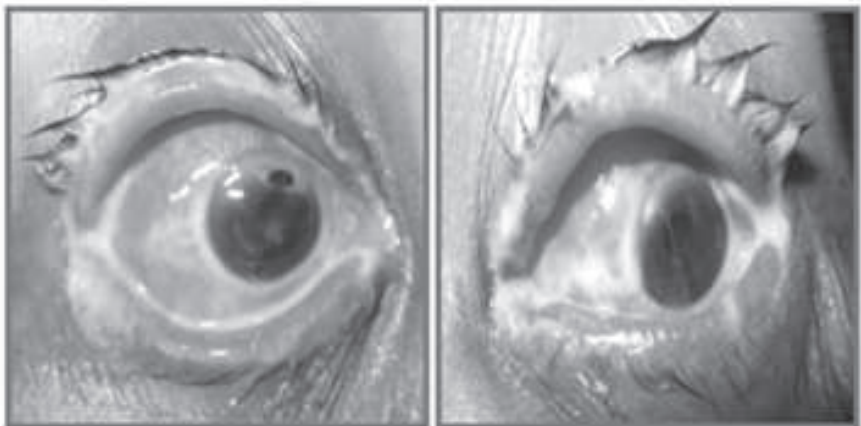
kemosis konjungtiva, *conjunctival vascular injection* (CVI) dan *pericorneal vascular injection* (PCVI), kornea udem dan terdapat *descemetocelce* di arah jam 1, ukuran 3x2 mm, bilik mata depan dangkal dan terdapat fibrin, retraksi iris, pupil ireguler dan reflek pupil negatif, lensa tertutup fibrin, vitreus sulit dinilai, reflek fundus sulit dinilai. Pemeriksaan oculi sinistra (OS) visus 6/120, sekret mukopurulenmasif, kemosis, CVI, dan PCVI, kornea udem (**Gambar 1**).

Pasien didiagnosis dengan ODS keratokonjungtivitis gonokokus dan OD *descemetocelce*, direncanakan *periosteal graft* OD. Pasien diterapi dengan IVFD RL 20 tetes/menit, *ceftriaxone* injeksi IV 1x1 gram selama 3 hari, *levofloxacin* eyedrop (ed) ODS tiap jam, *artificial tear* ed ODS tiap

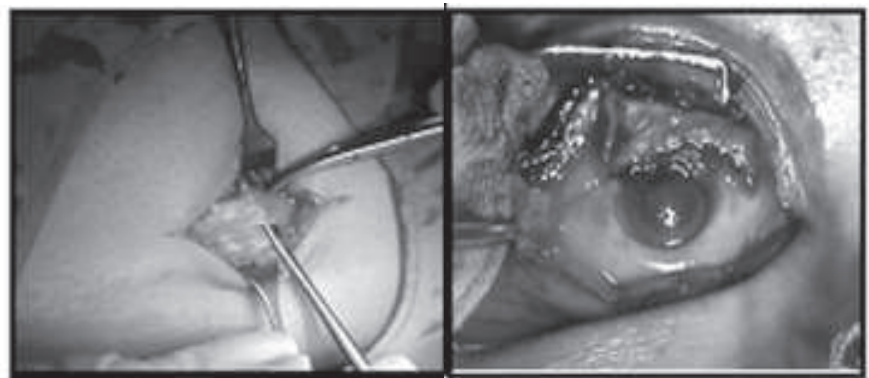
jam, *atropine* 1% ed 1x1 OD, natrium diklofenak tablet 2x50 mg, *glaucon* tablet 2x250 mg, *aspar K* tablet 1x1. Pada sekret mata penderita dilakukan pemeriksaan mikrobiologi dengan pewarnaan gram, dan ditemukan diplokokus gram negatif.

Pada tanggal 7 September 2013 dilakukan *periosteal graft* OD. *Periosteal graft* diambil dari tibia anterior sinistra. Eksisi jaringan periosteal kira-kira seluas *descemetocelce*. Pasang blefarostat pada mata kanan, peritomi konjungtiva di superior, *scrapping* epitel kornea, kemudian tutup *descemetocelce* dengan jaringan *periosteal graft*, jahit dengan *vicryl* 6.0, tutup *graft* dengan *flap* konjungtiva dan operasi selesai (**Gambar 2**).

Tanggal 10 September 2013 pasien kontrol ke Poli Mata RSUP



Gambar 1.A. Kondisi mata kanan pasien saat pertama kali datang.**B.** Kondisi mata kiri pasien saat pertama kali datang ke Poliklinik Mata RSUP Sanglah (4 September 2013).



Gambar 2.A. *Periosteal graft* diambil dari tibia anterior sinistra.**B.** *Periosteal graft* kemudian ditutup dengan *flap* pada mata kanan di Instalasi Bedah Sentral RSUP Sanglah.

Sanglah. Mata pasien masih tampak merah, namun tidak ada sekret. Pemeriksaan OD visus 1/60. CVI, PCVI, *subconjunctival bleeding* (+) (SCB), *periosteal graft* tertutup *flap* konjungtiva, kornea erosi, bilik mata depan normal, pupil dilatasi dengan *atropine*, terdapat pigmen iris pada lensa, segmen posterior normal. Pemeriksaan OS visus 6/20, CVI, PCVI, kornea udem minimal, segmen posterior normal. Pasien didiagnosa dengan OD *post-periosteal graft* *ec descemetocelle* (hari ke -3). Pasien diterapi dengan *levofloxacin* 4x1 ODS, *artificial teared* 4x1 ODS, vitamin C tablet 2x1, natrium diklofenak tablet 2x50 mg, *ciprofloxacin* tablet 2x500mg. Pasien disarankan untuk kontrol 3 hari.

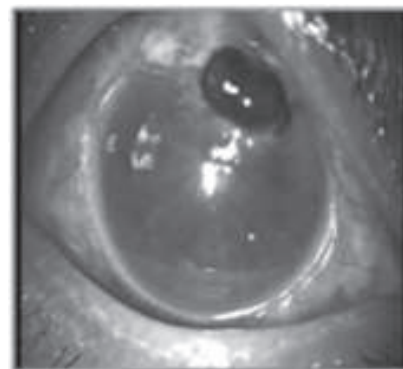
Pada tanggal 13 September 2013 pasien datang kontrol dan tidak ada keluhan. Pemeriksaan OD visus 2/60, *flap* konjungtiva bergeser ke superior dari

periosteal graft, kornea erosi pada lokasi *scrapping*, iris retraksi pada *descemetocelle*, pupil dilatasi, reflek pupil (-), terdapat pigmen iris pada lensa. Pemeriksaan OS visus 6/12, CVI, kornea udem minimal, segmen posterior normal (**Gambar 3**). Pasien didiagnosis dengan OD *post-periosteal graft* *ec descemetocelle* (hari ke-6). Terapi dilanjutkan dan pasien disarankan kontrol pada 27 September 2013 untuk operasi ulang dengan *cryotherapy*.

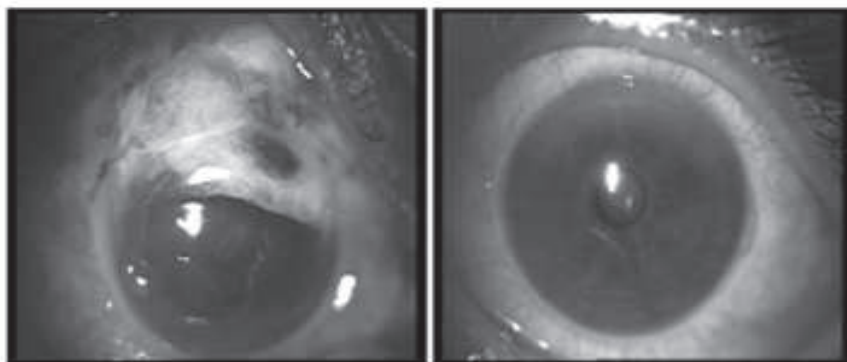
Pada tanggal 27 September 2013 dilakukan *cryotherapy* OD dengan anestesi lokal. Dilakukan *cryo* pada bagian tepi dan tengah *descemetocelle*+2 detik sampai timbul bunga es +2mm dari tepi *probe* kemudian *probe* diangkat, kemudian diulang 2-3 kali (**Gambar 4**). Pasien kemudian diijinkan pulang dengan terapi yang sama dan kontrol pada tanggal 28 September 2013.

Tanggal 28 September 2013

pasien kontrol, tidak ada keluhan. Pada pemeriksaan OD visus 6/12, CVI, PCVI, *descemetocelle* pada jam 1, kornea udem minimal, retraksi iris, refleksi pupil negatif, terdapat pigmen iris di lensa (**Gambar 5**). Visus OS 6/6, segmen anterior dan posterior dalam batas normal. Pasien didiagnosis dengan OD *post-cryotherapy* *ec descemetocelle* rekuren *post-periosteal graft* (hari ke-1). Pasien disarankan kontrol 2 minggu.

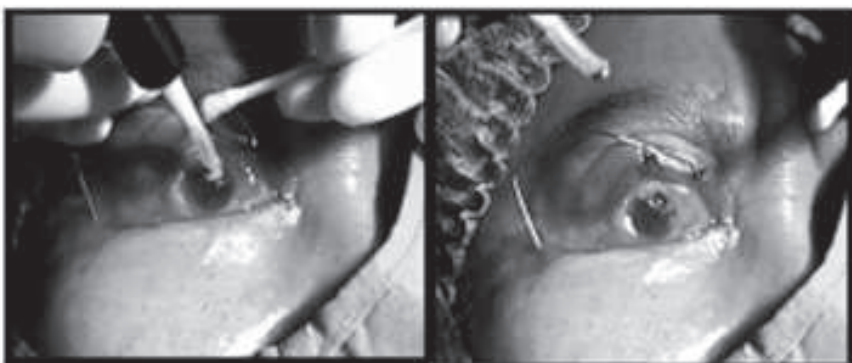

Gambar 5. Kondisi *descemetocelle* hari pertama setelah *cryotherapy*.

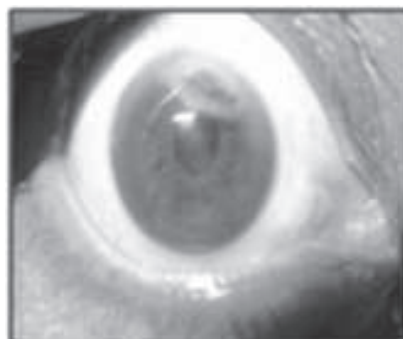


Gambar 3.A. *Flap* konjungtiva OD bergeser ke superior dan *descemetocelle* kembali ekspos. **B.** Mata kiri dalam kondisi tenang.

Pada tanggal 22 November 2013 pasien datang untuk kontrol. Tidak ada keluhan dari pasien. Pemeriksaan OD tajam penglihatan 6/6 *descemetocelle* di arah jam 1 tertutup jaringan fibrosa, sinekia anterior di jam 1, pupil bulat ireguler, segmen posterior dalam batas normal (**Gambar 6**). Pemeriksaan OS tajam penglihatan 6/6, segmen



Gambar 4. A. *Cryotherapy* dilakukan pada tepi dan tengah *descemetocelle* yang rekuren. **B.** *Probe* diangkat tampak bunga es.



Gambar 6. Hari ke-56 setelah *cryotherapy*, *descemetocelle* sudah tertutup seluruhnya oleh jaringan fibrosa.

anterior dan posterior dalam batas normal. Pasien didiagnosis dengan OD *post-cryotherapy ec descemetocoele* rekuren *post-periosteal graft* (hari ke-56). Terapi dengan *artificial tear* ed 6x1 OD. Karena kondisi sudah baik pasien dapat kontrol ke Poliklinik Mata bila ada keluhan.

DISKUSI

Kasus ini menarik karena keratokonjungtivitis gonokokus dapat menyebabkan perforasi kornea dan berakibat fatal yaitu prolaps bulbi. Hal ini terjadi jika penanganan terlambat dan terapi yang tidak tepat sehingga dapat menyebabkan kebutaan karena prolaps bulbi. Pada penderita keratokonjungtivitis gonokokus di RSUP Sanglah dilakukan penatalaksanaan yang baku sesuai protap yang ada dan dilakukan penanganan tambahan sebagai alternatif tindakan keratoplasti yang belum dapat dilakukan di RSUP Sanglah.

Dari literatur, keratokonjungtivitis gonokokus ditandai dengan sekret purulen yang berat, eksudat masif, kemosis berat, dan jika tidak cepat ditangani dapat menyebabkan infiltrasi ke kornea, *melting* bahkan perforasi dengan awitan hiperakut (<24 jam). Penyebab utama kebutaan awalnya didahului keratitis (15-40% kasus) yang akan melibatkan kornea dan menyebabkan kekeruhan epitel difus, defek epitel, infiltrasi marginal dan *peripheral ulcerative infectious keratitis* yang menyebabkan perforasi dengan cepat.^{1,8}

Penderita saat itu datang dengan keluhan pandangan kedua mata buram, kotoran mata berwarna putih kekuningan, kental dan terus ke luar walaupun sudah dibersihkan sejak 6 hari, kelopak mata bengkak dan saat ini tampak bintik hitam di mata sebelah kanan yang merupakan tanda khas pada keratokonjungtivitis gonokokus yang sudah hampir mengalami perforasi pada mata kanan. Pasien tidak

mengeluhkan gejala klinik *gonorrhoeae* karena umumnya *gonorrhoeae* pada wanita bersifat asimtomatik.

Dari literatur, keratokonjungtivitis gonokokus diterapi dengan antibiotik sistemik, penggunaan antibiotik topikal dapat ditambahkan namun tidak dapat menggantikan terapi sistemik. Terapi lama untuk keratokonjungtivitis gonokokus sudah tidak digunakan karena meningkatnya prevalens *penicillin resistant Neisseriagonorrhoeae* (PRNG) di Amerika Serikat. *Ceftriaxone* merupakan *treatment of choice* pada infeksi gonokokus. Keratokonjungtivitis gonokokus dengan perforasi kornea harus dirawat di rumah sakit dengan terapi *ceftriaxone* 50mg/kg atau 1 gram IV/IM dosis tunggal selama 3 hari. Terapi topikal dapat digunakan golongan *ciproflaxin*, *bacitracin*, atau *erythromycin* sebagai tambahan jika terdapat ulkus kornea. Obat supresor produksi humor aqueous digunakan untuk mengurangi tekanan dari intraokular yang dapat menyebabkan prolaps isi bola mata dan digunakan jika bilik mata depan masih terbentuk.^{1,3,5}

Penderita saat itu diberikan injeksi *ceftriaxone* IV 1x1 gram selama 3 hari dan topikal *levofloxacin* ODS tiap jam saat pertama pasien didiagnosis untuk mengobati infeksi, tablet *glaucon* 2x250 mg yang mengandung *acetazolamide* (golongan inhibitor karbonik anhidrase) yang berfungsi untuk menurunkan tekanan intraokuler.

Dari literatur, penatalaksanaan penipisan kornea diarahkan pada penyembuhan defek epitelial, inhibisi *melting* stroma, dan stimulasi fibroplasia serta vaskularisasi stroma. Penatalaksanaan *descemetocoele* dengan operasi umumnya dengan *flap* konjungtiva, jaringan kornea atau jaringan lain dengan integritas struktur yang lebih baik yaitu *graft* amnion, periosteum, atau kartilago. Keratoplasti

diperlukan untuk memperbaiki transparansi kornea dan menjadi pertimbangan apabila media optik di belakang kornea masih jernih, namun tindakan ini agak sulit dilakukan karena memerlukan donor dan biaya padahal prolaps spontan isi bola mata tidak dapat diduga. *Cryotherapy* merupakan alternatif tindakan yang relatif murah, dapat dilakukan bila epitelisasi yang terjadi kurang memuaskan, tidak dapat dilakukan keratoplasti sedangkan penipisan *descemetocoele* dapat menyebabkan prolaps spontan isi bola mata.^{2,6,7,9}

Pada penderita digunakan periosteum dari os tibia sebagai jaringan penyokong pada *descemetocoele* untuk mencegah prolaps isi bola mata karena belum dapat dilakukan keratoplasti. *Flap* konjungtiva digunakan di atas *periosteal graft* untuk mempercepat penyembuhan, memberikan suplai darah, dan memperkuat *graft* pada daerah lesi kornea.

Dari literatur, Zacarian¹² pada tahun 1972, menggunakan *cryotherapy* pertama kali untuk tumor mata dan orbita. Fraunfelder¹⁰ pada tahun 1972 memperkenalkan penggunaan *cryotherapy* pada penyakit permukaan mata dan karsinoma sel skuamosa. Penggunaan nitrogen cair yang memiliki titik didih -196°C saat ini lebih dipilih karena titik didih yang makin rendah lebih efektif untuk destruksi dinding sel. Mekanisme kerja *cryotherapy* saat ini tidak sepenuhnya diketahui karena banyak faktor yang terjadi. Beberapa efek yang telah diketahui adalah terjadinya iskemia karena destruksi pembuluh darah kaliber kecil, pembentukan kristal es di dalam sel yang menyebabkan rusaknya dinding sel, denaturasi kompleks lipid-protein, stress osmotik, stasis vaskular yang menyebabkan suplai darah menuju sel berkurang, nekrosis jaringan, dehidrasi sel yang menyebabkan pH berubah dan konsentrasi cairan bersifat toksik

di dalam sel, yang akan berakhir pada kematian sel.¹¹

Pada penderita dilakukan *cryotherapy* karena terjadi rekurensi *descemetocoele* setelah *periosteal graft*. *Cryotherapy* dipilih sebagai alternatif karena keterbatasan alat yang tersedia di RSUP Sanglah sehingga belum dapat dilakukan keratoplasti serta sulitnya mendapatkan donor kornea yang dibutuhkan cepat pada kasus-kasus *descemetocoele*. *Cryogen* yang digunakan pada kasus ini dan tersedia di RSUP Sanglah adalah nitrogen cair (N₂O) dengan *cryoprobe* yang terbuat dari bahan tembaga yang merupakan penghantar yang baik. Pada kasus ini, *cryotherapy* dilakukan pada seluruh sisi *descemetocoele* dan fase *freezing-thawing* diulang 2–3 kali sehingga destruksi sel makin baik dan terjadi nekrosis yang luas. *Cryotherapy* hanya dilakukan + 2 detik untuk masing-masing siklus sesuai dengan lokasi jaringan yang akan dilakukan destruksi sel yang berada di permukaan mata karena semakin lama kontak dengan jaringan, destruksi sel yang terjadi akan berada semakin dalam. Hari pertama pasien kontrol hingga hari ke-8 belum tampak jaringan fibrosa di atas *descemetocoele*, jaringan fibrosamulai tampak pada minggu ke-2, dan terbentuk baik pada minggu ke-8 *post-cryotherapy* sehingga tidak terjadi prolaps isi bola mata. Kondisi terakhir pasien cukup baik dengan permukaan *descemetocoele* yang tertutup jaringan fibrosa dengan baik dan tajam penglihatan 6/6.

RINGKASAN

Telah dilaporkan satu kasus keratokonjungtivitis gonokokus dan *descemetocoele* pada seorang wanita, berusia 45 tahun yang telah dilakukan tindakan *periosteal graft* dan *cryotherapy*. Pada evaluasi setelah diberikan terapi injeksi *ceftriaxone* dan dilakukan *periosteal graft* serta *cryotherapy* selama dirawat di RSUP Sanglah dan ketika kontrol, keratokonjungtivitis gonokokus dan *descemetocoele* sembuh dengan baik.

DAFTAR PUSTAKA

1. American Academy of Ophthalmology and staff. External Disease and Cornea. United State of America: American Academy of Ophthalmology; 2011-2012.
2. Gilger, Brian. Medical Vs Surgical Treatment of Corneal Disease. Dalam: Peiffer R, penyunting. Proceedings of Waltham/OSU Symposium; 2011 27-28 Oktober; Raleigh. North Carolina: OSU; 2010.
3. Jhanji V, Young A, Mehta J, Sharma N, Agarwal T, Vajpayee R. Management of Corneal Perforation. Survey of Ophthalmology. 2011;56: 522-38.
4. Bignell, Chris, Unemo, Magnus. European Guidelines on the Diagnosis and Treatment of Gonorrhoea in Adults. Ontario : Public Health Ontario; 2012.
5. Springs Alice, Katherine. Guidelines for the Control of Gonococcal Conjunctivitis in the Northern Territory. Casuarina : Northern Territory Government; 2005.
6. Raju VK. Management of Corneal Thinning and Perforation. Indian J Ophthalmol. 2008;31(5):667-8.
7. Irawati Dian, Armand Deddy, Suhendro Gatot. Krioterapi Pada Penderita Descemetocoele Pasca Ulkus Kornea. Jurnal Oftalmologi Indonesia. 2008;6(2):131-3.
8. Li Chia-Hung, Chang Yun-Hsiang, Peng Yu-Tai, Tai Ming-Cheng, Lu Da-Wen. Gonococcal Keratoconjunctivitis without Genitourinary Infection : An Uncommon Presentation in Adults. J Med Sci. 2007;27(6):275-8.
9. Solomon Abraham, Meller Daniel, Prabhasawat Pinnita, John Thomas, Espana Edgar. Amniotic Membrane Grafts for Nontraumatic Corneal Perforations, Descemetocoeles, and Deep Ulcers. Ophthalmology. 2002;109:694-703.
10. Fraunfelder FT, Hanna C. Spheroidal Degeneration of Cornea and Conjunctiva. Am J Ophthalmol. 1972;74:829-39.
11. Tehrani Shandiz, Fraunfelder Frederick. Cryotherapy in Ophthalmology. Open Journal of Ophthalmology. 2013;3; 103-17.
12. Zacarian SA. Cancer of the Eyelid – a Cryosurgical Approach. Ann Ophthalmol. 1972;4:473.