

KEMATIAN JANTUNG MENDADAK PADA WANITA UMUR 37 TAHUN DENGAN MIOKARDIOPATI HIPERTROFIK VAKUOLAR

Ni Wayan Armerinayanti, I Wayan Juli Sumadi, Ketut Mulyadi
Bagian/SMF Patologi Anatomi, Fakultas Kedokteran Universitas Udayana/
Rumah Sakit Umum Pusat Sanglah Denpasar Bali

ABSTRAK

Kematian mendadak pada orang dewasa merupakan dasar masalah melakukan bedah mayat untuk mencari penyebab kematian. Kasus seorang wanita umur 37 tahun ditemukan mati di dalam kamarnya, mayat dalam keadaan kaku, terdapat lebam mayat dan resapan darah subkutis kepala. Bedah mayat dilakukan di Rumah Sakit Kupang menemukan paru, otak, hati tidak menunjukkan kelainan, sedangkan jantung dengan miokardium ventrikel kiri tebalnya 2 cm. Pada pemeriksaan histopatologi jantung, sel-sel miokardium membengkak, mengandung vakuola jernih, inti sel terdesak ke pinggir, tidak terdapat nekrosis, perdarahan, penebalan dari pembuluh darah, dan infiltrat neutrofil, pada pewarnaan *periodic acid schiff* menunjukkan hasil yang negatif. Pada pemeriksaan otak tidak dapat dibuktikan adanya penimbunan glikogen pada sel-sel glia. Berdasarkan temuan patologi disimpulkan kelainan tersebut adalah miokardiopati hipertrofik vakuolar tipe kardiak stadium III yang mengakibatkan kegagalan jantung atau aritmia sebagai penyebab kematian. [MEDICINA 2015;46:135-8].

Kata kunci: mati mendadak, miokardiopati vakuolar, penumpukan glikogen

SUDDEN CARDIAC DEATH OF A 37 YEARS OLD FEMALE WITH VACUOLAR HYPERTROPIC MYOCARDIOPATHY

Ni Wayan Armerinayanti, I Wayan Juli Sumadi, Ketut Mulyadi
Department of Pathology Anatomy, Udayana University
Medical School/Sanglah Denpasar Bali

ABSTRACT

Sudden death of adult people is a basic reason to do the autopsy to define exactly the causa of mortis. A case of a 37 year old woman found dead in her room and her deadly body has already in rigor and livor mortis, also with blood spot on subcutaneous part of the head. The autopsy was held in general hospital of Kupang, and there was no disorders found in the lung, brain, hepar, and the thickness of left myocardial ventricle of heart is 2 cm. On histologic examination of heart specimen, myocardial cells were swollen, with clear vacuolar, the nuclei displaced to periphery, there was no necrosis, haemorrhagic, thickening of vascular, and neutrophil infiltrate. Periodic acid schiff staining has showed negative result. There was no evidence of glycogen storage on glial cells in brain examination. Based on pathologic finding we concluded that the disorder was vacuolar hypertropic cardiomyopathy, cardiac type, stage III causing heart failure or arrhythmias as the causa of mortis. [MEDICINA 2015;46:135-8].

Keywords: sudden death, vacuolar myocardopathy, glycogen storage.

PENDAHULUAN

Kematian jantung mendadak pada seorang dewasa yang tidak diketahui riwayat penyakitnya merupakan masalah dan dasar melakukan bedah mayat untuk mencari penyebab kematian tersebut. Kelainan-kelainan jantung yang dapat menyebabkan kematian mendadak antara lain kelainan arteri koronaria, kelainan katup-katup jantung, miokarditis, kardiomiopati, hipertensi pulmonal dan kelainan herediter yang

berhubungan dengan gangguan metabolik.^{1,2}

Miokardiopati adalah penyakit miokardium primer yang dikenal 3 tipe yaitu; miokardiopati dilatasi (MKD), miokardiopati restriktif (MKR), dan miokardiopati hipertrofi (MKH). Miokardiopati hipertrofi hampir 100 persen disebabkan kelainan genetik dan gangguan sintesis protein sarkomer sehingga terjadi penumpukan bahan dalam sel dan disfungsi sarkomerik. Miokardiopati hipertrofi bisa primer bila kelainannya terbatas pada

jantung dan bisa sekunder bila kelainannya sistemik, selain terjadi pada jantung juga dapat terjadi pada otot skelet, hati, dan saraf. Gambaran histologis pada miokardiopati yang herediter memperlihatkan adanya masa jernih dalam sel-sel miokardium membentuk vakuola. Adanya vakuola pada sel-sel miokardium bisa disebabkan oleh berbagai penyebab yang memerlukan pemeriksaan patologi yang canggih. Kelainan miokardiopati vakuolar dapat menimbulkan gangguan fungsi miokard

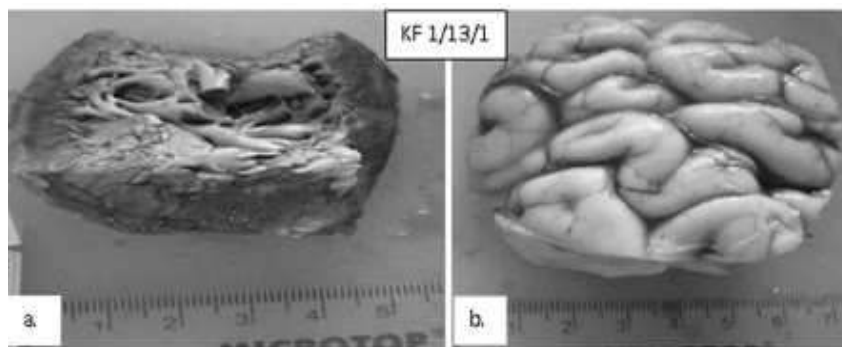
terutama aritmia sebagai penyebab kematian mendadak.¹⁻³

Tulisan ini akan melaporkan satu kasus kematian mendadak pada wanita umur 37 tahun dengan miokardiopati hipertrofi vakuolar.

ILUSTRASI KASUS

Seorang wanita umur 37 tahun ditemukan meninggal di kamar korban. Fakta yang ditemukan saat pemeriksaan setempat antara lain: lebam mayat di tengkuk, punggung, pinggang, dan bokong yang tidak hilang dengan penekanan, kaku mayat pada kelopak mata, rahang anggota gerak atas dan bawah yang sukar dilawan serta tidak ditemukan tanda-tanda pembusukan. Setelah dilakukan penelusuran data medis tidak ditemukan mengenai kemungkinan penyakit yang memicu kematian korban.

Hasil pemeriksaan otopsi pada pemeriksaan luar kulit kepala bagian dalam terdapat fokus-fokus resapan darah dengan berbagai ukuran dan pada pemeriksaan dalam dilaporkan sebagai berikut. Ukuran paru kanan 21x14x2 cm terdiri dari 3 baga dengan permukaan licin, tepi tumpul dan merah gelap teraba seperti spons sedangkan paru kiri berukuran 22x14,5x2,5 cm terdiri dari 2 baga dan dengan gambaran yang sama seperti paru kanan. Jantung berukuran 13x10x4,2 cm dengan bintik perdarahan warna kehitaman di serambi jantung kiri depan berukuran 4x3 cm, katup trikuspid normal dengan ukuran lingkaran katup 12 cm, katup pulmonal berukuran 5 cm, tebal otot jantung kanan 0,5 cm. Lingkaran katup bikuspid berukuran 11,2 cm, katup aorta berukuran 5 cm dengan tebal otot jantung kiri 2 cm dan septum interventrikel jantung tebalnya 1 cm, hepar berukuran 25,5x14,5x7 cm dengan permukaan licin, warna merah kecoklatan, tepi lancip dan tidak tampak adanya kelainan. Berdasarkan temuan tersebut korban meninggal



Gambar 1.(a) Makroskopis potongan jaringan jantung berukuran 6x5,5x2 cm, tebal otot ventrikel kiri 2 cm, pericardium berwarna putih abu-abu sebagian kecoklatan, pada irisan otot jantung berwarna kehitaman. Tidak tampak penebalan maupun pengapuran arteri koronaria.(b) Makroskopis potongan jaringan otak berukuran 6,5 x 6 x 2,6 cm dengan substansia alba maupun gresia normal tanpa bercak perdarahan.

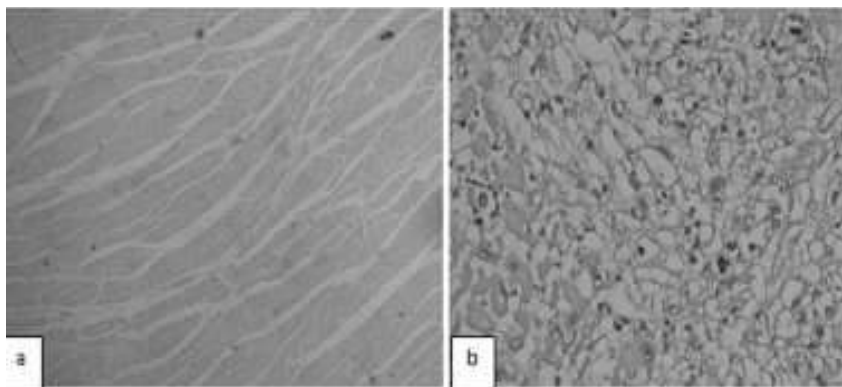
berhubungan dengan hipertrofi miokard ventrikel kiri.

Kemudian bahan potongan jantung dan otak dirujuk dan dikirim ke RSUP Sanglah untuk pemeriksaan histopatologi mencari sebab dan sifat kematian.


Pemeriksaan makroskopik bahan yang diterima berupa potongan jaringan jantung dan otak, potongan jaringan jantung berukuran 6x5,5x2 cm dengan tebal otot ventrikel kiri 2 cm, perikardium berwarna putih abu-abu sebagian tampak kecoklatan, pada irisan dari otot jantung berwarna kehitaman, tidak tampak penebalan dan pengapuran arteri koronaria. Jaringan otak pada bagian substansia alba dan gresia normal tanpa bercak-bercak perdarahan.

Pemeriksaan mikroskopis KK1/2013 tampak serabut-serabut

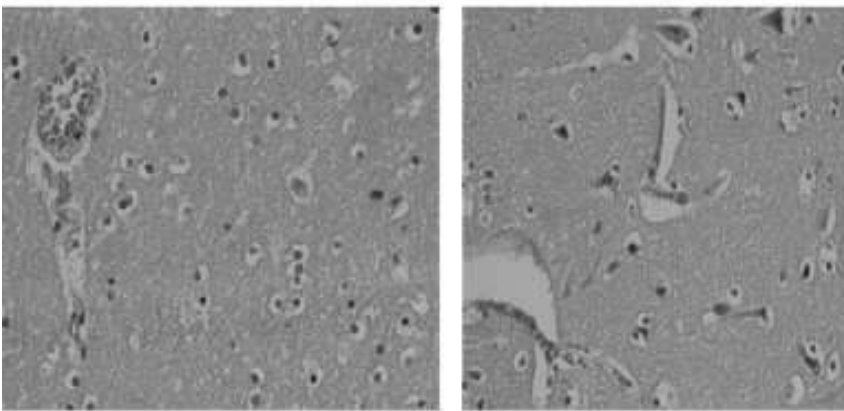
otot jantung mengalami hipertrofi yang berat dan terdapat massa jernih membentuk vakuola dalam sitoplasma dan fokus “disarray” serbut-serabut otot miokard. Di antara serabut miokard yang mengalami vakuolisasi tampak sisa-sisa miokard yang strukturnya masih utuh (**Gambar 1, 2, 3, 4**), pada bagian lain pembuluh darah berdilatasi dengan sedikit diapedesis eritrosit, limfosit, dan eosinofil di ekstraseluler dan pembuluh darah yang mengalami dilatasi dengan sedikit fibrosis. Tidak tampak tanda-tanda infark miokard seperti potongan pembuluh darah yang sklerotik, perdarahan yang massif, nekrosis koagulatif, infiltrasi sel-sel neutrofil dan makrofag berpigmen hemosiderin. Pada pengecatan *periodic acid schiff* (PAS) menunjukkan hasil



Gambar 2.(a) Mikroskopis serabut miokard mulai mengalami hipertrofi.(b)Serabut miokard yang mengalami vakuolisasi dan menunjukkan hasil PAS yang negatif.



Gambar 3. Tampak fokus *disarray* serabut miokard (panah biru) dan dilatasi pembuluh darah (panah merah) di antara serabut miokard yang mengalami vakuolisasi.



Gambar 4. Mikroskopis potongan jaringan otak yang menunjukkan sel-sel glia dan neuron normal dengan kapiler yang sedikit melebar di sekitarnya.

negatif. Pada pemeriksaan histologi jaringan otak tampak pembuluh darah kapiler sedikit melebar, tidak tampak penumpukan bahan membentuk vakuola di dalam sel-sel glia dan neuron. Berdasarkan hasil pemeriksaan makroskopis dan mikroskopis disimpulkan korban mati wajar karena miokardiopati hipertrofi vakuolar yang kemungkinan menimbulkan aritmia. Tidak dapat dibuktikan adanya kelainan-kelainan degenerasi vakuola atau penumpukan bahan dalam sel pada otot jaringan hati dan saraf. Berdasarkan temuan tersebut, miokardiopati hipertrofi vakuolar ini kemungkinan suatu miokardiopati primer

DISKUSI

Berdasarkan temuan pada pemeriksaan histologi dari miokard pada kasus ini adalah hipertrofi miokard dan vakuola di dalam sitoplasma serabut otot miokard. Temuan ini mempunyai arti penting untuk menyingkirkan kelainan-kelainan otot jantung seperti kelainan arteri koronaria, kelainan katup-katup jantung, miokarditis dan miokard infark sebagai penyebab kematian. Kasus ini adalah miokardiopati primer meskipun belum dapat dibuktikan adanya faktor-faktor sistemik pada miokardiopati hipertrofi.

Adanya vakuola dan hipertrofi mempunyai hubungan dengan

penyakit penumpukan bahan dalam otot jantung yang hereditier.² Kelainan seperti yang terlihat pada kasus ini adalah kemungkinan berhubungan dengan penumpukan bahan dalam miokardium sel tipe dewasa yang berbeda dengan tipe infantil dan anak-anak, namun umumnya disertai dengan beberapa sindrom klinik. Sebelumnya pernah dilaporkan sebuah kasus kematian mendadak pada seorang atlet muda dengan temuan hipertrofi miokard disertai vakuola yang mengandung bahan glikogen pada sitoplasmanya. Kelainan genetik pada kasus tersebut kemudian ditelusuri dengan pemeriksaan molekuler dan akhirnya dapat dibuktikan adanya mutasi pada *lysosomal associated membrane protein 2 (LAMP-2)*.⁴ Adanya penumpukan bahan dalam otot jantung juga berkaitan dengan adanya kelainan genetik *X-linked*.⁵⁻⁷ Kasus ini kemungkinan juga terkait dengan adanya mutasi *lysosomal associated membrane protein 2 (LAMP-2)* atau *X-linked*, sehingga diperlukan penelusuran melalui pemeriksaan molekuler.

Pada pemeriksaan histokimia PAS kasus ini menunjukkan hasil negatif tanpa pemeriksaan PAS *dismutase*. Hasil yang negatif sesungguhnya memerlukan konfirmasi penilaian yang lebih canggih dengan pemeriksaan mikroskop cahaya dengan resolusi tinggi, *computer assisted morphometri analysis*, atau mikroskop elektron. Pembuktian positif dan negatif pada pewarnaan PAS dapat dinilai dengan laik memakai mikroskop cahaya resolusi yang tinggi. Hasil pemeriksaan dengan alat canggih bisa ditemukan 25%-58% PAS positif karena penumpukan glikogen.³

Adanya vakuola di dalam sitoplasma miokardium bisa disebabkan oleh karena gangguan

penumpukan glikogen, lipostorid miopati, pemakaian obat-obat klorokuin, hipokalemia karena diuretik, paralisis periodik, *inclusion hereditary myopathies*, gangguan lisosomal seperti defisiensi glukosa, penyakit danon, *x-linked myopathies*, *excessive autophagic myopathies*, artefak karena kristal-kristal es dan garam-garam yang terdapat pada media transpor.⁵

RINGKASAN

Dilaporkan satu kasus kematian mendadak pada seorang wanita muda usia 37 tahun. Pada pemeriksaan makroskopis kasus ini didapatkan hipertrofi miokard ventrikel kiri yang ditandai oleh ukuran miokard yang menebal (2 cm). Secara mikroskopis, tampak hipertrofi berat disertai massa jernih yang membentuk vakuola intrasitoplasmik dan fokus *disarray* serabut otot miokard. Selanjutnya dilakukan pemeriksaan histokimia PAS namun menunjukkan hasil yang negatif. Kematian pada kasus ini disimpulkan sebagai kematian mendadak yang disebabkan kelainan alami berupa miokardiopati primer. Penyebab dasar

kematian pada kasus ini sulit ditentukan dan memerlukan pemeriksaan molekuler yang lebih canggih.

DAFTAR PUSTAKA

1. Schoen FJ, Mitcheel RN. Cardiomyopathy. Dalam: Kumar, Abbas, Fausto, Aster, penyunting. Robbin and Cotran Pathologic Basic of Disease. Edisi ke-8. Philadelphia: Saunders Elsevier; 2010. h. 571-7.
2. Volger C, Brink DS, Grance DK. In Born Errors of Metabolism. Dalam: Stocker, Dehner, Husain, penyunting. Pediatric Pathology. Edisi ke-3. Philadelphia: Lippincott Williams & Wilkins and Wolters Kluwer; 2011. h. 129-137.
3. Thursberg BL, Maloney CL, Vaccoro L. Characterization of Pre and Post Treatment Pathology after Enzyme Replacement for Pompe Disease. The open Pathology Journal. 2006;4:1-13.
4. Braille M. Post Mortem Examination in Case of

Sudden Death due to Mortality Case. Dalam: Finkbeiner Ursell, Davis, penyunting. Autopsy Pathology A Manual and Atlas. Edisi ke-2. Philadelphia: Saunders Elsevier; 2009. h. 131-7.

5. Jacques FS. Metabolic Myopathies and Related Disease. Dalam: Sebire, Malone, Ashworth, penyunting. Diagnostic Pediatric Surgical Pathology. Edisi ke-1. Philadelphia: Curcil Livingstone Elsevier; 2010. h. 767-73.
6. Rosai J. Rosai and Ackerman's Surgical Pathology. Edisi ke-10. Brithis: Mosby Elsevier; 2011.
7. Alday LE, Moreyra E. Hypertrophic Cardiomyopathy in Infants and Children. Dalam: Veselka, penyunting. Cardiomyopathies - From Basic Research to Clinical Management. Edisi ke-1. Croatia: InTech open science open mind; 2012. h. 1-36.