

**TUMOR SEL BENIH CAMPURAN REGIO SACROCOCCYGEAL  
(YOLK SAC DAN TERATOMA MATUR)  
PADA SEORANG ANAK PEREMPUAN USIA 1 TAHUN**

**Ni Ketut Ari Widhiasih, AAAN Susraini**

*Bagian/ SMF Patologi Anatomi, Fakultas Kedokteran Universitas Udayana/  
Rumah Sakit Umum Pusat Sanglah, Denpasar*

**ABSTRAK**

Tumor sel benih merupakan kelompok tumor yang mencerminkan kapasitas sel induk untuk berdiferensiasi dalam berbagai jalur. Tumor sel benih campuran setidaknya harus mengandung 2 elemen sel benih yang berbeda, dengan salah satu elemen bersifat primitif. Kasus adalah seorang anak perempuan usia 1 tahun, dengan keluhan timbul benjolan yang tidak nyeri pada regio sakrum sejak lahir. Serum alfa fetoprotein meningkat abnormal, lebih dari 400 $\mu$ /ml. Pemeriksaan *CT-scan* menunjukkan massa yang heterogen, *lobulated*, batas tegas, tepi tidak teratur, meluas ke rongga panggul sampai regio abdomen bawah dan mendesak buli ke superoanterior kanan. Tidak ditemukan proses metastasis pada organ hepar dan paru. Pasien kemudian menjalani operasi pengangkatan tumor. Pada pemeriksaan makroskopis, irisan permukaan tumor tampak mengandung area solid dan multikistik. Secara histomorfologi, tumor tersusun atas 2 elemen sel benih, yaitu elemen *yolk sac* dan teratoma matur. Diagnosis ditegakkan berdasarkan data klinis, laboratorium, radiologis, gambaran makroskopis, dan histopatologis. [MEDICINA 2014;45:182-187].

**Kata kunci :** tumor sel benih, *yolk sac*, teratoma matur

**SACROCOCCYGEAL MIXED GERM CELL TUMOR  
(YOLK SAC AND MATURE TERATOMA) IN A – 1 YEAR OLD GIRL**

**Ni Ketut Ari Widhiasih, AAAN Susraini**

*Department of Pathology Anatomy, Udayana University Medical School/  
Sanglah Hospital Denpasar*

**ABSTRACT**

Germ cell tumor is a group of tumors reflecting the capacity for multiple lines of differentiation of the main stem cell systems. Mixed germ cell tumors are composed of at least two different germ cell elements of which at least one is primitive. We presented a 1 year old girl, with a complaint of painless lump in the sacrum region since birth. Serum alpha fetoprotein level was abnormally elevated, more than 400i/ml. A CT-scan showed a heterogeneous mass, lobulated, well defined, irregular edge that extends to the pelvic cavity through the lower abdomen region and urged vesica urinaria to the right superoanterior. No metastases in liver and lung. The patient then underwent surgery. Gross examination showed that the sectioned of tumor surface appears solid and multicystic areas. Histomorphologically, tumor appears composed of two germ cell elements, include elements of the *yolk sac* and mature teratoma. The diagnosis was made based on the clinical data, laboratory, radiologic, gross, and histopathologic findings. [MEDICINA 2014;45:181-186]

**Keywords :** germ cell tumor, *yolk sac*, mature teratoma

**PENDAHULUAN**

**T**umor sel benih campuran regio *sacrococcygeal* dengan elemen *yolk sac* dan teratoma matur, merupakan tumor sel benih ekstra gonadal yang kejadiannya sangat jarang ditemukan pada bayi dan anak-anak.<sup>1</sup> Tipe tersering tumor sel benih pada regio ini adalah teratoma matur (kurang lebih 75%

dari seluruh kasus).<sup>2,3</sup> Sementara itu, sebagian besar tumor *yolk sac* pada bayi muncul di regio testis.<sup>1,4</sup> Tumor sel benih pada bayi dan anak-anak mencerminkan kegagalan transformasi sel primordial untuk bermigrasi ke dalam rongga panggul. Sel benih *totipotent* secara normal berkembang dari *yolk sac* embrio manusia pada minggu ke-4 dan bermigrasi di sepanjang gonad

sebelum berakhir di rongga panggul. Selama embryogenesis, beberapa sel ini gagal bermigrasi dan tertinggal di sepanjang dinding belakang di dekat garis tengah tubuh embrio. Sel benih primordial berkembang menjadi *undifferentiated germ cell line*, yang selanjutnya berdiferensiasi menjadi sel embrional (sel somatik) dan sel ekstra embrional. Diferensiasi sel embrional

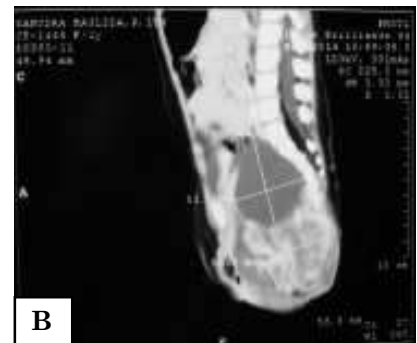
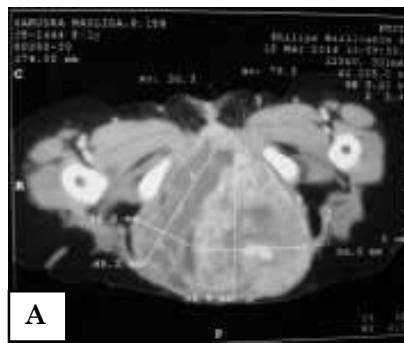berkaitan dengan neoplasma teratoma, baik matur maupun immatur, sedangkan diferensiasi sel ekstra embrional berkorelasi dengan *choriocarcinoma* dan *yolk sac* (endodermal sinus tumor).<sup>5</sup> Berikut ini dilaporkan sebuah kasus tumor sel benih campuran (*mixed germ cell tumor*) regio *sacroccygeal* pada seorang anak perempuan usia 1 tahun. Karena kejadiannya langka, dan hanya sedikit kasus yang dilaporkan serta gambaran morfologi tumor yang klasik dan khas, maka kasus ini menarik untuk didiskusikan.

### ILUSTRASI KASUS

Seorang anak perempuan, usia 1 tahun, dikeluhkan oleh orangtuanya tumbuh benjolan yang tidak nyeri pada regio sakrum sejak lahir. Benjolan awalnya dikatakan sebesar telur puyuh, makin lama semakin membesar. Makan, minum, dan buang air besar tidak ada keluhan. Pasien mempunyai riwayat kelahiran spontan, ditolong oleh dokter. Riwayat pertumbuhan dan perkembangan tidak ada gangguan. Riwayat imunisasi dasar lengkap.

Hasil pemeriksaan laboratorium menunjukkan peningkatan abnormal serum alfa fetoprotein hingga lebih dari 400 $\mu$ /ml (kisaran nilai normal kurang dari 8,0 $\mu$ /ml). Hematologi rutin menunjukkan anemia hipokromik mikrositer, dengan reaktif leukositosis (Hb = 9,82 g/dl, WBC = 16,79 x 10<sup>3</sup>  $\mu$ /L). Kadar natrium menurun dengan nilai 133,43 mmol/L, nilai SGOT meningkat menjadi 36  $\mu$ /L. Kadar feritin, besi serum, dan TIBC dalam batas normal.

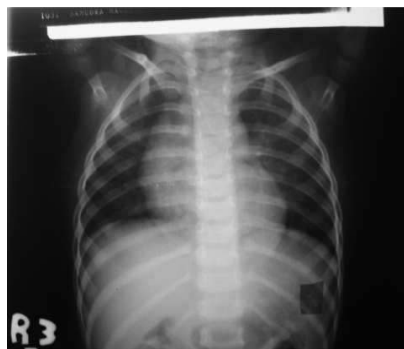Pemeriksaan *CT-scan lumbosacral* irisan *axial reformat sagital* tanpa dan dengan kontras intravena menunjukkan adanya massa heterogen berupa area kistik disertai komponen solid di dalamnya, *lobulated*, batas tegas, tepi tidak teratur, ukuran 7,6x6,9x8,5 cm pada regio *sacroccygeal* disertai penonjolan



**Gambar 1. A & B.** *CT-scan lumbosacral* menunjukkan massa heterogen, *lobulated*, batas tegas, tepi tidak teratur pada regio *sacroccygeal*.

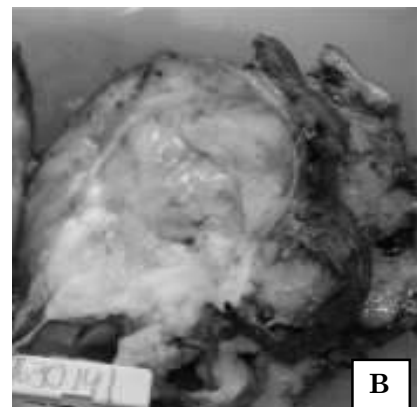
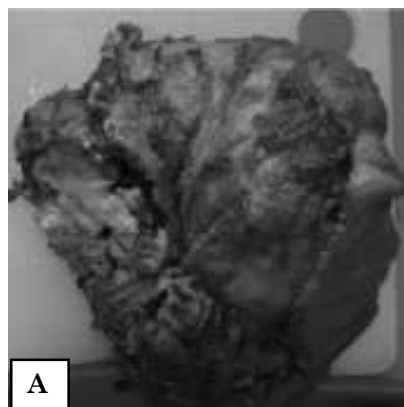
dinding posterior *sacroccygeal* (**Gambar 1**). Tampak massa meluas ke rongga panggul sampai regio abdomen bawah yang pada pemberian kontras tampak kontras *enhancement* terutama pada komponen solidnya (dengan densitas 79 HU). Massa juga tampak mendesak buli ke superoanterior kanan, namun batas massa dengan buli masih

tampak jelas. Tidak ditemukan massa atau nodul metastasis pada hepar. Organ lain, seperti kandung empedu, pankreas, lien, ginjal kanan dan kiri dalam batas normal. Tampak dilatasi gaster dan distensi usus. Tidak ditemukan nodul paraaorta dan *presacral* serta tidak tampak densitas cairan di rongga pleura kanan dan kiri serta rongga abdomen. Pada pemeriksaan radiologis toraks, tidak ditemukan adanya nodul metastasis pada organ paru (**Gambar 2**).

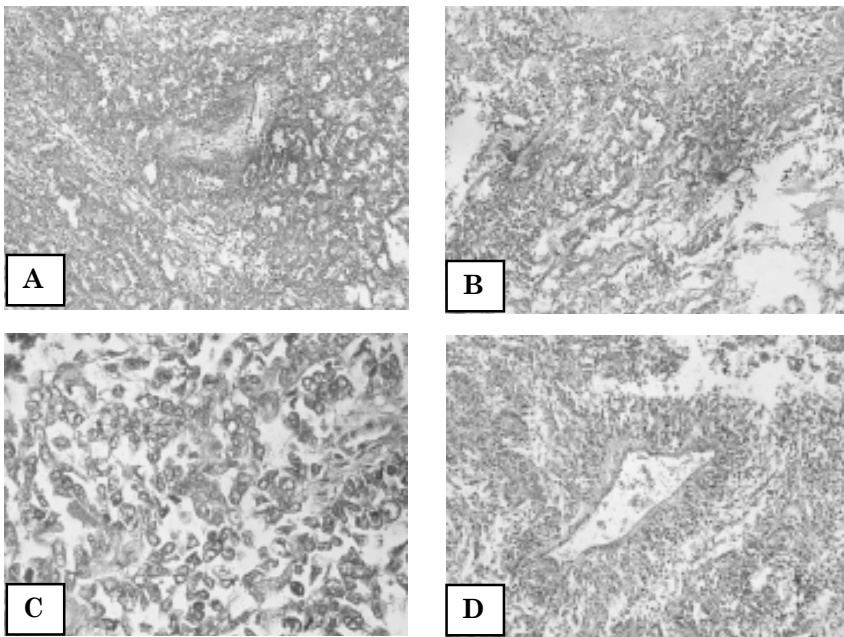


**Gambar 2.** Pemeriksaan radiologis toraks menunjukkan tidak ada nodul metastasis pada organ paru.

Pasien selanjutnya menjalani operasi laparotomi di rumah sakit Sanglah Denpasar, dan dilakukan pengangkatan jaringan tumor. Spesimen secara makroskopis berukuran 10x7x3,5 cm, ditutupi kulit dengan ukuran 10x3,5x0,3 cm. Permukaan luar jaringan tampak kasar, sebagian tampak berbungkul-bungkul (**Gambar 3A**). Pada irisan permukaan tumor, tampak area solid



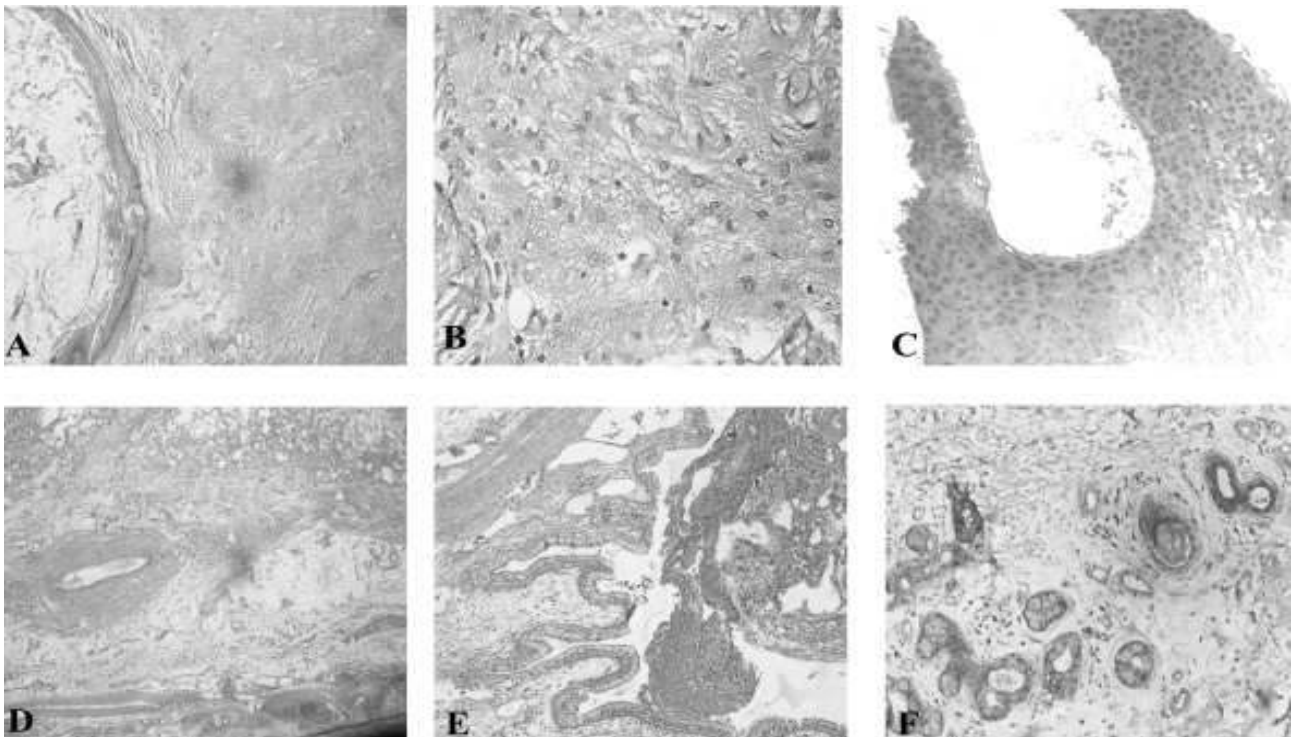
**Gambar 3. A.** Permukaan luar jaringan tumor. **B.** Irisan area solid jaringan tumor.



**Gambar 4.** Elemen *yolk sac* tumor. **A & B.** Tumor secara histomorfologi menunjukkan pola anyaman seperti renda (*reticular*), mikrokistik, dan papiler (pembesaran 10x, pewarnaan HE). **C.** Sel neoplastik menunjukkan morfologi sel berbentuk kuboidal hingga pipih, dengan sitoplasma eosinofilik pucat hingga jernih (pembesaran 40x, pewarnaan HE). **D.** Gambaran *perivascular Schiller-Duval bodies* (pembesaran 10x, pewarnaan HE).

berwarna putih abu-abu hingga kuning pucat dengan konsistensi lembut (**Gambar 3B**). Di antaranya tampak pula area multikistik, dengan ukuran diameter antara 0,5-2 cm, sebagian kista tampak berisi cairan kehijauan bening.

Pemeriksaan histopatologi spesimen menunjukkan tumor yang tersusun atas 2 elemen sel benih, yaitu elemen *yolk sac* dan teratoma matur. Elemen *yolk sac* tersusun atas sel neoplastik yang membentuk pola anyaman seperti renda (*reticular*), mikrokistik, dan papiler, infiltratif di antara stroma *myxoid basophilic* yang tampak longgar (**Gambar 4A&B**). Sel neoplastik tersebut menunjukkan morfologi sel berbentuk kuboidal hingga pipih dengan sitoplasma pucat eosinofilik sampai jernih, inti relatif monoton, kromatin inti *vesicular* dengan anak inti *prominent* (**Gambar 4C**). Di antaranya ditemukan gambaran



**Gambar 5.** Elemen teratoma matur. **A.** Mikroskopis menunjukkan gambaran sel epitel skuamous dan adneksanya (pembesaran 10x, pewarnaan HE). **B.** Komponen jaringan otak (pembesaran 40x, pewarnaan HE). **C.** Komponen jaringan tulang rawan *hyaline* (pembesaran 10x, pewarnaan HE). **D.** Komponen pembuluh darah dan jaringan lemak (pembesaran 10x, pewarnaan HE). **E.** Komponen epitel kelenjar respiratorius (pembesaran 10x, pewarnaan HE). **F.** Kelompok kelenjar mukus (pembesaran 10x, pewarnaan HE).

*perivascular Schiller-Duval bodies* (**Gambar 4D**). Sementara itu, elemen teratoma matur tersusun atas 3 komponen *germ layer*, yaitu komponen ektoderm, mesoderm, dan endoderm. Komponen ektoderm terdiri dari epitel skuamous berlapis dan adneksa kulit (**Gambar 5A**), serta jaringan otak yang tersusun atas sel astrosit yang terbenam dalam matriks glial (**Gambar 5B**). Komponen mesoderm mengandung jaringan tulang rawan *hyaline* yang tersusun oleh sel *chondrocyte* jinak yang terbenam dalam matriks *chondroid* (**Gambar 5C**), jaringan ikat, jaringan otot, jaringan lemak, dan pembuluh darah (**Gambar 5D**). Komponen endoderm tersusun atas kelenjar yang ditutupi oleh epitel respiratorius, berupa epitel kolumnar bertingkat semu bersilia (**Gambar 5E**), serta tampak pula kelompok kelenjar mukus (**Gambar 5F**).

Berdasarkan gambaran histomorfologi di atas disimpulkan sebagai tumor sel benih campuran (*mixed germ cell tumor*), mengandung elemen *yolk sac* dan teratoma matur pada regio *sacroccygeal*.

## DISKUSI

Tumor sel benih regio *sacroccygeal* pada bayi dan neonatus hampir selalu merupakan tumor primer. Sebagian besar (75%-90%) insidennya dijumpai pada perempuan.<sup>6,7</sup> Pada sebagian kasus teratoma *sacroccygeal* berkaitan dengan *twinning of malformation*. Karena itu lokasi tersering ditemukan pada area *sacroccygeal*, kepala dan leher, retroperitoneum, mediastinum, dan sistem saraf pusat.<sup>5,6</sup> Tipe tersering adalah teratoma matur (kurang lebih 75% dari seluruh kasus) yang ditemukan pada saat lahir di regio *sacroccygeal* atau menonjol melalui rongga perut.<sup>7,8</sup>

Sel benih pada saat perkembangan embrio muncul

dalam kantong kuning telur (*yolk sac*), kemudian bermigrasi melintasi bagian akhir dari usus primitif menuju area genital pada dinding perut posterior. Selama migrasi ini, beberapa sel benih mungkin tertinggal atau mungkin menyimpang terlalu jauh dan diam pada berbagai area di sepanjang dinding belakang embrio di dekat garis tengah tubuh. Sel-sel benih primordial berkembang menjadi *undifferentiated germ cell line* yang selanjutnya berdiferensiasi menjadi sel embrionik (sel somatik) atau sel ekstra embrionik, antara lain sel *yolk sac*, *chorion*, dan *allantoin*.<sup>5</sup>

Tumor *yolk sac* merupakan neoplasma primitif teratoid yang secara morfologi tampak heterogen, berdiferensiasi menjadi berbagai struktur endodermal, mulai dari *primitive gut* menjadi derivat ekstra embrionik (*secondary yolk sac vesicles*) dan *embryonal somatic type*, seperti usus dan hepar. Neoplasma ini mempunyai berbagai gambaran epitelial dan mesenkimal serta imunoreaktif terhadap alfa fetoprotein.<sup>4,8-11</sup> Teratoma matur merupakan tumor yang secara khusus tersusun atas 2 atau 3 lapisan embrionik jaringan tipe dewasa yang matur, meliputi komponen ektoderm, mesoderm, dan endoderm.<sup>9,10,12</sup>

Tumor sel benih regio *sacroccygeal* secara eksklusif berkembang pada anak-anak usia kurang dari 3 tahun. Pasien dengan tumor ini umumnya datang dengan keluhan adanya benjolan di regio sakrum disertai konstipasi.<sup>6,11,13</sup> Pemeriksaan pencitraan/*imaging* mempunyai nilai yang penting untuk mengidentifikasi posisi, kandungan serta invasi tumor. Densitas gambaran *CT-scan* serta MRI umumnya heterogen. Ditemukannya batas tumor yang tidak tegas dengan jaringan sekitar, invasi sakrum, dan metastasis merupakan tanda-tanda adanya keganasan.<sup>10</sup>

Pemeriksaan *CT-scan* kasus ini menunjukkan massa heterogen, berupa area kistik disertai komponen solid di dalamnya, *lobulated*, berbatas tegas, tepi tidak teratur, disertai penonjolan dinding posterior *sacroccygeal* dan perluasan ke rongga panggul sampai regio abdomen bawah dan pendesakan buli ke superoanterior kanan. Tidak ditemukan proses metastasis pada organ hepar dan paru.

Setiap anak dengan tumor sel benih *sacroccygeal* harus diperiksa kadar alfa fetoprotein, karena berguna dalam diagnosis, memantau hasil terapi dan mendeteksi adanya metastasis serta kekambuhan setelah terapi.<sup>7,8,10</sup> Produksi dan pelepasan protein ini tidak hanya ditemukan pada tumor *yolk sac*, namun juga pada *embryonal carcinoma* dan *teratocarcinoma* yang mengandung elemen *yolk sac*, dan bahkan pada neoplasma yang secara morfologi tidak mengandung elemen ini.<sup>6,10</sup> Alfa fetoprotein juga ditemukan dalam serum janin dan bayi baru lahir, selanjutnya kadarnya akan menurun dan mencapai kadar dewasa sekitar usia 8 bulan setelah lahir.<sup>10,11</sup> Pada kasus ini, pasien mengalami peningkatan abnormal serum alfa fetoprotein sebesar lebih dari 400 $\mu$ /ml (kisaran nilai normal kurang dari 8,0 $\mu$ /ml).

Pada pemeriksaan makroskopis, tumor *yolk sac* maupun teratoma tampak berbatas tegas, dengan rerata ukuran diameter sebesar 15 cm.<sup>3,4,10</sup> Pada irisan, permukaan tumor tampak lembut, berwarna putih abu-abu hingga kuning pucat, sering disertai area kistik, perdarahan, dan nekrosis. Area kistik dapat ditemukan pada bagian tepi menyerupai gambaran sarang lebah (*honey comb*), jarang berupa kista tunggal (unikistik). Pada area kistik teratoma matur dapat ditemukan material *sebaceous* dan rambut. Dapat pula ditemukan nodul, tersusun atas jaringan lemak yang

mengandung gigi dan tulang yang menonjol ke dalam lumen kista, dan disebut sebagai *rokittansky protuberance*.<sup>4,9,10</sup> Pada kasus ini, secara makroskopis pada irisan jaringan tumor tampak dominasi massa padat dengan konsistensi lembut, berwarna putih abu-abu hingga kuning pucat, disertai area multikistik dan fokus perdarahan.

Pola mikroskopis tumor *yolk sac* beragam. Pada tumor ini ditemukan adanya pembauran elemen epitel dan mesenkimal yang membentuk struktur organoid spesifik.<sup>7,10</sup> Sel neoplastik tersusun membentuk pola *reticular*, mikrokistik, *glandular-alveolar*, dan papiler terbenam di antara stroma *myxoid basophilic* yang tampak longgar. Sebagian besar ruang-ruang kistik tersebut ditutupi oleh sel berbentuk pipih, menyerupai sel *endotelium*. Stroma di sekitar sel tumor dapat pula hiperseluler, berbentuk spindle, menyerupai otot polos. Tanda patognomonis lainnya yang dapat ditemukan adalah *perivascular Schiller-Duval bodies*.<sup>4,5,7-10</sup> Pada pengecatan histokimia, tumor ini positif terhadap *Periodic Acid Schiff (PAS)* intra dan ekstra sitoplasmik dan *diastase-resistant hyaline globules*.<sup>4,9</sup> Teratoma matur secara mikroskopis tampak tersusun dari jaringan tipe dewasa yang mengandung 2 sampai 3 lapisan embryonik, meliputi komponen ektoderm, mesoderm, dan endoderm.<sup>8-10,12</sup> Pada kasus ini juga dijumpai pola mikroskopis seperti tersebut di atas. Tumor tersusun atas 2 elemen sel benih, yaitu elemen *yolk sac* dan teratoma matur.

Berdasarkan kriteria WHO, tumor ini digolongkan sebagai tumor sel benih campuran (*mixed germ cell*) karena mengandung 2 elemen sel benih yang berbeda, dengan salah satu elemen bersifat primitif.<sup>9</sup> Pada kasus ini ditemukan 2 elemen sel benih, yakni elemen teratoma matur dan elemen primitif *yolk sac*, sehingga digolongkan sebagai tumor sel

benih campuran (*mixed germ cell*).

Secara imunohistokimia tumor ini ditandai dengan pewarnaan yang positif terhadap alfa fetoprotein. Namun, tidak seperti serum yang kadarnya meningkat pada semua kasus tumor *yolk sac*, uji imunohistokimia mungkin negatif pada beberapa kasus,<sup>3,4,9,10</sup> sehingga pada kasus ini tidak dilakukan uji imunohistokimia.

Terapi tumor sel benih regio *sacroccygeal* tergantung dari stadium perjalanan penyakit. Tumor yang masih terlokalisir sangat baik diterapi dengan pembedahan, sedangkan tumor stadium lanjut diperlukan kemoterapi *adjuvant* berbasis platinum.<sup>5,10,14</sup> Pada kasus ini dilakukan terapi awal pembedahan eksisi luas. Dua bulan setelah pembedahan, dilakukan pemeriksaan serum alfa fetoprotein dan masih menunjukkan peningkatan abnormal lebih dari 400µ/ml. Pemeriksaan berkala serum alfa fetoprotein diperlukan untuk memantau hasil terapi, mendeteksi kemungkinan adanya metastasis, dan kekambuhan setelah terapi.<sup>7,8,10</sup> Kasus direncanakan untuk diberikan kemoterapi *adjuvant*.

#### RINGKASAN

Telah dilaporkan sebuah kasus tumor sel benih campuran pada seorang anak perempuan usia 1 tahun. Diagnosis ditegakkan berdasarkan data klinis, laboratorium, pemeriksaan penunjang *CT-scan*, gambaran makroskopis, dan histomorfologi tumor yang sesuai untuk gambaran tumor sel benih campuran (*mixed germ cell*), terdiri dari elemen *yolk sac* dan teratoma matur.

#### DAFTAR PUSTAKA

1. Rosai J. Germ Cell Tumors Sacroccygeal Region. Rosai and Ackerman's Surgical Pathology. Edisi ke-10.

Philadelphia: Mosby Elsevier; 2010.

2. Deb M, Mohanty S, Ananthamurthy A, Garg I, Das K. Atypical Extragonadal Germ Cell Tumors. J Indian Assoc Pediatr Surg. 2012;17(1):9-15.
3. McKenney JK, Heerema MA, Rouse RV. Extragonadal Germ Cell Tumors: A Review with Emphasis on Pathologic Features, Clinical Prognostic Variables and Differential Diagnostic Considerations. Adv Anat Pathol. 2007;14:69-92.
4. Woodward PJ, Heidenreich A, Looijenga LHJ, Oosterhuis JW, McLeod DG, Moller H, dkk. Germ Cell Tumours. Dalam: Eble JN, Sauter G, Epstein JI, Sostertehenn IA, penyunting. World Health Organization Classification of Tumours, Pathology & Genetics Tumours of the Urinary System and Male Genital Organs. Lyon: IARC Press; 2004. h. 221-49.
5. Perlman EJ, Fritsch MK. The Female Reproductive System. Dalam : Stocker JT, Dehner LP, Husain AN, penyunting. Stocker and Dehner's Pediatric Pathology. Edisi ketiga. Philadelphia: Lippincott Williams & Wilkins; 2011. h. 837-63.
6. Talal LF, Khalid EA. Case Report Sacroccygeal Teratoma with Yolk Sac Elements (Endodermal Sinus Tumors) in Two Years Old Child. J Fac Med Baghdad. 2009;51(1):109-11.
7. Ellentoin LH, Pirog EC. The Female Genital Tract, Germ Cells Tumors. Dalam: Mills SE, penyunting. Sternberg's Diagnostic Surgical Pathology. Edisi kelima. Philadelphia: Lippincott Williams & Wilkins; 2010. h. 1047-61.
8. Ulbright TM, Berney DM. Germ Cell Tumors, Testicular and Paratesticular Tumors.

- Dalam: Mitchell RN, Kumar V, Abbas K, Fausto N, penyunting. Robbins and Cotran Pathologic Basis of Disease. Edisi ke- 8. Philadelphia: Saunders Elsevier; 2010. h. 1946-82.
9. Nogales F, Talerman A, Kubik-Huch RA, Tavassoli FA, Devouassoux-Shisheboran M. Germ Cell Tumours. Dalam: Tavassoli FA, Devilee P, penyunting. World Health Organization Classification of Tumours, Pathology & Genetics Tumours of the Breast and Female Genital Organs. Lyon : IARC Press; 2004. h. 163-71.
10. Lakhoua FK, Mahjoub WK, Jouini R, Salah MBH, Kaabar N, Debbiche AC. Sacrococcygeal Yolk Sac Tumor. An Uncommon Site. APSP J Case Rep. 2012;3:1-7.
11. Billmire D. Germ Cell Tumors. Surg Clin North Am. 2006;86:489-503.
12. Gajbhiye V, Chatterjee S, Nath S, Ghosh D, Konar H, Das SK. An Unusual Unilateral Gluteal Mass in A Case of Anorectal Malformation. Journal of Surgical Arts. 2014;7(1):36-8.
13. Ulbright TM. Germ Cell Tumors of the Gonads: a Selective Review Emphasizing Problems in Differential Diagnosis, Newly Appreciated and Controversial Issues. Modern Pathology. 2005;8:S61-79.
14. Fakhr IMY, Khalil EA, El-Baradie TS, Shaalan MA, Shalaby L. The Role of Surgical Management in Pediatric Germ Cell Tumors (GCTs), NCI Case Series. Journal of the Egyptian Nat. Cancer Inst. 2008;20(1):70-9.