

## TERATOMA IMATUR PADA PROSTAT

### Laporan Sebuah Kasus

Arlene Elizabeth Padang, Ni Wayan Winarti

Bagian/ SMF Patologi Anatomi, Fakultas Kedokteran Universitas Udayana/ Rumah Sakit Umum Pusat Sanglah, Denpasar

#### ABSTRAK

*Germ cell tumor* sakrokoksigeal sangat jarang terjadi dan dapat mengenai berbagai area termasuk prostat. Umumnya tumor ini terjadi pada usia dua dekade pertama. Kami melaporkan sebuah kasus teratoma imatur prostat pada seorang remaja usia 16 tahun dengan data klinis preoperatif dan pemeriksaan makroskopis dan mikroskopis secara histopatologi di RSUP Sanglah, Denpasar, bagian Patologi Anatomi, yang kami simpulkan sebagai teratoma imatur *grade 1 / low grade*. Pasien dirujuk ke bagian interna untuk mendapat kemoterapi kombinasi, namun pasien meninggal sebelum dilakukan kemoterapi kombinasi. [MEDICINA 2013;44:124-127]

**Kata kunci:** *teratoma imatur, prostat, klinikopatologi*

## IMMATURE TERATOMA OF PROSTAT

### A Case Report

Arlene Elizabeth Padang, Ni Wayan Winarti

Department of Pathology Anatomic, Medical School, Udayana University/ Sanglah Hospital, Denpasar

#### ABSTRACT

Sacrocoxigeal germ cell tumor is very rare. It can affect various area of body including prostate and commonly occur before 20 years old of age. This was a report of a case of prostatic immature teratoma in a 16 years old male patient with preoperative clinical data and macroscopic and microscopic histopathologic examination in RSUP Sanglah, Anatomic Pathology Department, and we concluded as a prostatic immature teratoma grade 1 / low grade. The patient was referred to internist to get chemotherapy combination but he had already died before therapy. [MEDICINA 2013;44:124-127]

**Keywords:** *immature teratoma, prostate, clinicopathology*

#### PENDAHULUAN

**G**erm cell tumor merupakan kelompok tumor yang heterogen, berasal dari sistem *stem cell* dan memiliki kemampuan untuk berdiferensiasi menjadi berbagai jenis sel.<sup>1,2</sup> *Germ cell tumor* primer yang berasal dari prostat merupakan kasus yang sangat jarang, dimana kurang dari 15 kasus telah dipublikasikan sampai saat ini.<sup>3</sup> Teratoma adalah tumor yang berasal dari *germ cell*, merupakan tumor yang umumnya mengandung dua sampai tiga lapisan embrional yaitu ektoderm, mesoderm, dan endoderm.<sup>4-11</sup> Jika suatu teratoma tersusun atas jaringan yang matur, maka disebut teratoma matur; namun

jika terdapat jaringan yang tidak matur (imatur), maka disebut teratoma imatur.<sup>4,12</sup> Teratoma biasanya terjadi di paraaksial dan *midline* tubuh,<sup>8</sup> yaitu pada gonad wanita dan laki-laki, dan jarang pada area ekstra gonad,<sup>2</sup> seperti mediastinum, area retroperitonium, dan sakrokoksigeus serta intrakranial.<sup>7,8</sup>

Berikut ini dilaporkan sebuah kasus teratoma imatur pada regio prostat yang terjadi pada seorang remaja berusia 16 tahun dengan gambaran mikroskopis tumor tersusun atas stroma jaringan ikat fibromuskular yang pada beberapa fokus tampak jaringan glial, jaringan tulang rawan imatur dan mesenkimal imatur. Tampak pula area perdarahan dan nekrosis luas serta fokus-fokus pigmen kuning

kecoklatan. Kasus ini dilaporkan karena merupakan kasus yang sangat jarang dan ditekankan pada aspek klinikopatologinya.

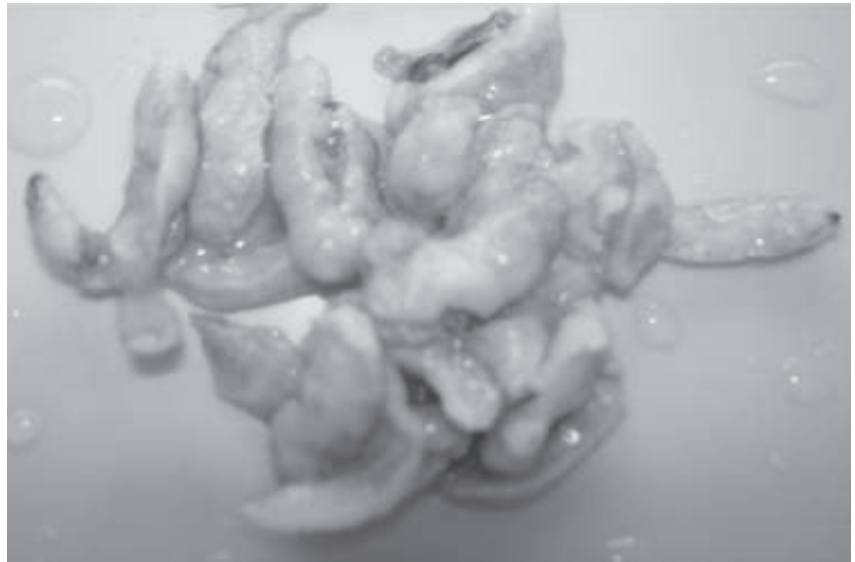
#### ILUSTRASI KASUS

Seorang laki-laki, dewasa muda berusia 16 tahun, suku Bali, mengeluh disuria 7 hari sebelum masuk rumah sakit. Dari pemeriksaan USG urologi didapatkan hidronefrosis ringan bilateral karena adanya obstruksi post-renal dan adanya pembesaran kelenjar prostat.



Pasien menjalani TUR prostat dan diterima jaringan biopsi TUR prostat tersebut pada tanggal 28 Juni 2012. Bahan TUR prostat berupa potongan-potongan

jaringan dengan ukuran keseluruhan 5x4x2 cm berwarna putih kecoklatan, konsistensi kenyal (**Gambar 1**). Jaringan diproses seluruhnya.

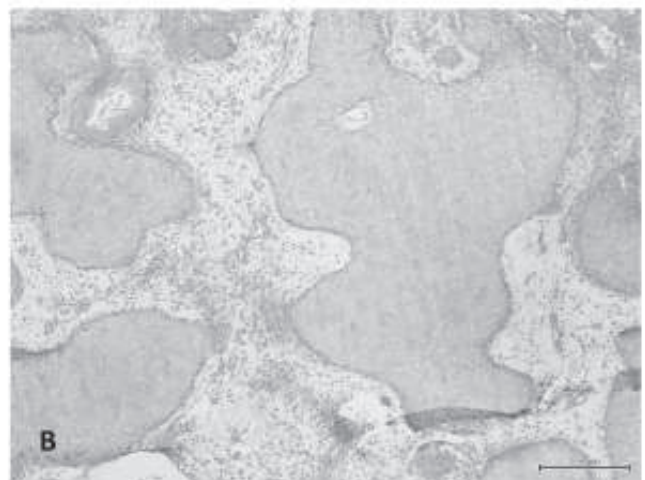
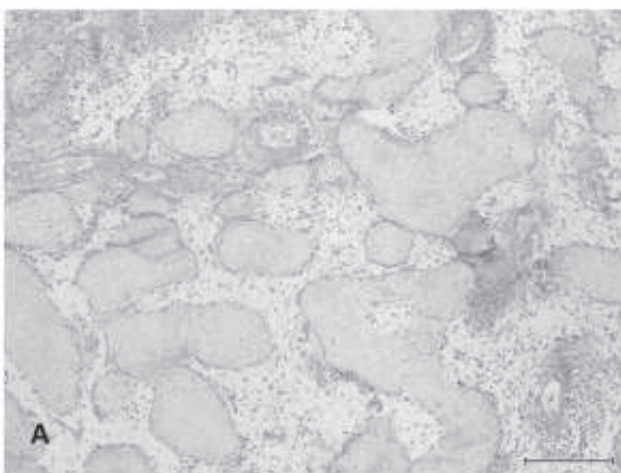
Pada pemeriksaan mikroskopik diperoleh gambaran sediaan tumor tersusun atas stroma jaringan ikat fibromuskular yang pada beberapa fokus tampak jaringan glial, jaringan tulang rawan imatur dan mesenkimal imatur. Tampak pula area perdarahan dan nekrosis luas serta fokus-fokus pigmen kuning kecoklatan (**Gambar 2-5**).



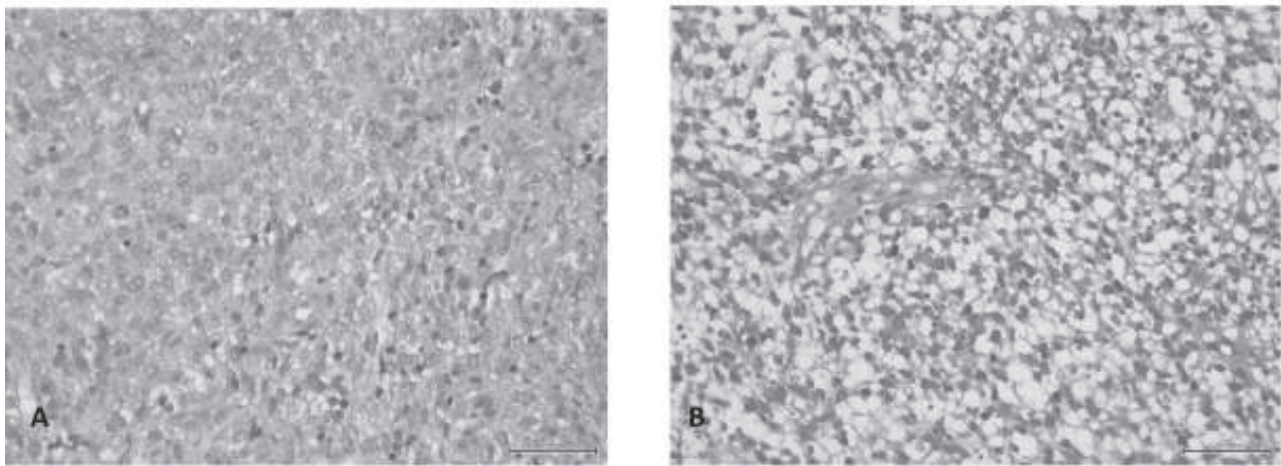
**Gambar 1.** Foto makroskopis.



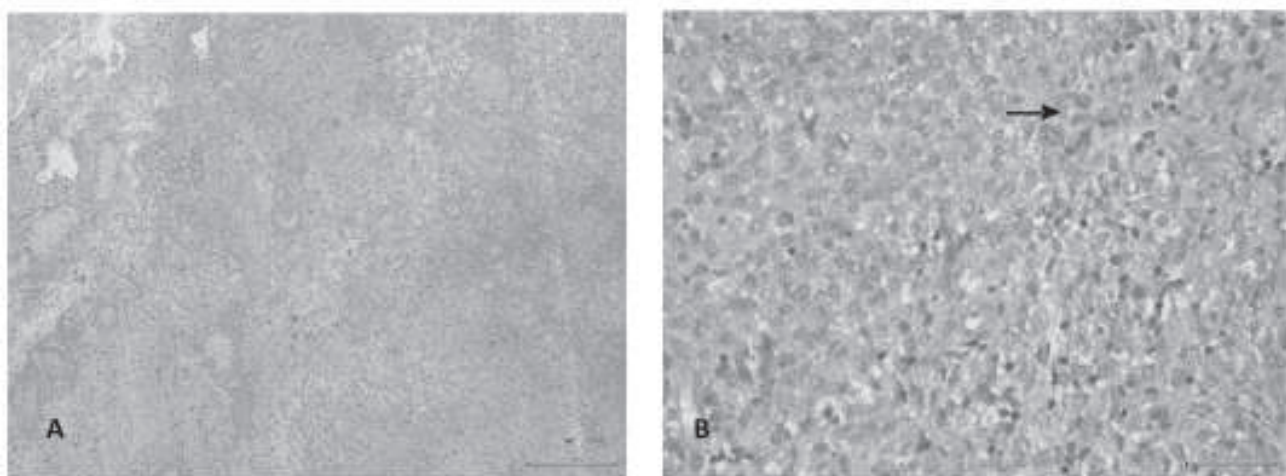
**Gambar 2.** Tampak jaringan glia. **A.** Pembesaran 4x. **B.** Pembesaran 10x. (Pewarnaan HE).



**Gambar 3.** Fokus-fokus jaringan tulang rawan imatur pada stroma jaringan ikat. **A.** Pembesaran 4x. **B.** Pembesaran 10x. (Pewarnaan HE).



**Gambar 4.** Mesenkimal imatur. **A dan B.** Pembesaran 10x. (Pewarnaan HE).



**Gambar 5.** **A.** Area nekrosis luas. Pembesaran 10x. **B.** Pigmen kuning kecoklatan pada stroma imatur. Pembesaran 10x. (Pewarnaan HE).

## DISKUSI

Pada kasus ini, pasien seorang laki-laki remaja usia 16 tahun, mengeluh disuria 7 hari sebelum masuk rumah sakit. Dari pemeriksaan USG urologi didapatkan hidronefrosis ringan bilateral dikarenakan adanya obstruksi post renal dan adanya pembesaran kelenjar prostat. Teratoma imatur merupakan tumor yang sering terjadi pada dekade pertama dan kedua.<sup>1,9-11</sup> Teratoma ekstra gonad dapat terjadi di area mediastinum, retroperitonium, sakrokoksigeus, dan intrakranial.<sup>7</sup>

Pada pemeriksaan makroskopis, teratoma imatur biasanya solid,<sup>1,2</sup> *fleshy*, dan

berwarna abu-abu kecoklatan dengan area perdarahan dan nekrosis. Pada pemeriksaan mikroskopis, teratoma imatur terdiri dari jaringan embrional imatur dan matur dengan komposisi yang bervariasi, sebagian besar komponen imatur merupakan jaringan neuroektodermal berupa *rosette* dan tubulus. Neuroepitel *rosette* dilapisi oleh sel-sel hiperkromatik yang tersusun *crowding* dengan jumlah mitosis yang tinggi.<sup>1</sup> Mitosis biasanya mudah ditemukan pada area imatur sedangkan atipia selular tidak ditemukan.<sup>9</sup> Mesenkim imatur dapat berupa jaringan ikat longgar, stroma miksoid dengan fokal diferensiasi menjadi

kartilago imatur, lemak, matriks osteoid, dan *rhabdomyoblast*. Struktur endodermal imatur misalnya jaringan hepar, epitel tipe intestinal dengan basal vakuolisasi dan jaringan ginjal embrionik. Jika mengadopsi *grading system* tumor ovarium maka *grading* ditetapkan berdasarkan jumlah dari komponen neuroepitel imatur, dan dibagi menjadi *grade 1 (low grade)* dan *grade 2, 3 (high grade)*. *Grade 1*, jika komponen neuroepitel imatur <1 lapang pandang dengan pembesaran 40x pada satu sampai beberapa *slide*. *Grade 2*, 1-3 lapang pandang dengan pembesaran 40x pada satu sampai beberapa *slide*. *Grade 3*, empat atau lebih lapang pandang dengan pembesaran 40x



pada satu sampai beberapa *slide*.<sup>1</sup>

Mikroskopis pada kasus ini diperoleh gambaran sediaan tumor tersusun atas stroma jaringan ikat fibromuskular yang pada beberapa fokus tampak jaringan glial, jaringan tulang rawan imatur, dan mesenkimal imatur. Tampak pula area perdarahan dan nekrosis luas serta fokus-fokus pigmen kuning kecoklatan. Komponen neuroepitel imatur tidak dijumpai pada kasus ini sehingga kasus ini ditetapkan menjadi teratoma imatur *grade 1 / low grade*.

Prognosis dari teratoma imatur dipengaruhi oleh ukuran tumor dan *grading*. *Survival rate* pasien *grade 1, 2, dan 3* adalah 82%, 63%, dan 30%.<sup>1</sup> Setelah pemberian kemoterapi kombinasi, *survival rate* menjadi jauh lebih baik.<sup>1,11,12</sup> Pada kasus ini pasien dirujuk ke bagian interna untuk mendapat kemoterapi kombinasi namun ternyata pasien meninggal sebelum dilakukan kemoterapi kombinasi.

## RINGKASAN

Telah dilaporkan sebuah kasus teratoma imatur pada prostat pada seorang remaja laki-laki usia 16 tahun. Diagnosis ditegakkan berdasarkan data klinis, gambaran histopatologi tumor. Pasien dirujuk ke bagian interna untuk mendapat kemoterapi kombinasi, namun pasien meninggal sebelum dilakukan kemoterapi kombinasi.

## DAFTAR PUSTAKA

- Nogales F, Talerman A, Kubik-Huch RA, Tavassoli FA, Devouassoux-Shisheboran M. Germ cell tumours. Dalam: Tavassoli FA, Devilee P, penyunting. WHO Pathology and Genetics Tumours of the Breast and Female Genital Organs. France: IARC; 2003. h. 163-71.
- Harris B, Simone ND. Primary mature cystic Teratoma of the liver: Report of a rare case. American Journal of Clinical Medicine. 2011;8(1):57-9.
- Lee HM, Song SY, Park JO, Kim BH. Primary immature teratoma of the prostat with angiosarcoma component: Its unusual response to chemotherapy. International Journal of Urology. 2006;13:305-7.
- Young RH, Clement PB. Sex cord-stromal, steroid cell, and germ cell tumors of the ovary. Dalam: Mills SE, Carter D, Greenson JK, Reuter VE, Stoler MH, penyunting. Sternberg's Diagnostic Surgical Pathology. Edisi ke-5. Philadelphia: Lippincott Williams & Wilkins; 2010. h. 2330-1.
- Bhat RY, Kumar V. Neonatal teratoma. Journal of Clinical and Diagnostic Research. 2009;3:1792-4.
- Anand S, Longia S, Agarwal N, Maheshwari M, Apte A, Pathak K. Mature mediastinal teratoma-A rare cause of recurrent respiratory distress. People's Journal of Scientific Research. 2010;3(2):33-5.
- Park YJ. Multiple presacral teratomas in an 18-year-old girl: A case report. J Korean Soc Coloproctol. 2011;27(2):90-3.
- Isken T, Alagos S, Gunlemez A, Unal C, Sen C, Onyedi M, dkk. A congenital true teratoma with cleft lip, palate, and columellar sinus. The Journal of Craniofacial Surgery. 2007;18(5):1083-5.
- Cardesa A, Luna MA. Germ cell tumours. Dalam: Barnes L, Eveson JW, Reichart P, Sidransky D, penyunting. WHO Classification of Tumours Pathology and Genetics of Head and Neck Tumours. France: IARC; 2005. h. 76.
- Woodward PJ, Heidenreich A, Looijenga LHJ, Oosterhuis JW, McLeod DG, Oller H, dkk. Germ cell tumours. Dalam: Eble JN, Sauter G, Epstein JI, Sesterhenn IA, penyunting. Pathology and Genetics Tumours of the Urynary System and Male Genital Organs. France: IARC; 2004. h. 243-4.
- Rosai J. Female reproductive system. Rosai and Ackerman's Surgical Pathology. Edisi ke-10. London: Mosby Elsevier; 2011. h. 1587-8.
- Talerman A, Vang R. Germ cells tumor of the ovary. Dalam: Kurman RJ, Elenson LH, Ronnett BM, penyunting. Blaustein's Pathology of the Female Genital Tract. Edisi ke-6. New York: Springer; 2011. h. 869-73.