

## ANGIOFIBROMA NASOFARING PADA PASIEN USIA LANJUT

Sony Yudianto A. \*, Tjekeg M, Ardika Nuaba G

Bagian / SMF Ilmu Kesehatan THT-KL Fakultas Kedokteran Universitas Udayana /  
Rumah Sakit Sanglah, Denpasar

### ABSTRAK

Angiofibroma nasofaring adalah tumor jinak nasofaring yang secara histopatologis merupakan tumor jinak, tetapi secara klinis bersifat destruktif. Tumor ini sering terjadi pada laki-laki prepubertas dan remaja, jarang ditemukan pada pasien usia di atas 25 tahun. Pada kasus ini dilaporkan angiofibroma nasofaring pada laki-laki usia lanjut dengan keluhan hidung tersumbat dan epistaksis berulang, dilakukan operasi ekstirpasi tumor dengan pendekatan transpalatal. Prognosis pasien ini baik, karena pada evaluasi 3 bulan setelah operasi tidak tampak pertumbuhan tumor baru. [MEDICINA 2013;44:105-108].

**Kata kunci:** *angiofibroma, nasofaring, usia lanjut*

## NASOPHARYNGEAL ANGIOFIBROMA IN ELDERLY

Sony Yudianto A. \*, Tjekeg M, Ardika Nuaba G

Department of Ear, Nose and Throat, Medical School, Udayana University /  
Sanglah Hospital, Denpasar

### ABSTRACT

*Nasopharyngeal angiofibroma is a benign tumor that was histopathologically benign tumors, but clinically destructive. These tumors often occur in puberty man and adolescents, rarely found in patients older than 25 years old. In this case we reported nasopharyngeal angiofibroma in elderly male with nasal obstruction and nasal bleeding that performed tumor extirpation surgery with transpalatal approach. The prognosis of this patient was good, because after 3 months post surgery evaluation there were no evidence of new tumor growth. [MEDICINA 2013;44:105-108].*

**Keywords:** *angiofibroma, nasopharyngeal, elderly*

### PENDAHULUAN

Angiofibroma nasofaring adalah tumor jinak nasofaring yang sering menimbulkan perdarahan dan tumor ini relatif jarang ditemukan.<sup>1-3</sup> Umumnya ditemukan pada laki-laki usia 7-21 tahun, jarang ditemukan pada usia di atas 25 tahun.<sup>2</sup> Angiofibroma nasofaring ini merupakan tumor jinak nasofaring terbanyak yaitu 0,05% dari seluruh tumor kepala dan leher.<sup>4</sup>

Etiologi angiofibroma nasofaring masih belum jelas yang secara garis besarnya dibagi menjadi teori jaringan asal, yaitu lesi berasal dari perlekatan bagian posterior konka media dan dekat perbatasan superior foramen sfenopalatina dan faktor ketidakseimbangan hormonal oleh karena

tumor banyak ditemukan pada laki-laki remaja yang diduga adanya reseptor hormon seks.<sup>5,6</sup> Secara histopatologis tumor mengandung dua unsur, yaitu jaringan ikat fibrosa dan pembuluh darah.<sup>5-7</sup>

Pemeriksaan radiologi konvensional foto kepala potongan antero-posterior, lateral, dan Water's akan terlihat gambaran Holman Miller berupa pendorongan prosesus pterigoideus ke belakang sehingga fisura pterigopalatina akan melebar.<sup>5,6,8</sup>

Penatalaksanaan dengan terapi hormonal *flutamide*, suatu *nonsteroidal androgen blocker* atau *testosterone receptor blocker*, efektif untuk mengurangi ukuran tumor pada stadium I dan II hingga 44%. Terapi hormon dengan *diethylstilbestrol* selama 6 minggu sebelum eksisi dapat mengurangi *vaskularisasi* pada

tumor angiofibroma.<sup>5,7</sup> **Radioterapi yang dilakukan oleh beberapa pusat penelitian** melaporkan rata-rata kesembuhan 80%. **Terapi pembedahan dilakukan dengan beberapa pendekatan** tergantung lokasi dan perluasan angiofibroma.<sup>5,6,8</sup> Tujuan laporan kasus ini dibahas karena pada umumnya angiofibroma ditemukan pada laki-laki usia 7-21 tahun, jarang ditemukan pada usia di atas 25 tahun.

### ILUSTRASI KASUS

Pasien laki-laki IWC usia 57 tahun dirujuk dari RSUD Singaraja tanggal 25 Maret 2010 dengan keluhan hidung tersumbat dan berdarah sedikit-sedikit. Telah dilakukan biopsi tumor di rongga hidung dengan anestesi

umum dua hari sebelumnya dengan hasil patologi anatomi polip fibromatosa beradang kronik. Pasien merasa hidung tersumbat sejak sepuluh tahun dan semakin memberat sejak dua tahun terakhir sehingga pasien tidak bisa bernapas lewat hidung dan tidak bisa mencium bau-bauan. Pasien dengan riwayat benjolan dalam lubang hidungnya dan riwayat mimisan sejak 5 tahun hilang timbul terutama bila pasien sedang beraktivitas yang berat. Sejak 6 bulan terakhir pasien hanya bernapas melalui mulut dan perdarahan dari hidung semakin sering, bahkan saat pasien tidak beraktifitas.

Pada pemeriksaan fisik didapatkan keadaan umum baik, pemeriksaan telinga tidak ditemukan kelainan. Pada pemeriksaan rinoskopi anterior kavum nasi dekstra sempit, tampak septum terdorong ke kanan. Pada kavum nasi sinistra tampak massa kemerahan memenuhi kavum nasi, permukaan tidak rata, padat kenyal dan mudah berdarah. Pada pemeriksaan tenggorok arkus faring simetris, uvula di tengah, palatum durum simetris, palatum mole normal dan tidak tampak massa di orofaring. Pada pemeriksaan rinoskopi posterior, terlihat massa menutupi koana bagian kiri dan muara tuba Eustachius kiri. Tak teraba pembesaran kelenjar getah bening

leher. Hasil pemeriksaan laboratorium dengan fungsi hemostasis dalam batas normal.

Hasil pemeriksaan *CT-scan* nasofaring dan sinus paranasal tampak gambaran massa dengan densitas isodens, memenuhi kavum nasi, ekspansif meluas ke nasofaring. Tampak massa mendesak sinus paranasal dengan erosi tulang. Tidak tampak gambaran infiltrasi ke orbita dan intrakranial, parenkim otak normal, pons dan serebelum normal, tidak tampak pembesaran kelenjar getah bening leher. Kesan suatu massa kavum nasi meluas ke nasofaring dan sinus paranasal curiga keganasan. Dari gejala klinis, pemeriksaan fisik dan pemeriksaan penunjang ditegakkan diagnosis kerja observasi tumor sinonasal suspek angiofibroma nasofaring. Pasien dikonsultkan ke bagian penyakit dalam dengan hasil laboratorium serta foto dada dalam batas normal dan dikonsultkan ke bagian anestesi untuk persiapan operasi.

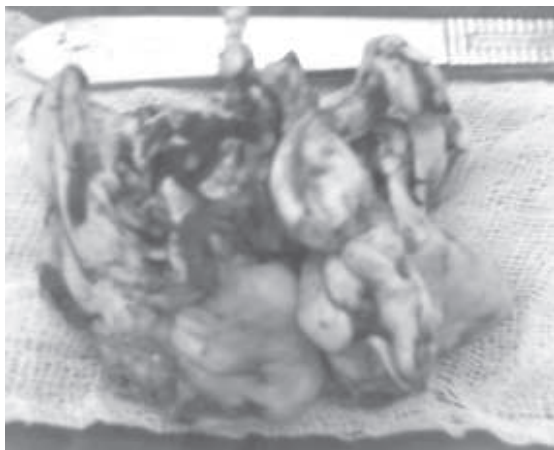
Pada tanggal 26 April 2010 dilakukan ekstirpasi tumor melalui pendekatan transpalatal dalam anestesi umum.

Pemeriksaan patologi anatomi didapatkan bentukan makroskopis seperti pada **Gambar 1**. Sepotong jaringan putih kecoklatan dengan permukaan licin, berdungkul-dungkul dengan ukuran

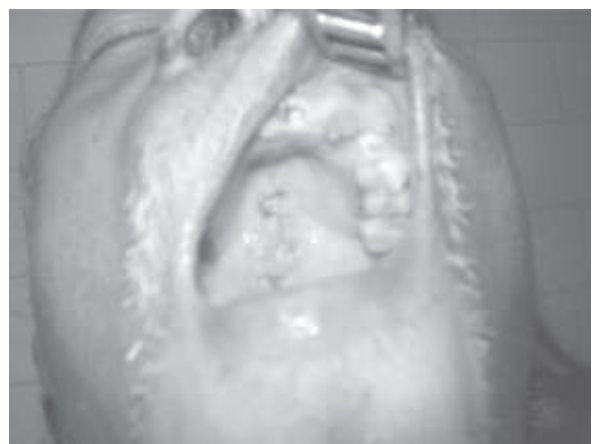
9x5x2.5cm, konsistensi kenyal, penampang jaringan putih dengan bercak kehitaman. Secara mikroskopik patologi anatomi tampak campuran jaringan polipoid dilapisi mukosa respiratorius, dengan formasi stroma jaringan ikat fibrous yang atipikal, hiperplasia dengan inti bulat, ovoid, sebagian hialinisasi, sebagian seluleritas meningkat dengan inti berbentuk trianguler. Komponen vaskular terdiri atas rongga-rongga kecil berbentuk "stellate" dan "staghorn" di antara stroma, sesuai dengan fokal seluleritas angiofibroma. Satu minggu pasca operasi pasien kontrol ke poli THT-KL dengan luka operasi yang baik seperti pada **Gambar 2**.

## DISKUSI

Angiofibroma nasofaring merupakan tumor jinak yang banyak ditemukan pada anak atau remaja laki-laki usia 14-25 tahun, jarang pada usia lebih dari 25 tahun. Oleh karena itu disebut juga dengan istilah *juvenile nasopharyngeal angiofibroma*.<sup>1,2</sup> Pada beberapa kepustakaan istilah ini dikatakan kurang tepat oleh karena bisa juga ditemukan pada usia kurang dari 10 tahun, usia yang lebih tua, wanita dan ibu hamil.<sup>6,7</sup> Pada kasus ini dilaporkan suatu kasus angiofibroma nasofaring pada



**Gambar 1.** Potongan makroskopis tumor.



**Gambar 2.** Pasien pasca operasi.

pasien laki-laki usia lanjut. Park dkk<sup>9</sup> juga melaporkan 1 kasus angiofibroma nasofaring pada laki-laki usia 48 tahun yang telah meluas ke intraorbital. Madana dkk<sup>10</sup> melaporkan 1 kasus angiofibroma ekstra-nasofaring pada wanita usia 37 tahun. Begitu juga Roy Hod dan Eitan Yanif<sup>11</sup> melaporkan 1 kasus pada wanita usia 56 tahun dengan angiofibroma pada vestibulum nasi tanpa keluhan hidung tersumbat dan epistaksis.

Gejala klinis pada pasien ini antara lain, adanya riwayat epistaksis, hidung tersumbat, ingus kental disertai gangguan penciuman dan sakit kepala. Hal ini sesuai dengan kepustakaan mengenai gejala angiofibroma seperti pembengkakan di wajah dengan kejadian sekitar 10-18% dan disertai keluhan sakit kepala, jika sinus paranasal tersumbat.<sup>5</sup> Keluhan lain berupa rinolalia, anosmia, tuli konduktif, deformitas wajah, proptosis dan diplopia dengan atau tanpa defek visual. Perluasan tumor ke rongga intrakranial akan menimbulkan gejala-gejala neurologis.<sup>1,2,5</sup>

*Computerised tomography scan* sinus paranasal potongan aksial dan koronal pada kasus ini terlihat gambaran massa dengan densitas isodens, memenuhi kavum nasi, ekspansif meluas ke nasofaring. Tampak massa mendesak sinus paranasal dengan erosi tulang. Untuk menentukan derajat atau stadium tumor umumnya digunakan klasifikasi menurut Chandler atau Session yaitu stadium IA: tumor terbatas di nares posterior dan atau ruang nasofaring. Stadium IB: tumor meliputi nares posterior dan atau ruang nasofaring dengan keterlibatan sedikitnya satu sinus paranasal. Stadium IIA: tumor sedikit meluas ke lateral menuju fosa pterigomaksilaris. Stadium IIB: tumor memenuhi fosa pterigomaksilaris dengan atau tanpa erosi bagian superior dari tulang-tulang orbita. Stadium IIC: tumor mengerosi dasar tengkorak

meliputi fosa kranii media dan basis pterigoideus. Stadium III: tumor meluas ke intrakranial.<sup>3,5</sup> Berdasarkan klasifikasi Chandler kasus ini ditemukan pada stadium II, oleh karena tumor sudah meluas ke kavum nasi dan sinus paranasalis. Pemeriksaan MRI terutama diindikasikan untuk menetapkan batas tumor, jika telah meluas ke intrakranial. Pada angiografi arteri karotis interna akan terlihat vaskularisasi tumor yang biasanya berasal dari cabang arteri maksilaris interna homolateral.<sup>5,6</sup>

Pembedahan adalah pilihan utama untuk angiofibroma nasofaring. Beberapa teknik operasi yaitu pendekatan transpalatal, transzigoma, transantral, rinotomi lateral, *midfacial degloving*, nasoendoskopi dan kraniotomi. Pendekatan rinotomi lateral, transpalatal, transmaksila atau *sferoetmoidal* digunakan untuk tumor-tumor yang kecil (stadium I atau II). Pendekatan fosa infratemporal digunakan jika tumor telah meluas ke lateral. Pilihan operasi secara transpalatal dan rinotomi lateral untuk tumor yang sudah meluas ke etmoid dan retroorbita.<sup>5</sup> Pendekatan translokasi wajah dikombinasikan dengan insisi Weber-Ferguson dan perluasan ke koronal untuk kraniotomi frontotemporal dengan *midface osteotomies* akan mendapatkan lapangan operasi yang lebih luas. Embolisasi sebelum operasi meminimalkan kehilangan darah saat operasi.<sup>3,5,7,8</sup>

Para ahli telah merekomendasikan radioterapi *external beam irradiation* untuk digunakan pada perluasan tumor ke intrakranial yang *unresectable* atau *rekuren*. *Intensity-modulated radiotherapy* atau IMRT untuk angiofibroma nasofaring yang mengalami kekambuhan atau penyebaran intrakranial dan mengurangi morbiditas akibat radiasi seperti nekrosis jaringan kulit, tulang,

jaringan lunak, keganasan tiroid, katarak, dan gangguan perkembangan tulang wajah.<sup>3,7</sup> Pada pasien ini tumor ditemukan pada stadium II, sehingga hanya dilakukan pembedahan ekstirpasi tumor dengan pendekatan transpalatal.

Hasil pemeriksaan dari bagian patologi anatomi pasien ini sesuai dengan angiofibroma yang pada kepustakaan secara histopatologi tumor mengandung unsur jaringan ikat fibrosa yang atipik dan unsur pembuluh darah terdiri atas rongga kecil-kecil berbentuk bintang "*stellate*" dan "*staghorn*" di antara stroma.<sup>5,6</sup> Dinding pembuluh darah tidak mengandung jaringan ikat elastis dan lapisan otot, sehingga mudah terjadi perdarahan saat disentuh. Biopsi merupakan kontraindikasi karena akan mengakibatkan perdarahan masif.<sup>5-7</sup>

Angka kekambuhan pada pasien angiofibroma nasofaring kurang lebih 30%, namun pada teknik operasi dengan pendekatan transpalatal angka kekambuhan menjadi 23%.<sup>11</sup> Rerata kesembuhan 70% pada perluasan tumor ke intrakranial.<sup>9</sup> Kontrol berkala dilakukan 3-6 bulan untuk evaluasi kekambuhan massa tumor. Faktor risiko yang berkaitan dengan kekambuhan angiofibroma nasofaring adalah perluasan tumor di fosa pterigoideus dan *basis sfenoid*, perluasan intrakranial, suplai makanan dari arteri karotis interna, usia muda, dan adanya sisa tumor.<sup>5</sup> Beberapa kondisi dengan gejala dan tanda yang serupa dengan angiofibroma adalah polip kavum nasi, polip antrokoanal, *encephalocele*, *inverting papilloma*, karsinoma nasofaring.<sup>1,3,5</sup>

## RINGKASAN

Dilaporkan suatu kasus angiofibroma nasofaring pada laki-laki usia lanjut yaitu 57 tahun. Dari pemeriksaan klinis dan

pemeriksaan penunjang *CT-scan*, maka sesuai dengan klasifikasi Chandler kasus ini diklasifikasikan sebagai angiofibroma nasofaring stadium II yang dilakukan operasi ekstirpasi tumor dengan pendekatan transpalatal. Hasil patologi anatomi didapatkan komponen vaskular yang terdiri atas rongga-rongga kecil berbentuk bintang "*stellate*" dan "*staghorn*" di antara stroma, sesuai dengan focal selulariti angiofibroma. Prognosis angiofibroma pada pasien ini dapat dikatakan baik karena pada evaluasi 3 bulan setelah operasi tidak tampak pertumbuhan tumor baru.

#### DAFTAR PUSTAKA

1. Roezin A, Dhamarbakti US, Musa Z. Angiofibroma nasofaring belia. Dalam: Soepardi Efiaty A, Iskandar Nurbaiti, penyunting. Buku ajar ilmu kesehatan Telinga Hidung Tenggorok Kepala Leher. Edisi ke-6. Jakarta: Balai Penerbit FK UI; 2007. h. 188-90.
2. Ray O, Gustafon, NeeL B. Cyst and tumour of the nasopharynx. Dalam: Paparella M, Shumrick D, penyunting. Paparella Otolaryngology. Edisi ke-3. Philadelphia: WB. Saunders Company; 1991. h. 2259-62.
3. Sinavadan R, Willard EF. Benign and malignant tumors of the nasopharynx. Dalam: Cummings CW, Flint PW, Haughey BH, Robbins KT, Thomas JR, Harker L, penyunting. Cumming Otolaryngology Head and Neck Surgery. Edisi ke-4. Philadelphia: Mosby Inc; 2005. h. 1669-82.
4. Adams GL. Penyakit-penyakit nasofaring dan orofaring. Dalam: Boies L, Higler PA, penyunting. Wijaya C. Alih bahasa. Boies – Buku Ajar Penyakit THT. Edisi ke-6. Jakarta: Penerbit Buku Kedokteran EGC; 1997. h. 324-5.
5. Tewfik TL. Juvenil nasopharyngeal angiofibroma. 2011 [diakses 5 Oktober 2011]. Diunduh dari <http://www.emedicine.medscape.com/article>.
6. Garca MF, Yuca SA, Yucca K. Juvenile nasopharyngeal angiofibroma. *EJGM*. 2010;7:419-52.
7. Ondery FG, Wright SK. Neoplasms of the nasopharynx. Dalam: Snow JJ, Ballenger JJ, penyunting. Ballenger 's Otorhinolaryngology Head and Neck Surgery. Edisi ke-6. Hamilton: BC Decker Inc; 2003. h. 1402-7.
8. Gleeson M. Juvenile angiofibroma. *PubMed*. 2011;17:2437-43.
9. Park CK, Kim DG, Paek SH, Chung HT, Jung HW. Recurrent juvenile angiofibroma treated with gamma knife surgery. *Korean med sci*. 2006;21:773-7.
10. Madana J, Yolmo D, Gopalakrishnan S, Saxena SK. Extranasopharyngeal angiofibroma of the cartilagenous nasal septum. *Internet j Otorhinolaryngol*. 2012 [diakses 10 Mei 2012]. Diunduh dari <http://www.ispub.com/journal/the-internet-journal-of-otorhinolaryngology>.
11. Hod R, Yanif E. Angiofibroma of the nasal vestibulum in a 56 years old woman. *IMAJ*. 2012;14:200-1.