Jurnal Veteriner
pISSN: 1411-8327; eISSN: 2477-5665
Terakreditasi Nasional, Dirjen Penguatan Riset dan Pengembangan,
Kemenristek Dikti RI S.K. No. 36a/E/KPT/2016

September Vol. 23 No. 3 : 328 - 335
DOI: 10.19087/jveteriner.2022.23.3.328
online pada http://ojs.unud.ac.id/index.php/jvet

Dermatitis Suppurative Mengikuti Infeksi Tungau Demodeks dan Sarcoptes pada Anjing Kampung di Jalanan Kota Denpasar

(SUPPURATIVE DERMATITIS FOLLOWING DEMODEX AND SARCOPTES MITE INFECTION IN LOCAL STRAY DOGS IN DENPASAR CITY)

Ida Bagus Oka Winaya[1], Ida Bagus Windia Adnyana[1], I Ketut Berata[1], Ida Ayu Pasti Apsari[2]

[1]Laboratorium Patologi Veteriner,
[2]Laboratorium Parasitologi Veteriner,
Fakultas Kedokteran Hewan, Universitas Udayana,
Jln. Sudirman. Sanglah, Denpasar ,Bali, Indonesia 80234
Email. okawinaya@unud.ac.id

Abstract

The purpose of the study was to determine the causes of dermatitis and alopecia in local breeds of wild dogs in Denpasar city. The identity of 75 dogs was recorded which included age, breed, coat type and location of lesions on the body surface. Skin biopsy samples measuring 6 millimeters were taken from the most severe skin lesions with clinical signs of hyperemia, itching, crusting, scaling and alopecia. Biopsy samples were taken by giving local anesthetic injection first and followed by antiseptic spraying after removal of the biopsy tissue. The skin tissue samples were then fixed in a 10% neutral buffered formalin solution. After 24-48 hours the tissue was embedded in a paraffin block by the standard method. Preparations with a thickness of 5 microns were then stained with hematoxylin-eosin (HE). Histopathological of examination of seven dog with dermatitis and hair loss under one year of aged found a collection of demodex mites in several hair follicles. Histopathological examination of patients with dermatitis and alopecia aged under one year found a collection of demodek mites in several hair follicles. Inflammatory exudates of neutrophils and erythrocytes are also found scattered on the surface of the necrotic epidermis. While on examination of 26 patients aged over one year found 24 pure infected with demodex mites and only two were infected with demodex and Sarcoptes mites. Demodex mite larvae were also found outside the hair follicles. Perifollicular mite larvae were seen surrounded by neutrophils in areas of necrotic dermis. Meanwhile, in dogs infected by two mites, only a mild inflammatory response was found around the hair follicles.

Key words: demodex; sarcoptes; stray dog; imflamatory exudates; dermatitis

Abstrak

Tujuan penelitian ini adalah untuk mengetahui penyebab dermatitis dan kerontokan rambut pada anjing jalanan di Kota Denpasar. Dilakukan pencatatan terhadap identitas 75 ekor anjing yang meliputi umur, ras, tipe rambut dan lokasi lesi pada permukaan tubuh. Sampel biopsi kulit dengan ukuran 6 mm diambil dari lesi kulit yang paling parah dengan tanda klinis hiperemia, gatal, adanya krusta, bersisik/*scaling,* kebotakan/*alopecia*. Pengambilan sampel biopsi dilakukan dengan terlebih dulu memberikan injeksi anestetik lokal dan dilanjutkan dengan pemberian *spraying* antiseptik setelah pengangkatan jaringan biopsi. Sampel jaringan kulit kemudian difiksasi dalam larutan *neutral buffered formalin* 10%. Setelah 24-48 jam dalam cairan NBF jaringan di*embedding* dalam blok paraffin dengan metode standar. Sedian dengan ketebalan 5 mikron selanjutnya diwarnai dengan hematoksilin-eosin (HE). Pemeriksaan histopatologi terhadap tujuh ekor anjing penderita dermatitis dan kerontokan rambut umur di bawah satu tahun ditemukan kumpulan tungau demodek di beberapa folikel bulu. Eksudat radang netrofil dan eritrosit juga ditemukan pada permukaan epidermis yang nekrosis. Pada pemeriksaan terhadap 26 ekor anjing penderita dermatitis dan kerontokan bulu umur di atas satu tahun ditemukan 24 ekor anjing murni terinfeksi tungau demodeks dan dua ekor terinfeksi tungau demodeks

dan sarcoptes. Ditemukan juga adanya larva tungau demodeks di luar folikel rambut. Larva tungau perifolikel terlihat dikelilingi oleh netrofil pada area dermis nekrosis, sedangkan pada anjing yang terinfeksi oleh dua jenis tungau hanya ditemukan respons radang ringan di sekitar folikel rambut.

Kata-kata kunci: demodeks; sarcoptes; anjing jalanan; eksudat radang; dermatitis

PENDAHULUAN

Kudis atau demodekosis adalah salah satu penyakit kulit menular pada anjing yang hingga kini masih menimbulkan masalah bagi anjing, pecinta anjing dan dokter hewan praktek. Tungau kudis seperti *Demodex sp*., dan *Sarcoptes sp.,* dapat menyebabkan Demodikosis dan Skabiosis (Sakina dan Mandial, 2011). Demodikosis anjing adalah dermatitis parasitik yang ditandai dengan adanya: proliferasi berlebihan dari tungau komensal *Demodex sp.,* di dalam folikel rambut dan kelenjar sebaceous (Toops *et al*., 2010). Tungau *Demodex canis* adalah spesies pertama yang dilaporkan pada anjing dan merupakan agen penyebab utama demodikosis anjing (Sivajothi *et al*., 2015). Mulanya keberadaan tungau *Demodex sp.,* pada kulit tidak bersifat patogen, akan tetapi dapat menjadi patogen ketika kondisi kekebalan hewan memburuk (Chakrabarti, 2016). Imunosupresi atau cacat pada sistem kekebalan kulit memungkinkan tungau berkembang biak pada folikel rambut dan berlanjut dengan timbulnya tanda klinis (Satheesha *et al*., 2016). Lesi yang terlihat pada kulit anjing dapat bersifat lokal atau difusa. Bentuk lokal melibatkan empat area lesi atau lebih, seringkali termasuk wajah dan kaki depan dengan diameter lesi kurang dari 2,5 cm. Namun, anjing dengan demodikosis difusa atau general biasanya memiliki lesi pada lebih dari empat area tubuh dengan dua atau lebih kaki terinfeksi atau dapat juga melibatkan seluruh permukaan tubuh (Mueller *et al*, 2012). Karena patogenesisnya belum sepenuhnya dipahami maka demodekosis difusa terapinya sulit dan tingkat keberhasilannya rendah (Holme, 2003; Mueller *et al*., 2012). Pada sebagian besar spesies, demodekosis hanya terjadi ketika hewan ada dalam keadaan *immunocompromised* karena ada penyakit lain atau menjalani terapi imunosupresif. Demodekosis pada individu dengan imunosupresi telah dilaporkan antara lain pada manusia, anjing dan kucing (Ivy *et al.*, 1995; Chalmers *et al*., 1989; Mueller et al., 2020).

Skabies merupakan masalah dan penyebab kesehatan masyarakat yang signifikan serta dapat menimbulkan dampak ekonomi yang cukup besar pada industri peternakan di seluruh dunia (Alasaad *et al*., 2013). Diperkirakan sekitar 300 juta manusia di seluruh dunia saat ini terinfeksi *Sarcoptes scabiei* (Hengge *et al.*, 2006). Ada kesepakatan umum bahwa *S. scabiei* dari manusia dan hewan mewakili satu spesies (Heukelbach dan Feldmeier, 2006; Alasaad *et al.*, 2009; Naz *et al*., 2018). Sangat sedikit publikasi terkait dermatitis yang disebabkan oleh tungau pada kulit anjing di Indonesia. Ditemukan informasi berhubungan dengan infeksi *Demodex spp*., pada anjing di kawasan wisata pulau Bali dengan prevalensi 8% (Satria *et al,* 2017). Budiartawan dan Batan (2018) juga melaporkan adanya kejadian demodekosis pada anjing persilangan Pomeranian dan anjing lokal. Suratno (2000) juga melaporkan kerugian ekonomi akibat skabiosis pada ternak kambing di Pulau Lombok setiap tahunnya mencapai Rp 1633158750. Tujuan penelitian ini adalah untuk mengetahui penyebab dermatitis dan kerontokan rambut pada permukaan kulit anjing jalanan di Kota Denpasar.

METODELOGI PENELITIAN

Penelitian dimulai dengan melakukan survei terhadap anjing jalanan yakni anjing lokal (kampong/kacang) di Kota Denpasar periode bulan Desember tahun 2021. Tujuan survei untuk mengetahui penyebab dermatitis dan kerontokan rambut permukaan kulit. Dilakukan pencatatan terhadap identitas 75 ekor anjing yang meliputi umur, breed, tipe rambut dan lokasi lesi pada permukaan tubuh. Sampel *biopsy* kulit dengan ukuran 6x6 mm diambil dari lesi kulit yang paling berat dengan tanda klinis hiperemia, gatal, adanya krusta, scaling, dan alopecia. Pengambilan sampel *biopsy* dilakukan dengan memberikan injeksi anestetik lokal terlebih dahulu dan dilanjutkan dengan pemberian semprotan antiseptik setelah pengangkatan sampel jaringan *biopsy*. Sampel jaringan kulit kemudian difiksasi dalam larutan *neutral buffered formalin* (NBF) 10%. Setelah 24-48 jam jaringan tersebut di*embedding* dalam blok parafin dengan metode standar. Sedian dengan ketebalan 5 mikron selanjutnya diwarnai dengan hematoksilin-eosin (HE) untuk diamati di bawah mikroskop cahaya (Kiernan, 2015).

HASIL DAN PEMBAHASAN

Hasil pengamatan terhadap 75 ekor anjing jalanan di Kota Denpasar diperoleh penderita dermatitis dan kerontokan pada rambut sebanyak 33 ekor. Umur anjing penderita dermatitis dan kerontokan rambut dibedakan menjadi dua yaitu penderita berumur di bawah dan diatas satu tahun. Penderita dermatitis dan kerontokan rambut yang berumur di bawah satu tahun didapatkan sebanyak tujuh kasus dengan sebaran lesi bersifat lokal, sedangkan penderita dermatitis dan kerontokan rambut berumur di atas satu tahun diperoleh sebanyak 26 kasus dengan sebaran lesi bersifat difusa/general. Tanda klinis yang diamati pada penderita dermatitis lokal seperti alopecia, bersisik disertai eksudat nanah sebatas area kepala dan tungkai depan, sedangkan pada penderita dermatitis difusa/general lesi yang ditemukan seperti alopecia, pioderma dan kulit bersisik/*scaly* tersebar di seluruh permukaan tubuh. Pemeriksaan histopatologi penderita dermatitis dan kerontokan rambut pada anjing berumur di bawah satu tahun, ditemukan kumpulan tungau demodeks di beberapa folikel rambut. Eksudat radang netrofil dan eritrosit juga ditemukan tersebar pada permukaan epitel yang nekrosis, sedangkan pada pemeriksaan 26 penderita umur di atas satu tahun ditemukan 24 ekor murni terinfeksi tungau demodeks disertai adanya eksudat radang netrofil di sekitar folikel bulu. Tungau demodeks di luar folikel rambt dan dikelilingi netrofil juga ditemukan pada daerah dermis. Dua ekor anjing penderita selain terinfeksi tungau Ddmodeks juga terinfeksi oleh tungau skabies. Anjing jalanan penderita dermatitis dan kerontokan rambut periode bulan Desember 2021 dapat disajikan pada Tabel 1, dan hasil pemeriksaan histopatologi anjing penderita dermatitis dan alopecia pada anjingjalanan di Kota Denpasar disajikan pada Gambar1.

Tabel 1. Anjing jalanan Kota Denpasar penderita dermatitis dan kerontokan rambut periode Desember 2021

Umur anjing	Dermatitis dan kerontokan bulu	Infeksi tungau dan tipe rambut pendek	Jumlah
≤di bawah csatu tahun	Lokal	7 Demodekosis	7
	Umum	0	
Di atas≥ satu tahun	Lokal	0	26
	Umum	24 Demodekosis	
		2 Scabiosis	

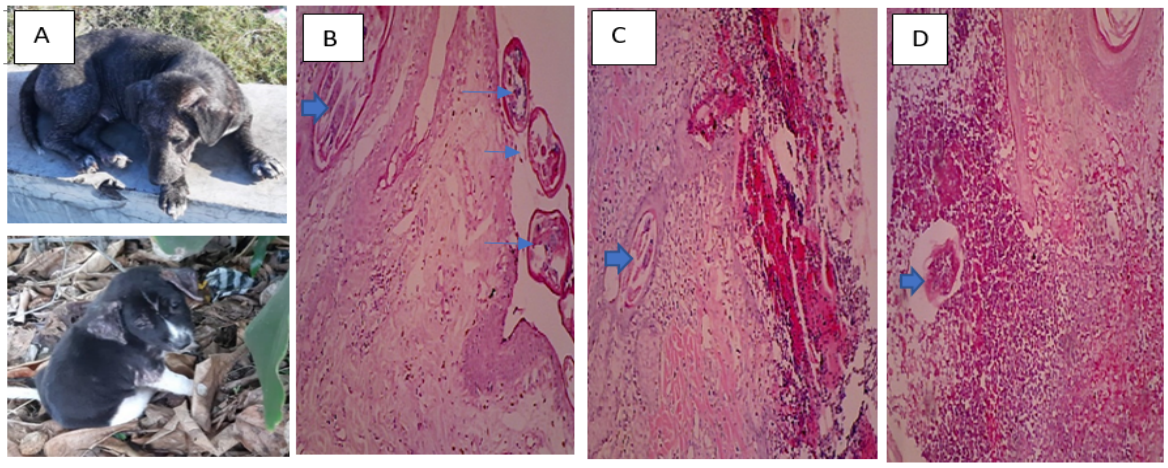

Gambar 1. Fotomikrograf anjing liar ras lokal penderita dermatitis dan alopecia: anjing penderita umur dibawah satu dan diatas satu tahun. Anjing penderita umur diatas satu tahun (atas) dan anjing penderita dibawah satu tahun (bawah) (A), ditemukan tungau sarcoptes pada permukaan epitel (panah biru tipis) dan demodek pada folikel bulu disertai respon inflamasi disekitar folikel bulu (B), eksudat berdarah dan netrofil ditemukan pada permukaan epitel dan disekitar folikel bulu (C) dan tungau larva Demodek dikelilingi eksudat netrofil dan eritrosit pada dermis nekrosis (panah biru gemuk) (D).

Penyakit kulit pada anjing merupakan kasus dengan kejadian cukup tinggi yang disebabkan oleh berbagai patogen. Salah satu penyakit ektoparsit yang umum menyerang anjing umur muda sampai tua adalah tungau demodekss dan sarcoptes. Hasil penelitian yang dilakukan menunjukkan prevalensi kejadian infeksi tungau demodeks pada anjing jalanan di Kota Denpasar periode desember 2021 sebesar 44%. Hasil yang lebih tinggi ditemukan pada anjing liar di Bangladesh dengan rerata prevalensi demodicosis 65% (Islam *et al*., 2013). Namun, Chee *et al*. (2008) melaporkan hal yang sebaliknya bahwa rerata prevalensi demodekosis pada anjing liar di kota Gwang-ju Korea 4,9%. Kejadian infeksi oleh tungau *D. canis* di lembah Khatmandu Nepal pada anjing liar juga dilaporkan oleh Shrestha *et al*. (2015) dengan rerata 29,1%. Tungau demodeks merupakan mikrofauna normal yang ditemukan pada lapisan kulit anjing. Keberadaannya meningkat pada folikel rambut dapat dikaitkan dengan status kesehatan tubuh yang rendah (Chakrabarti, 2016). Anjing liar secara umum lebih banyak menghabiskan hidupnya di luar rumah, mendapatkan pakan seadanya dan dalam bersosialisasi sangat tinggi peluang berkontak dengan anjing liar dengan penyakit kulit lainnya (Shrestha *et al*., 2015).

Proliferasi tungau demodeks terjadi selain karena status kesehatan rendah juga dapat diakibatkan oleh adanya imunosupresi pada sistem kekebalan kulit (Mueller *et al.*, 2012). Hal yang sama juga ditemukan oleh Rahman *et al*. (2021) bahwa prevalensi demodekosis secara signifikan lebih tinggi pada anjing dengan kesehatan yang buruk (48,48%) dibandingkan anjing dengan kondisi kesehatan yang baik (16,42%). Temuan *odds ratio* juga mendapatkan bahwa anjing dengan kesehatan buruk peluang menderita demodekosis empat kali lebih tinggi dibandingkan anjing dengan kesehatan buruk.

Menurut pendapat sebagian besar para peneliti bahwa sistem kekebalan inang bertanggung jawab atas pengendalian populasi tungau. Sistem kekebalan inang tampaknya mendeteksi dan mentolerir keberadaan tungau dan juga memiliki efek penghambatan pada proliferasi tungau ssdan menjaga jumlah tungau tetap rendah tanpa menyebabkan respons peradangan (Akilov dan Mumcuoglu, 2004; Forton, 2012). Ferrer *et al*. (2014) juga menjelaskan bahwa setelah terjadi proliferasi tungau biasanya disertai dengan melemahnya respons limfosit T yang ditandai oleh rendahnya produksi interleukin-2 dan peningkatan interleukin-10, juga disertai dengan transformasi faktor pertumbuhan β oleh limfosit seperti yang terjadi pada penyakit virus dan parasit lainnya. Fakta empiris menyatakan bahwa kitin permukaan tungau demodeks dapat dikenali oleh *receptor like-Toll* (TLRs) yang ada pada keratinosit terutama oleh TLRs-2 (Koller *et al*., 2011). Ada beberapa publikasi yang melaporkan bahwa sistem kekebalan tuan rumah dapat melacak lipase dan beberapa protease sekreta tungau meskipun relevansi respons kekebalan ini masih harus dianalisis secara lebih rinci (Jimenez-Acosta *et al*, 1989; Tsutsumi, 2004). Bowden *et al*. (2018) juga menyatakan bahwa respons imun berperantara sel merupakan respons utama kontrol proliferasi tungau demodeks. Beberapa penulis juga menyatakan bahwa mekanisme respons imun dan pengendalian populasi tungau demodeks pada anjing sehat adalah bidang ilmu yang masih memerlukan pendalaman (Forton, 2012). Faktor risiko lainnya berhubungan dengan adanya infeksi oleh endoparasit (Plant *et al*., 2011; Bowden *et al*., 2018). Sebuah studi yang dilakukan oleh Plant *et al*. (2011), mengungkapkan bahwa koksidiosis dan infeksi cacing tambang secara signifikan berhubungan dengan demodikosis. Dalam studi saat ini, hubungan yang signifikan ditemukan antara demodikosis dengan infeksi *D. latum*. Temuan ini dapat membantu studi masa depan tentang genetika faktor risiko demodikosis anjing dan sekaligus memberi penekanan terhadap kofaktornya.

Penderita demodekosis pada anjing jalanan di Kota Denpasar periode Desember 2021 ditemukan berumur di bawah satu dan di atas satu tahun dengan sebaran lesi lokal pada anjing umur di bawah satu tahun dan sebaran lesi umum pada anjing jalanan umur di atas satu tahun. Plant *et al*. (2011) melaporkan demodikosis difusa/general relatif sering terjadi dan lesinya pada kulit cenderung sangat parah. Sebanyak 0,58% anjing di Amerika Serikat menderita demodekosis difusa/general. Beberapa faktor risiko terlibat dalam perkembangan demodikosis anjing dan salah satu faktor risiko yang paling penting yang diketahui adanya predisposisi ras (Plant *et al*., 2011; Bowden *et al*., 2018). Demodekosis lebih sering ditemukan pada anjing ras murni dibandingkan dengan anjing peranakan dan ras lokal (Solanki *et al*., 2007).

Demodekosis bentuk lokal ditandai oleh adanya lesi ringan seperti kebotakan rambut/*alopecia,* kulit bersisik/*scalling* atau hiperpigmentasi. Bentuk ini memiliki prognosis yang baik dengan sebagian besar kasus sembuh secara spontan, sedangkan bentuk demodekosis general/difusa secara klinis penyakit terlihat parah dengan lesi seperti alopecia, gatal, hyperkeratosis, pyoderma dan harus mendapatkan tindakan terapi dengan cepat (Shipstone, 2000; Gortel, 2006). Venkataramanan *et al*. (2013) menyatakan 90% kasus demodicosis lokal dapat sembuh dengan sendirinya dalam waktu lebih dari 6-8 minggu. Pemberian preparat fluralaner sangat efektif menurunkan populasi tungau demodeks pada penderita demodekosis difusa namun uji *Real-Time PCR* membuktikan terapi yang diberikan tidak mampu membunuh semua tungau demodeks (Djuric *et al*., 2019).

Hasil penelitian ini juga mendapatkan bahwa dua ekor anjing jalanan umur di atas satu tahun selain terinfeksi tungau demodeks juga terinfeksi oleh tungau scabies. Anjing penderita terlihat menggaruk-garuk permukaan tubuhnya (kulit) sampai akhirnya terbentuk luka bernanah. Tungau scabies sangat mudah menular dari satu anjing ke anjing lainnya dan ada potensi zoonosis jika terjadi kontak dengan kulit manusia (Reddy dan Kumari, 2013). Anjing peliharaan penderita scabiosis tertular akibat adanya kontak yang sangat intensif dengan anjing yang berperan sebagai pembawa tungau scabies (Chen *et al.*, 2014).

Diperkirakan sekitar 300 juta orang di seluruh dunia saat ini terinfeksi oleh tungau *S. scabiei* (Hengge *et al*., 2006; Karimkhani *et al*., 2017). Tungau *S. scabiei* juga dapat menginfeksi hewan lainnya seperti kucing (Malik *et al*., 2006), jerapah (Alasaad *et al*., 2012), babi (Goyena *et al*., 2013), raccoon (Kido *et al*., 2013), kelinci (Milan *et al*., 2012), domba (Rahbari *et al*., 2009) dan serigala (Oleaga *et al.*, 2013). Infeksi tungau tersebut menyebabkan kerugian ekonomi yang sangat besar akibat mahalnya biaya terapi dan dapat menyebabkan kematian (Walton dan Currie, 2007). Sanders *et al*. (2019) mengungkapkan bahwa mediator pruritus non-histaminergik seperti TRPV1, TRPA1 dan PAR-2 sangat meningkat pada kulit babi dan manusia penderita scabiosis. Selain itu peningkatan ekspresi protein tryptase^{+} juga ditemukan di sekitar epidermis dan dermis. Temuan ini mengesankan bahwa mediator non-histaminergik memiliki peran penting pada gatal karena menderita scabiosis dan sekaligus berpotensi sebagai target terapi.

Pada pemeriksaan histopatologi terhadap anjing penderita, ditemukan adanya larva tungau demodeks pada folikel rambut dan dikelilingi oleh neutrophil. Eksudat neutrophil juga banyak ditemukan pada permukaan epitel epidermis. Hal ini terjadi disebabkan oleh folikel rambut dipenuhi oleh tungau demodek berbagai stadium, hiperkeratin disertai sumbatan pada lumennya. Ruptur folikel dapat terjadi oleh karena hal ini yang kemudian diikuti oleh infeksi sekunder bakteri (Reilly *et al*., 2012). Pada pemeriksaan kultur ulas/*swab* permukaan kulit pada beberapa ekor anjing penderita demodekosis didapatkan adanya pertumbuhan bakteri *Staphylococcus sp.,* dan neutrophilia pada pemeriksaan biokimia darah (Rao *et al*., 2020).

Kejadian dermatitis oleh tungau Demodek dan Sarcoptes pada anjing liar ras lokal di kota Denpasar sangat tinggi karena merupakan penyakit ektoparasit yang terabaikan. Oleh karena itu diperlukan langkah nyata dari otoritas lokal kota Denpasar untuk melakukan upaya pencegahan dan terapi agar tidak menular ke manusia.

SIMPULAN

Anjing jalanan penderita dermatitis dan kerontokan rambut di Kota Denpasar terinfeksi oleh tungau. Anjing jalanan berumur di atas satu tahun terbanyak terinfeksi tungau demodeks (24.33 atau 73%), diikuti oleh anjing di bawah satu tahun (7/33 atau 21%) dan infeksi paling sedikit adalah infeksi campuran antara tungau demodeks dan sarcoptes atalah 2/33 atau 6%.

SARAN

Langkah konkrit perlu dilakukan oleh otoritas kota Denpasar untuk melakukan pengobatan pada anjing jalanan penderita dermatitis yang disebabkan terutama oleh tungau demodeks atau infeksi campuran dengan tungau sarcoptes. Penyakit kulit pada anjing karena infeksi tungau ini jika dibiarkan pada akhirnya dapat menular ke manusia (zoonosis).

UCAPAN TERIMA KASIH

Ucapan terima kasih penulis ucapkan kepada mahasiswa koas Fakultas Kedokteran Hewan, Universitas Udayana dalam membantu melakukan tindakan biopsi. Terima kasih juga disampaikan kepada teknisi laboratorium Patologi Veteriner atas pengerjaan sediaan kulit sehingga selesai tepat pada waktunya.

DAFTAR PUSTAKA

Akilov OE, Mumcuoglu KY. 2004. Immune response in demodicosis. *J Eur Acad Dermatol Venereol* 18: 440–444.

Alasaad S, Soglia D, Spalenza V. 2009. Is ITS-2 rDNA suitable marker for genetic characterization of Sarcoptes mites from different wild animals in different geographic areas. *Veterinary Parasitology* 159(2): 181–185.

Alasaad A, Rossi L, Heukelbach J. 2013. The neglected navigating web of the incomprehensibly emerging and re-emerging Sarcoptes mite. *Infection Genetics and Evolution* 17: 253–259.

Alasaad S, Ndeereh D, Rossi L. 2012. The opportunistic *Sarcoptes scabiei*: a new episode from giraffe in the drought-suffering Kenya. *Veterinary Parasitology* 185(2–4): 359–363.

Bowden DG, Outerbridge CA, Kissel MB, Baron, JN, White SD. 2018. Canine demodicosis: a retrospective study of a veterinary hospital population in California, USA (2000-2016). *Veterinary Dermatology* 29(1): 19-e10.

Budiartawan IKA, Batan IW. 2018. Infeksi *Demodex canis* pada Anjing Persilangan Pomeranian dengan Anjing Lokal. *Indonesia Medicus Veterinus* 7(5): 562-575

Chalmers S, Schick RO, Jeffers J. 1989. Demodicosis in two cats seropositive for feline immunodeficiency virus. *J Am Vet Med Assoc*194: 256–257.

Chakrabarti A. 2016. Diseases of Skin. In: *Text book of Clinical Veterinary Medicine*. Ludhiana, India. Kalyani Publisher. Hlm. 582

Chen YZ, Liu GH, Song HQ, Lin RQ, Weng YB, Zhu XQ. 2014. Prevalence of *Sarcoptes scabiei* Infection in Pet Dogs in Southern China. *The Scientific World Journal*: 1-3.

Chee JH, Kwon JK, Cho HS, Cho KO, Lee YJ, Abd El-Aty AM, Shin SS. 2008. A Survey of Ectoparasite Infestations in Stray Dogs of Gwang-ju City, Republic of Korea. The Korean *Journal of Parasitology* 46(1): 23-27.

Djuric M, Matic NM, Davitkov1 D, Glavinic U, Davitkov D, Vejnovic B, Stanimirovic Z. 2019. Efcacy of oral furalaner for the treatment of canine generalized demodicosis: a molecular-level confrmation. *Parasites &Vectors* 12: 270

Ferrer L, Ravera I, Silbermayr K. 2014. Immunology and pathogenesis of canine demodicosis. *Vet Dermatol* 25(5): 427-e65.

Forton FM. 2012. Papulopustular rosacea, skin immunity and Demodex: pityriasis folliculorum as a missing link. *J Eur Acad Dermatol Venereol* 26: 19–28.

Gortel K. 2006 Update on canine demodicosis. *Veterinary Clinics: Small Animal Practice* 36(1): 229-41

Goyena E, Ruiz de Ybáñez R, Martínez-Carrasco. 2013. On the aggregated nature of chronic *Sarcoptes scabiei* infection in adult pigs. *Veterinary Parasitology* 192(1–3): 301–306.

Hengge UR, Currie BJ, Jager G, Lupi O, Schwartz RA. 2006. Scabies: a ubiquitous neglected skin disease. *The Lancet Infectious Diseases* 6(12): 769–779.

Holm BR. 2003. Efficacy of milbemycin oxime in the treatment of canine generalized demodicosis: A retrospective study of 99 dogs (1995-2000). *Vet. Dermatol* 14: 189-195.

Heukelbach J, Feldmeier H. 2006. Scabies *The Lancet* 367(9524): 1767–1774.

Islam MM, Khanam SS, Rashid SMH, Islam MN. 2013. Prevalence and pathology of Demodex mange in stray dogs in Bangladesh. *Journal of Science and Technology* 11: 118-121.

Ivy SP, Mackall CL, Gore L. 1995. Demodicidosis in childhood acute lymphoblastic leukemia; an opportunistic infection occurring with immunosuppression. *J Pediatr* 127: 751–754.

Jimenez-Acosta FJ, Planas L, Penneys N. 1989. Demodex mites contain immunoreactive lipase. *Arch Dermatol* 125: 1432-1433.

Karimkhani C, Colombara DV, Drucker AM, Norton SA, Hay R, Engelman D. 2017. The global burden of scabies: a cross-sectional analysis from the Global Burden of Disease Study. *Lancet Infect Dis* 17(12): 1247-1254

Kido N, Itabashi M, Takahashi M, Futami M. 2013. Epidemiology of sarcoptic mange in free-ranging raccoon dogs (*Nyctereutes procyonoides*) in Yokohama, Japan. *Veterinary*

Parasitology 191(1-2): 102–107.

Kiernan JA. 2015. *Histological and histochemical method: theory and practice*. 5th Edition. Oxford England. Scion.

Koller B, Mueller-Wiefel AS, Rupec R. 2011. Chitin modulates innate immune responses of keratinocytes. *PLoS One* 6: 16594

Malik R, McKellar Stewart K, Sousa CA. 2006. Crusted scabies (sarcoptic mange) in four cats due to *Sarcoptes scabiei* infestation. *Journal of Feline Medicine and Surg*ery 8(5): 327–339.

Millán J, Casáis R, Delibes-Mateos. 2012. Widespread exposure to Sarcoptes scabiei in wild European rabbits (*Oryctolagus cuniculus*) in Spain. *Veterinary Parasitology* 183(3-4): 323–329.

Mueller RS, Bensignor E, Ferrer L, Holm B, Lemarie S, Paradis M. 2012. Treatment of demodicosis in dogs: 2011 clinical practice guidelines. *Vet Dermatol* 23: 86-e21.

Mueller RS, Bensignor E, Ferrer L, Holm B, Lemarie S, Paradis M, Shipstone MA. 2012. Treatment of Demodicosis in Dogs: 2011 Clinical Practice Guidelines. *Veterinary Dermatology* 23: 86-96.

Mueller RS, Rosenkrantz W, Bensignor E, Karas-Tezcza J, Paterson T, Shipstone MA. 2020. Diagnosis and treatment of demodicosis in dogs and cats. *Vet Dermatol* 31: 4–e2

Naz S, Chaudhry FR, Rizvi DA, Ismail M. 2018. Genetic characterization of *Sarcoptes scabiei* var. hominis from scabies patients in Pakistan. *Tropical Biomedicine* 35(3): 796–803.

Oleaga A, Alasaad S, Rossi L. 2013. Genetic epidemiology of Sarcoptes scabiei in the Iberian wolf in Asturias, Spain. *Veterinary Parasitology* 196 (3-4): 454–459.

Plant JD, Lund EM, Yang M. 2011. A case-control study of the risk factors for canine juvenile-onset generalized demodicosis in the USA. *Veterinary Dermatology* 22(1): 95-99.

Rahbari S, Nabian S, Bahonar AR. 2009. Some observations on sheep sarcoptic mange in Tehran province, Iran. *Tropical Animal Health and Production* 41(3): 397–401.

Rahman M, Bostami MB, Datta A, Sabuj AAM, Rana EA, Mannan A, Hossain MA, Chowdhury MYE. 2021. Estimation of the prevalence and determination of risk factors associated with demodicosis in dogs. *Journal of Advanced Veterinary and Animal Research* 8(1): 116-122.

Rao LN, Rajesh K, Elizabeth SL, Manasa BB, Suresh K. 2020. Pyodemocosis in A German Sheperd Dog and Its Therapeutic management. *Haryana Vet* 59(1): 148-150

Reilly NO, Bergin D, Reeves EP, McElvaney NG, Kavanagh K. 2012. Demodex-associated bacterial proteins induce neutrophil activation. *British Journal of Dermatology* 186 (1): 753-760

Reddy BS, Kumari KN. 2013. Canine scabies-its therapeutic management and zoonotic importance. *Intas Polivet* 14(2): 292–294.

Sakina A, Mandial RK. 2011. Prevalence and clinical observations of mange in dogs. *Vet Pract* 12(2): 248–250.

Sanders KM, Nattkemper LA, Rosen JD, Andersen HH, Hsiang J, Romanelli P. 2019. Non-Histaminergic itch mediators elevated in the skin of a porcine model of scabies and of human scabies patients. *J Invest Der*matol 139: 971–973

Satheesha SP, Chandrashekhar G, Nagaraj L, Malatesh DS, Patel SR, Kottadamane MR. 2016. Therapeutic Management of Generalized Demodicosis in a Beagle Puppy. *Int J Sci Enviro Technol* 5(5): 3177-3181.

Satria J, Oka IBM, Dharmawan NS. 2017. Prevalensi Infestasi Tungau Kudis pada Anjing di Kawasan Wisata di Bali. *Indonesia Medicus Veterinus* 6(3): 238-245

Shipstone M. 2000. Generalised demodicosis in dogs, clinical perspective. *Australian Veterinary Journal* 78(4): 240-242.

Shrestha D, Thapa B, Rawal G, Dhakal S, Bishwas Sharma B. 2015. Prevalence of Demodectic of canines of Khatmandu valley having skin disorder and its associated risk factor. *Int J Appl Sci Biotechnol* 3(3): 459-463.

Sivajothi S, Sudhakara Reddy B, Rayulu VC. 2015. Demodicosis caused by *Demodex canis* and *Demodex cornei* in dogs. *J Parasit Dis* 39(4): 673-676.

Solanki JB, Hasnani JJ, Patel DM, Patel PV, Raval SK. 2007. Canine demodicosis in Anand. *J Vet Parasitol* 21(1): 79–80.

Suratno. 2000. Pemberantasan Penyakit Skabies pada Kambing di Pulau Lombok, Nusa Tenggara Barat, Periode II TA. 2000. *Laporan Pelaksanaan Rapat Koordinasi Kesehatan Hewan Wilayah Nusa Tenggara*. Denpasar. Balai Penyidikan Penyakit Hewan Wilayah VI Denpasar. Hlm. 47–53.

Toops E, Blagburn B, Lenaghan S, Kennis R, MacDonald J, Dykstra C. 2010. Extraction and Characterization of DNA from Demodex canis. *Int J Appl Res Vet Med* 8(1): 31-43

Tsutsumi Y. 2004. Deposition of Ig D alpha-1-antitrypsin and alpha-1-antichymotrypsin on *Demodex folliculorum* and *D. brevis* infesting the pilosebaceous unit. *Pathol Int* 54: 32–34.

Venkataramanan R, Sreekumar C, Gopi H. 2013. Therapeutic management of generalized demodicosis-A report of three canines. *Intas Polivet* 14(2): 280-281.

Walton SF, Currie BJ. 2007. Problems in diagnosing scabies, a global disease in human and animal populations. *Clinical Microbiology Reviews* 20(2): 268–279.