

## Morfologi Kelenjar Aksesori Kelamin Jantan pada Trenggiling (*Manis javanica*)

(MORPHOLOGY OF THE MALE SEX ACCESSORY GLANDS  
OF THE PANGOLIN (*MANIS JAVANICA*))

Yusrizal Akmal<sup>1</sup>, Chairun Nisa<sup>2</sup>, Savitri Novelina<sup>2</sup>

<sup>1</sup>Fakultas Pertanian, Universitas Almuslim,  
Jalan Almuslim, Peusangan, Kabupaten Bireuen, Aceh, Indonesia 24261.  
Telp (0644) 41384. Email: drh.yusrizal.akmal.msi@gmail.com

<sup>2</sup>Departemen Anatomi Fisiologi dan Farmakologi,  
Fakultas Kedokteran Hewan - Institut Pertanian Bogor  
Jl. Agatis Kampus IPB Dramaga Bogor Jawa Barat, Indonesia 16680.

### ABSTRAK

Penelitian ini bertujuan untuk mempelajari morfologi kelenjar aksesori kelamin jantan trenggiling secara makro-anatomi dan mikroanatomi. Pengamatan makroanatomi meliputi pengukuran panjang dan ketebalan masing-masing kelenjar aksesori sedangkan pengamatan mikroanatomi, sampel masing-masing kelenjar aksesori diproses dengan teknik histologi dengan metode parafin dan disayat dengan ketebalan 3-5 µm dan diwarnai dengan pewarnaan hematoxilin eosin (HE) untuk pengamatan struktur umum, pewarnaan alcian blue (AB) pH 2,5 dan periodic acid Schiff (PAS) untuk mengamati distribusi karbohidrat asam dan netral pada masing-masing kelenjar aksesori. Hasil pengamatan menunjukkan bahwa kelenjar aksesori kelamin jantan trenggiling pada trenggiling terdiri atas *glandula vesicularis* dan *prostat* serta *bulbourethralis* yang tidak teramati secara makroskopis. Rataan panjang dan ketebalan *glandula vesicularis* adalah 1,07 cm dan 0,41 cm, panjang dan ketebalan *prostat* adalah 1,17 cm dan 0,54 cm. Semua kelenjar aksesori berlobulasi dengan jaringan ikat yang cukup tebal membungkus lobus dan lobulus. Sel-sel asinar pada *glandula vesicularis* bertipe serous, sedangkan sel-sel asinar pada *prostat* dan *glandula bulbourethralis* bertipe mukus. Sekreta *glandula vesicularis* mengandung karbohidrat netral dengan konsentrasi rendah dan *prostat* mengandung karbohidrat netral dengan konsentrasi sedang, serta pada keduanya tidak ditemukan karbohidrat asam. Sekreta *glandula bulbourethralis* mengandung karbohidrat netral dan asam dengan konsentrasi tinggi. Secara makroskopis *glandula bulbourethralis* tidak teramati tetapi memiliki karbohidrat yang tinggi yang berperan sebagai penghasil plasma semen maupun sebagai pembilas saluran uretra.

Kata-kata kunci: trenggiling (*M. javanica*); morfologi; kelenjar aksesori

### ABSTRACT

The study aims to reveal the morphology of the male sex accessory glands of the pangolin at macroscopic and microscopic levels. Macroscopic observation included measurement of length and thickness of each accessory gland while microscopic observation, sample of each accessory gland was processed by histology technique with paraffin method and sliced with 3-5 µm thickness and stained with hematoxylin-eosin (HE) staining for general structural observation, coloration of alcian blue (AB) pH 2.5 and periodic acid Schiff (PAS) to observe the distribution of acid and neutral mucopolysaccharides in each glands. The results showed that the male sex accessory glands of the pangolin consist of vesicular gland and prostate, and bulbourethral gland which were not observed macroscopically. The average length and thickness of vesicular gland were 1.07 cm and 0.41 cm, while the prostate was 1.17 cm and 0.54 cm respectively. All accessory glands were lobulated and separated with a thick connective tissue into lobes and lobules. Acinar cells in the vesicular glands were a serous type, whereas acinar cells in the prostate and bulbourethral gland were the mucous types. Secretion of vesicular gland contains neutral mucopolysaccharide with low concentrations and prostate containing neutral mucopolysaccharide with moderate con-

centrations, and did not secrete acid mucopolysaccharide. Secretion of bulbourethral glands contains neutral and acidic mucopolysaccharide with strong concentrations. Macroscopically the bulbourethral gland is not observed but has a high carbohydrate which acts as to produce of cement plasma and rinsing urethra from urine.

Keywords: pangolin (*M. javanica*); male reproductive organs; accessory glands

## PENDAHULUAN

Trenggiling (*Manis javanica*) merupakan satwa liar langka yang dilindungi oleh pemerintah RI berdasarkan UU No. 5 Tahun 1990 dan PP No. 17 Tahun 1999. Menurut Konvensi Internasional Perdagangan Tumbuhan dan Hewan Langka (CITES: *Convention on International Trade in Endangered Species of Wild Fauna and Flora*), perdagangan spesies Trenggiling di Asia menurun pertahun, sekitar 17.500 ekor diduga diperdagangkan dari tahun 2001 hingga 2014, sedangkan perdagangan trenggiling di Afrika meningkat pasca tahun 2000 (Challender *et al.*, 2014; Heinrich *et al.*, 2016). Trenggiling termasuk kategori appendix II dan dianggap dalam kategori belum terancam punah, namun memiliki kemungkinan terancam punah jika perdagangannya tidak diatur serta menurunnya tingkat kesadaran masyarakat tentang konservasi dan penangkaran (Lim dan Peter, 2007; Yang *et al.*, 2018). Dalam kenyataan saat ini populasi hewan ini semakin menurun diduga akibat kehilangan habitat, perburuan, perdagangan liar oleh tingginya harga dan permintaan pasar dari Cina (Challender *et al.*, 2011; Heinrich *et al.*, 2016). Harga untuk sisik trenggiling di Cina telah meningkat sepuluh kali lipat selama dekade terakhir (Challender *et al.*, 2015).

Trenggiling mempunyai ciri khas dengan adanya modifikasi epidermis kulit menjadi sisik. Hewan ini merupakan hewan nokturnal yang memiliki puncak aktifitas di malam hari. Organ tubuh trenggiling seperti sisik, tulang, cakar dan berbagai macam organ tubuh lainnya diyakini memiliki sifat penyembuhan dalam pengobatan tradisional (Boakye *et al.*, 2014; Mohapatra *et al.*, 2015). Untuk mengatasi penurunan populasi serta kepunahan trenggiling di alam, salah satunya perlu diantisipasi dengan melakukan penangkaran. Informasi tentang status biologi reproduksi dari satwa liar sangat penting untuk pelaksanaan kegiatan konservasi *ex situ* (Sita dan Aunurohi, 2013). Meskipun saat ini sudah

ada yang melakukan pengelolaan kawasan konservasi konservasi *in situ* trenggiling tetapi tidak terfokus pada status biologi reproduksi. Namun demikian, hingga saat ini masih sedikit informasi terkait reproduksi trenggiling. Penelitian telah dilakukan pada morfologi organ reproduksi betina yang ditinjau dari ovarium (Kimura *et al.*, 2006) serta anatomi organ reproduksi jantan (Akmal *et al.*, 2014a), sedangkan data ilmiah terkait kelenjar aksesori kelamin jantan pada trenggiling sampai saat ini belum pernah dilaporkan.

Informasi organ reproduksi trenggiling merupakan hal yang penting dalam menunjang upaya konservasi (Akmal *et al.*, 2014a). Informasi dasar mengenai morfologi kelenjar aksesori kelamin jantan pada trenggiling hingga saat ini belum pernah dilaporkan. Data morfologi kelenjar aksesori kelamin jantan pada trenggiling pada penelitian ini dapat menjelaskan fungsi dari masing-masing kelenjar saat berlangsungnya aktivitas reproduksi. Oleh karena itu, penelitian ini bertujuan untuk mengeksplorasi anatomi dan histologi kelenjar aksesori kelamin jantan pada trenggiling (*M. javanica*). Data yang diperoleh merupakan sumber informasi yang bernilai dan bermanfaat untuk penelitian berikutnya, terutama yang terkait dengan reproduksi jantan trenggiling

## METODE PENELITIAN

Penelitian ini menggunakan sampel organ reproduksi dari satu ekor trenggiling (*M. javanica*) jantan yang telah difiksasi dalam larutan Bouin selama 48 jam dan dipindahkan ke dalam alkohol 70%. Pengamatan secara makroskopis dilakukan terhadap posisi *in situ*, bentuk, dan ukuran organ kelenjar aksesori. Pengukuran panjang dan ketebalan dilakukan dengan menggunakan kaliper dalam satuan sentimeter (cm). Hasil pengamatan makroskopis didokumentasikan menggunakan kamera digital Canon EOS 400D.

Pada pengamatan mikroskopis, sampel jaringan diambil dari masing-masing bagian kelenjar aksesori kelamin jantan, yaitu secara melintang dari bagian *cranial*, *medial*, dan *caudal*, serta secara memanjang. Sampel jaringan dipotong dengan ukuran 0,5 sampai 1 cm<sup>2</sup> dan diproses secara standar histologi sampai menjadi blok parafin. Selanjutnya dilakukan sayatan dengan alat mikrotom *rotary* dengan ketebalan 5 µm. Sayatan jaringan disimpan dalam inkubator selama semalam dan selanjutnya dilakukan pewarnaan hematoksin eosin (HE) untuk pengamatan struktur umum jaringan, serta pewarnaan *alcian blue* (AB) pH 2,5 untuk mengamati komposisi karbohidrat asam dan *periodic acid Schiff* (PAS) untuk mengamati komposisi karbohidrat netral (Kiernan, 2001; Suvarna *et al.*, 2013). Reaksi positif pada pewarnaan AB pH 2,5 ditandai oleh warna biru sedangkan pada pewarnaan PAS ditandai oleh warna magenta. Hasil pengamatan mikroskopis didokumentasikan menggunakan mikroskop cahaya (Nikon® Eclipse E600) yang dilengkapi alat mikrofotografi digital (Canon® EOS 700D). Semua hasil pengamatan dianalisis secara deskriptif dan disajikan dalam bentuk tabel dan gambar.

## HASIL DAN PEMBAHASAN

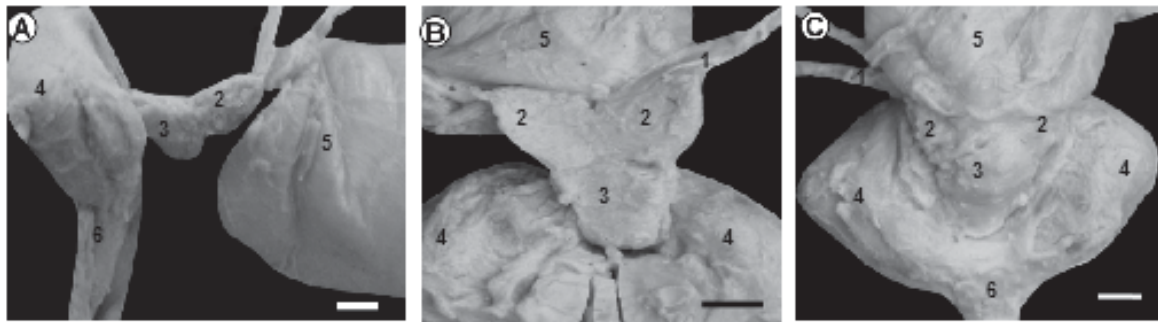
Kelenjar aksesori kelamin jantan pada trenggiling terdiri atas *glandula vesicularis*, *prostat* dan *glandula bulbourethralis* yang memainkan peranan penting dalam proses reproduksi. Kelenjar aksesori pada hewan *mammalia* jantan meliputi *ampulla*, *glandula vesicularis*, *prostat* dan *glandula bulbourethralis* yang terletak di rongga pelvis (Colville dan assert, 2002; Setchell dan Breed, 2006; Beguelini *et al.*, 2016; Camela *et al.*, 2017). Tidak semua spesies memiliki keempat kelenjar tersebut, demikian pula dengan morfologi kelenjar yang juga berbeda. Selain terdapat variasi keberadaan kelenjar aksesori, morfologi dan histologi kelenjar aksesori kelamin juga bervariasi pada *mammalia* jantan (Chughtai *et al.*, 2005; Thomson dan Marker, 2006). Keberadaan kelenjar aksesori bersifat khas pada masing-masing spesies. Kelenjar aksesori berperan sebagai organ penghasil plasma semen yang menjaga kelangsungan hidup dan motilitas spermatozoa, ketika diejakulasikan dari testis menuju ke

saluran organ reproduksi betina (Rochel *et al.*, 2007; Puga *et al.*, 2014; Camela *et al.*, 2017).

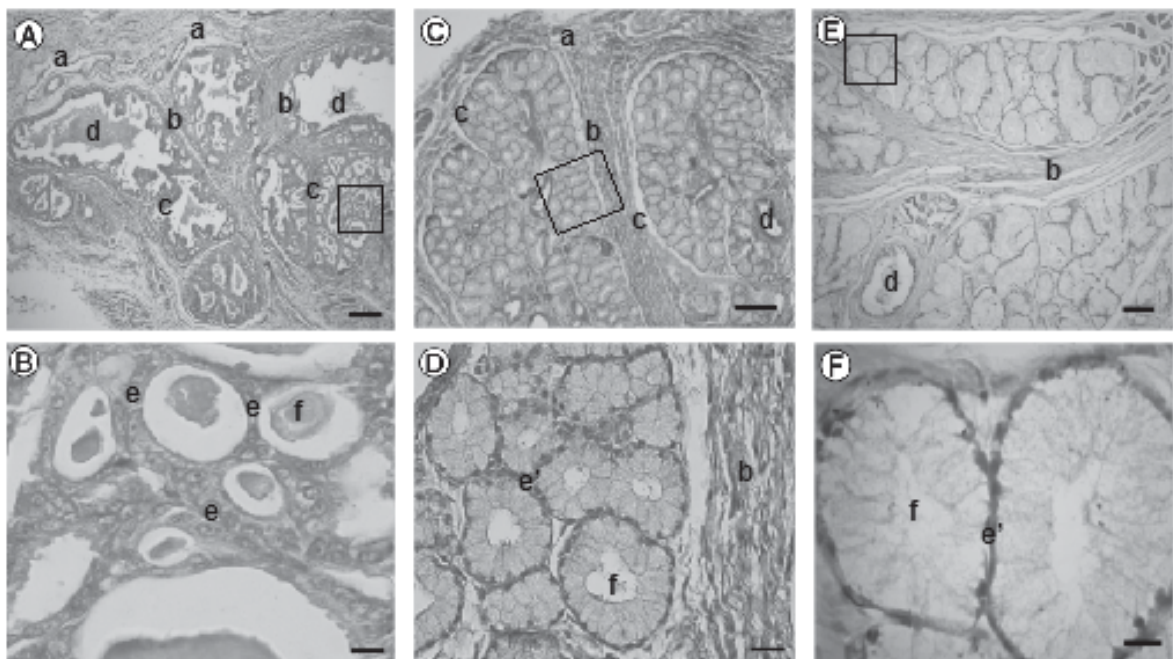
*Glandula vesicularis* terdapat sepasang, terletak pada pangkal *ductus deferens dexter* dan *sinister* yang akan bermuara ke uretra berupa pembesaran berbentuk kerucut dengan sisi yang lebar di bagian *caudal* dan menonjol ke arah *ventral* (Gambar 1). Pada trenggiling, *glandula vesicularis* mengalami pembesaran dengan ukuran lebih besar seperti pada manusia, sapi jantan, dan tikus. Pada karnivora kelenjar ini tidak berkembang (Setchell dan Breed, 2006; Prins dan Lindgren, 2015). Secara topografi, *glandula vesicularis* terbentuk pada setiap sisi permukaan dorsal dari *vesica urinaria* serta berhubungan dengan bagian akhir *ductus deferens* (Borges *et al.*, 2014).

Pada trenggiling tidak terdapat pembesaran pada *ductus deferens* yang disebut *ampulla* seperti pada sebagian besar hewan, dimana *ductus deferens* akan membesar sebelum bergabung dengan uretra. *Ampulla* dapat mengandung sekreta yang merupakan komponen pembentuk semen (Colville dan Bassert, 2002). *Prostat* terdapat pada pertemuan kedua struktur kerucut tersebut, teramati pembesaran pada pangkal uretra yang juga menonjol ke arah *ventral* (Gambar 1). Secara makroskopis, *glandula bulbourethralis* tidak terlihat karena ditutupi oleh otot-otot di *radix penis* dan menempel pada *glandula anales* (Akmal *et al.*, 2014b).

Morfometri kelenjar aksesori kelamin jantan pada trenggiling setelah difiksasi disajikan pada Tabel 1. Secara mikroskopis, *glandula vesicularis* berlobulasi dan masing-masing lobus dipisahkan oleh *septum interlobuler* membentuk lobulus-lobulus (Gambar 2A, B). Setiap lobulus dipisahkan oleh *trabecula* yang tersusun atas jaringan ikat (Gambar 2C, D). Pada setiap lobulus terdapat ujung kelenjar yang meluas sebagai penampung sekreta yang disebut sinus. *Glandula vesicularis* trenggiling disusun oleh sel-sel asinar bertipe serous dengan inti sel terletak di tengah (Gambar 2B, D). Lobulus dilapisi oleh sel epitel kubus selapis yang didukung oleh jaringan ikat yang berhubungan dengan jaringan otot polos. *Glandula vesicularis* menghasilkan plasma semen dengan porsi terbesar dibandingkan dengan sekresi kelenjar aksesori kelamin jantan lainnya. Sekreta *glandula vesicularis* mengandung heksosa, fruktosa



Gambar 1. Gambaran makroanatomi kelenjar aksesori kelamin jantan pada trenggiling. Tampak *lateral* (A), tampak *dorsal* (B) dan tampak *ventral* (C). *Ductus deferens* (1), *glandula vesicularis* (2), *prostat* (3), *glandulae anales* (4), *vesica urinaria* (5), *penis* (6). Bar: A=0,5 cm; B=0,5



Gambar 2. Gambaran mikroanatomi kelenjar aksesori kelamin jantan pada trenggiling yang terdiri atas *glandula vesicularis* (A, B), *prostat* (C, D), dan *glandula bulbourethralis* (E, F). Setiap kelenjar aksesori dibungkus oleh *capsula* (a) yang terdiri atas lobus-lobus yang batasi oleh *septum interlobular* (b) dan setiap lobulus-lobulus dibatasi oleh *trabeculi* (c) serta memiliki *ductus secretori* (d). Pada ujung *glandula* (e) dari *glandula vesicularis* disusun oleh sel-sel bertipe serous dengan inti sel terletak di tengah sedangkan pada ujung *glandula* (e') dari *prostat* dan *glandula bulbourethralis* disusun oleh sel-sel bertipe mukus dengan inti sel di basal dan kelenjar-kelenjar tersebut menghasilkan sekreta (f). Pewarnaan HE (A, B, C, D, E, F). Bar: A=200  $\mu\text{m}$ ; B=10  $\mu\text{m}$ ; C=150  $\mu\text{m}$ ; D=20  $\mu\text{m}$ ; E=100  $\mu\text{m}$ ; F=5  $\mu\text{m}$ .

dan asam sitrat dengan konsentrasi tinggi yang selanjutnya akan disekresikan ke *colliculus seminalis* (Borges *et al.*, 2014).

*Prostat* dibungkus oleh *capsula prostat* yang terdiri dari jaringan ikat yang membentuk lobus dan masing-masing lobus dipisahkan oleh *septum interlobular*,

membentuk lobulus-lobulus (Gambar 2E, F). Setiap lobulus dipisahkan oleh *trabecula* yang tersusun atas jaringan ikat (Gambar 2G, H). Tipe kelenjar sekretoris *prostat* tergolong tipe *tubuloalveolar* yang disusun oleh sel-sel asinar bertipe seromukus dengan dominan mukus. Sel serous memiliki inti sel di tengah, sedangkan



sel mukus memiliki inti sel di basal (Gambar 2F, H). *Prostat* pada trenggiling memiliki struktur sederhana dan tidak berlobus-lobus seperti pada manusia dan anjing (Prins dan Lindgren, 2015), tetapi berbeda *prostat* pada hewan pengerat yang memiliki multilobulus (Pinheiro *et al.*, 2003; Rochel *et al.*, 2007). Di antara kelenjar sekretori terdapat saluran yang berfungsi untuk menyalurkan sekreta menuju *ductuli prostatici* dan menuju ke *ductus ejaculatorius*, selanjutnya berakhir di lumen uretra. Pada umumnya, *prostat* adalah kelenjar yang bersifat seromukus kecuali pada *prostat* anjing yang sepenuhnya serous (Bacha dan Bacha, 2000). *Prostat* menghasilkan sekresi alkalin yang memberikan bau khas pada cairan semen (Frandsen *et al.*, 2009)

*Glandula bulbourethralis* berlobulasi dan masing-masing lobus terbagi atas lobulus-lobulus (Gambar 2I, J). Jaringan interstisialnya kaya akan jaringan ikat dan serabut otot polos yang memisahkan masing-masing kelenjar sekretori (Gambar 2K, L). Tipe kelenjar sekretoris dari *glandula bulbourethralis* tergolong tipe *tubuloalveolar* yang disusun sel-sel asinar bertipe mukus dengan inti sel di basal (Gambar 2J, L). Masing-masing lobulus *glandula bulbourethralis* memiliki duktus dan selanjutnya bermuara ke duktus besar yang berada di bagian tengah (*ductus centralis*) yang juga dilapisi oleh epitel kuboid. Sekreta yang dihasilkan oleh *glandula bulbourethralis* bersifat mukus, yaitu berupa cairan kental (*mucin*) (Frappier, 2006). Sekreta

Tabel 1. Morfometri kelenjar aksesori kelamin jantan pada trenggiling

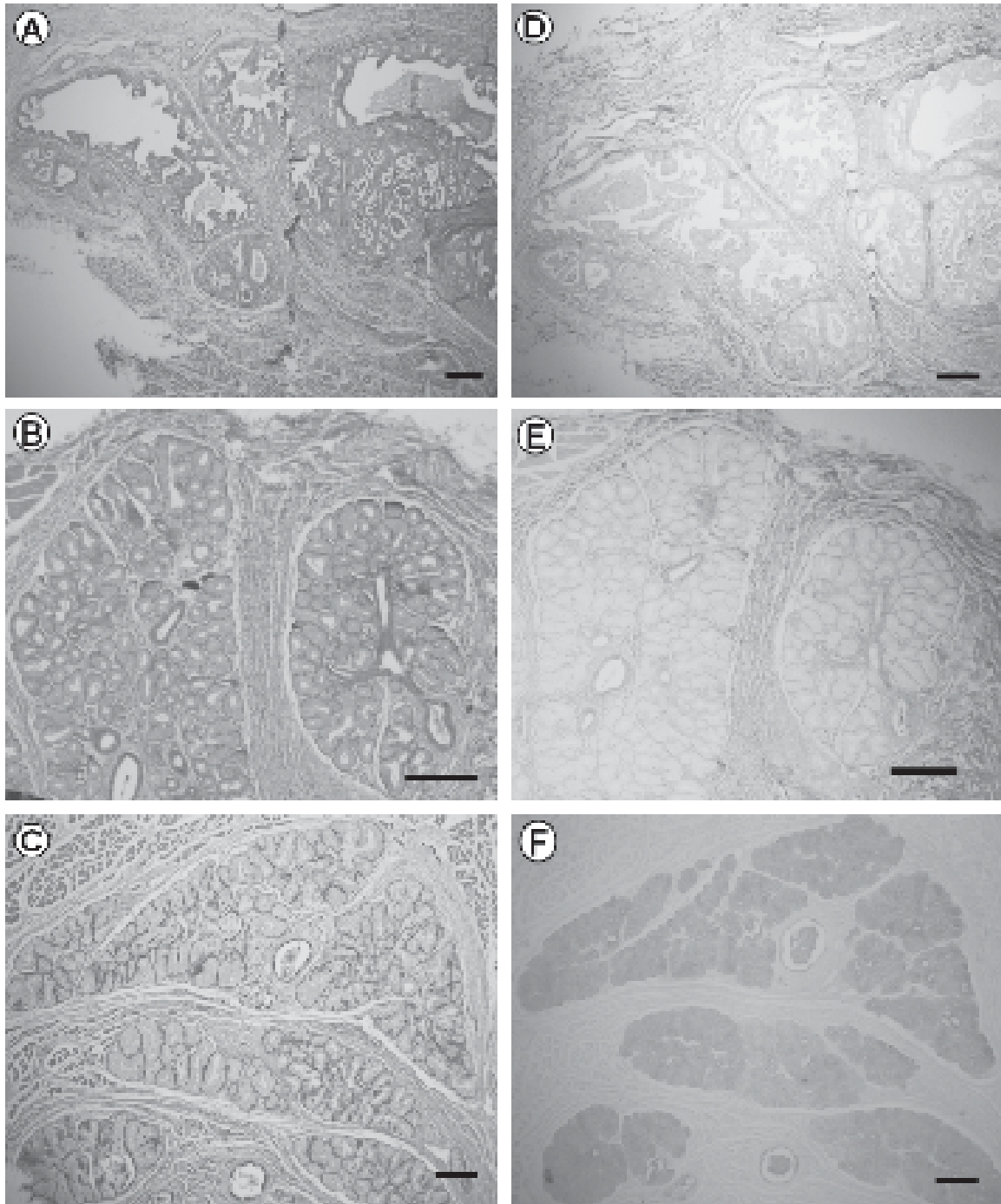
Morfometri	Kelenjar aksesori kelamin jantan trenggiling		
	<i>Glandula vesikularis</i>	<i>Prostat</i>	<i>Bulbourethralis</i> *
Panjang (cm)	1,07	1,17	-
Tebal (cm)	0,41	0,54	-

Keterangan : \**Glandula bulbourethralis* (tidak tampak secara makroskopis)

Tabel 2. Distribusi dan intensitas karbohidrat netral dan asam kelenjar aksesori kelamin jantan pada trenggiling dengan pewarnaan AB pH 2,5 dan PAS

Kelenjar Aksesori Kelamin Jantan	Perwarnaan	
	PAS (Karbohidrat netral)	AB pH 2,5 (Karbohidrat asam)
<b><i>Glandula vesikularis</i></b>		
a. Sitoplasma sel sekretoris	+++	-
b. Sekreta lumen (lumen kelenjar)	++	-
c. Lumen saluran kelenjar	++	-
<b><i>Prostat</i></b>		
a. Sitoplasma sel sekretoris	++	+
b. Sekreta lumen (lumen kelenjar)	++	-
c. Lumen saluran kelenjar	+	+
<b><i>Glandul Bulbourethralis</i></b>		
a. Sitoplasma sel sekretoris	+++	+++
b. Sekreta lumen (lumen kelenjar)	+++	+++
c. Lumen saluran kelenjar	++	++

Keterangan : Intensitas reaksi terhadap pewarnaan menunjukkan konsentrasi kualitatif karbohidrat. (-) negatif, (+) positif lemah=kesentrasi rendah, (++) positif sedang=kesentrasi sedang, (+++) positif kuat=kesentrasi tinggi.



Gambar 3. Sebaran karbohidrat pada kelenjar aksesori kelamin jantan pada trenggiling. Sekreta *glandula vesicularis* mengandung karbohidrat netral (+) dengan konsentrasi sedang sampai kuat dan tidak ditemukan karbohidrat asam (-) (A dan D). *Prostat* mengandung karbohidrat netral (++) dengan konsentrasi sedang, serta karbohidrat asam dengan konsentrasi rendah (+) (B dan E). *Glandula bulbourethralis* mengandung karbohidrat netral (+++) dan asam (+++) dengan konsentrasi tinggi (C dan F). Perwarnaan PAS (A, B, C), AB pH 2,5 (D, E, F). Bar: A, B, C, D, E, F=200  $\mu$ m.

tersebut berfungsi untuk membersihkan dan menetralkan saluran uretra dari sisa urin yang bersifat asam dan kotoran-kotoran lainnya sebelum ejakulasi berlangsung (Hafez dan Hafez 2000). Sekreta dari *glandula bulbourethralis* trenggiling dialirkan ke lumen kelenjar menuju *ductus glandula bulbourethralis* dan selanjutnya bermuara ke duktus besar yang berada di bagian tengah *glandula bulbourethralis (ductus centralis)* yang juga dilapisi oleh epitel kuboid. *Glandula bulbourethralis* di sebagian besar hewan pengerat terdiri dari sel epitel kuboid selapis (Sirigu *et al.*, 1993) dan sel epitel silindri selapis pada babi (Badia *et al.*, 2006), serta ditemukan sel epitel banyak lapis semu pada manusia (Chughtai *et al.*, 2005). Sel-sel epitel bersilia, hanya ditemukan pada saluran-saluran sperma, seperti *ductus deferens* dan *ductus epididymidis* pada biawak air (Mahfud *et al.*, 2016). Pada hampir semua spesies eutherian, *glandula bulbourethralis* adalah kelenjar tubuloalveolar yang dilapisi oleh kapsul berupa jaringan ikat padat yang darinya sehingga membagi kelenjar menjadi lobus dan lobulus (Adebayo *et al.*, 2014).

Sekresi kelenjar aksesori menghasilkan plasma semen dengan volume terbesar (60-90%) dari volume total plasma (Aughey dan Frye, 2001). Pertumbuhan dan aktivitas sekresi dari kelenjar aksesori sepenuhnya tergantung pada testosteron (Adebayo *et al.*, 2009). Semua hormon steroid mamalia dibentuk dari kolesterol lewat pregnenolon melalui serangkaian reaksi yang terjadi di dalam mitokondria atau retikulum endoplasma sel adrenal untuk perkembangan kelenjar reproduksi (Setyawati *et al.*, 2017). Perkembangan morfologi dan fungsi sekresi *glandula vesicularis* dan *prostat* sejalan dengan perkembangan testis dengan *prostat* terlebih dahulu menghasilkan sekresi dibandingkan *glandula vesicularis* (Muhamad *et al.*, 2001).

Distribusi dan intensitas karbohidrat netral dan asam pada kelenjar aksesori kelamin jantan pada trenggiling menunjukkan hasil yang berbeda-beda terhadap pewarnaan PAS dan AB (Gambar 3; Tabel 3). Pada *glandula vesicularis*, sitoplasma sel-sel sekretoris, sekreta lumen dan lumen saluran kelenjar mengandung karbohidrat netral dengan intensitas lemah. Karbohidrat asam hanya ditemukan pada lumen saluran kelenjar dengan intensitas sedang namun pada sitoplasma dan sekreta lumen tidak ditemukan (Gambar 3A, D; Tabel 3).

Karbohidrat berfungsi sebagai substrat bagi sumber energi dan krioprotektan ekstraseluler, sehingga dapat melindungi dan menunjang kehidupan spermatozoa (Rizal *et al.*, 2007). Hal ini memperlihatkan bahwa *glandula vesicularis* sedang aktif mensintesis karbohidrat netral. Pada manusia, *glandula vesicularis* berperan dalam pembentukan koagulum plasma semen, modifikasi fungsi sperma (motilitas, kapasitas), dan immunosupresi, serta mereabsorpsi cairan atau zat terlarut dan spermatozoa yang rusak (Aumüller dan Riva, 1992), sedangkan spermatozoa berkualitas yang baik memiliki gerakan massa dan motilitas dengan daya gerak maju yang progresif (Sujoko *et al.*, 2009). Sel-sel sekretoris *glandula vesicularis* marmot mengandung karbohidrat netral maupun asam dengan intensitas yang lemah sampai tidak adanya karbohidrat netral dalam sitoplasma dan apikal sel-sel sekretoris (Chan dan Wong 1991a). Hasil ejakulasi dengan menggunakan ejakulator listrik menunjukkan bahwa di dalam plasma semen tupai terdapat butiran-butiran sekreta *glandula vesicularis* di samping sel-sel spermatozoa (Berdford, 1997).

Pada *prostat*, sitoplasma sel-sel sekretoris, sekreta lumen dan lumen saluran kelenjar hanya mengandung karbohidrat netral dengan intensitas sedang sampai kuat, sedangkan karbohidrat asam hanya ditemukan pada sitoplasma sel-sel sekretoris dan lumen saluran kelenjar dengan intensitas lemah namun pada sekreta lumen tidak ditemukan (Gambar 3B,E; Tabel 3). *Prostat* trenggiling mengandung karbohidrat netral dengan konsentrasi sedang sampai tinggi, serta mengandung karbohidrat asam dengan konsentrasi rendah. Hal ini memperlihatkan bahwa *prostat* sedang aktif mensintesis karbohidrat netral dan karbohidrat asam sudah selesai disintesis dengan ditemukannya sekreta di lumen saluran kelenjar. Hasil ini serupa dengan *prostat* kambing (Tsukise *et al.*, 1984), tikus (Tsukise dan Yamada, 1981) dan marmut (Chan dan Wong, 1991b) yang dilaporkan mengandung karbohidrat netral dengan konsentrasi sedang dan karbohidrat asam dengan konsentrasi rendah. Hal ini berbeda dengan keadaan pada *prostat* tupai yang dilaporkan mengandung karbohidrat netral dengan konsentrasi sedang, sedangkan karbohidrat asam tidak ditemukan (Desiani *et al.*, 2000).

Pada *glandula bulbourethralis*, sitoplasma sel-sel sekretoris, sekreta lumen, dan lumen saluran kelenjar mengandung karbohidrat netral dengan intensitas sedang sedangkan karbohidrat asam terdapat pada sitoplasma sel-sel sekretoris, sekreta lumen, dan lumen saluran kelenjar dengan intensitas sedang sampai kuat (Gambar 3C, F; Tabel 3). *Glandula bulbourethralis* mengandung karbohidrat netral dengan konsentrasi sedang dan mengandung karbohidrat asam dengan konsentrasi sedang sampai tinggi. Hal ini memperlihatkan bahwa *glandula bulbourethralis* sedang aktif menyintesis karbohidrat netral dan karbohidrat asam. Kandungan karbohidrat netral dan asam juga telah dilaporkan terdapat pada *glandula bulbourethralis* tikus (Muhamad *et al.*, 2001), babi (Badia *et al.*, 2006), manusia (Sirigu *et al.*, 1993), dan domba. Karbohidrat netral yang terdapat pada kelenjar ini sebagian besar mengandung glikoprotein dan sedikit glikogen, sedangkan karbohidrat asam mengandung gugus sulfat dan asam sialat (Tsukise *et al.*, 1979; Chughtai *et al.*, 2005). *Glandula bulbourethralis* berperan sebagai penghasil plasma semen dan sebagai pembilas saluran uretra dan membantu dalam melumasi vagina (Samuelson, 2007). Secara fungsional *glandula vesicularis* dan *prostat* berperan lebih besar pada aspek reproduksi sebagai sumber plasma semen, sedangkan *glandula bulbourethralis* berperan ganda sebagai penghasil plasma semen dan sebagai pembilas saluran uretra.

### SIMPULAN

Kelenjar aksesori kelamin jantan pada trenggiling terdiri atas *glandula vesicularis*, *prostat* dan *glandula bulbourethralis*. *Glandula vesicularis* bertipe serous, sedangkan *prostat* dan *glandula bulbourethralis* bertipe mukus. Sekreta *glandula vesicularis* mengandung karbohidrat netral dengan konsentrasi sedang sampai kuat dan tidak mengandung karbohidrat asam. *Prostat* mengandung karbohidrat netral dengan konsentrasi sedang, serta karbohidrat asam dengan konsentrasi rendah. Adapun sekreta *glandula bulbourethralis* mengandung karbohidrat netral dan asam dengan konsentrasi tinggi maka dapat disimpulkan *glandula vesicularis* dan *prostat* sebagai penghasil plasma semen, sedangkan *glandula bulbourethralis* berperan sebagai penghasil

plasma semen maupun sebagai pembilas saluran uretra.

### UCAPAN TERIMA KASIH

Ucapan terima kasih disampaikan kepada Dirjen PHKA atas sumbangan spesimen yang diberikan sebagai tambahan bahan penelitian ini, serta kepada Laboratorium Anatomi Fakultas Kedokteran Hewan, IPB atas dukungan dalam melakukan penelitian ini.

### DAFTAR PUSTAKA

- Adebayo AO, Akinloye AK, Olukole SG, Oyeyemi MO, Taiwo VO, Ihunwo AO, Oke BO. 2014. Gross, histological and ultrastructural features of the bulbourethral gland in the greater cane rat (*Thryonomys swinderianus*). *Anat. Histol. Embryol* 44(1): 59-65.
- Adebayo AO, Oke BO, Akinloye AK. 2009. The gross morphometry and histology of the male accessory sex glands in the greater cane rat (*Thryonomys swinderianus*, Temminck). *J. Vet. Anat* 2(2): 41-51.
- Akmal Y, Nisa' C, Novelina S. 2014a. Anatomi Organ Reproduksi Jantan Trenggiling (*Manis javanica*). *Acta Veterinaria Indonesiana* 2(2): 74-81.
- Akmal Y, Nisa' C, Novelina S. 2014b. Anatomy of the Male Reproductive Organs of Javan Pangolin (*Manis javanica*). *Proceeding the 3 Joint International Meeting Bogor Indonesia P-03:1-2*
- Aughey E, Frye FL. 2001. *Comparative Veterinary Histology*. Manson Publish, London.
- Aumüller G, Riva A. 1992. Morphology and functions of the human seminal vesicle. *Andrologia* 24(4): 183-196.
- Bacha WJ, Bacha LM. 2000. *Color Atlas of Veterinary Histology*. 2<sup>nd</sup> ed. A Wolters Kluwer Company, Philadelphia.
- Badia E, Briz MD, Pinart E, Sancho S, Garcia N, Bassols J, Pruneda A, Bussalleu E, Yeste M, Casas I, Bonet S. 2006: Structural and ultrastructural features of boar bulbourethral glands. *Tissue and Cell* 38(1): 7-18.



- Beguelini MR, Puga CC, Morielle-Versute E, Taboga SR. 2016. Comparative analysis of the male reproductive accessory glands of bats *Noctilio albiventris* (Noctilionidae) and *Rhynchonycteris naso* (Emballonuridae). *Journal of Morphology* 277(11):1459-1468.
- Berdford JM. 1997. Unusual nature and possible evolutionary implications of the male vesicular gland secretion in the tree shrew, *Tupaia glis*. *The Anatomical Record* 247(2): 199-205.
- Boakye MK., Pietersen DW, Kotze A, Dalton DL, Jansen R. 2014. Ethnomedicinal use of African pangolins by traditional medical practitioners in Sierra Leone. *Journal of Ethnobiology and Ethnomedicine* 10(1): 76.(
- Borges EM, Branco É, de Lima AR, Leal LM, Martins LL, Reis ACG, Cruz C, Machado MRF, Miglino MA. 2014. Morphology of accessory genital glands of spotted paca (*Agouti paca* Linnaeus, 1766). *Animal reproduction science* 145(1-2): 75-80.
- Camela ESC, Nociti RP, Santos VJC, Macente BI, Maciel GS, Feliciano MAR, Vicente WRR, Gill I, Bartlewski PM, Oliveira MEF. 2017. Ultrasonographic characteristics of accessory sex glands and spectral Doppler indices of the internal iliac arteries in peri-and post-pubertal Dorper rams raised in a subtropical climate. *Animal reproduction science* 184: 29-35.
- Challender D, Waterman C, Baillie J. 2014. Scaling up pangolin conservation. In: *IUCN SSC Pangolin Specialist Group Conservation Action Plan*. Zoological Society of London, London, UK.
- Challender DWS, Harrop SR, Macmillan DC. 2015. Understanding markets to conserve trade-threatened species in CITES. *Biological Conservation* 187: 249-259.
- Challender DWS, Thai NV, Jones M, May L. 2011. Time-budgets and activity patterns of captive sunda pangolins (*Manis javanica*). *Zoo Biology* 31(2): 206-218.
- Chan L, Wong YC. 1991a. Complex carbohydrates histochemistry of the lateral prostate and seminal vesicle of the guinea pig. *Acta Anat* 142(4):326-333.
- Chan L, Wong YC. 1991b. Glycoconjugates of the lateral prostate of the guinea pig: A lectin histochemical study. *The Prostate* 19(2):155-172.
- Chughtai B, Sawas A, O'malley RL, Naik RR, Khan AS, Pentyala S. 2005. A neglected gland: a re-view of Cowper's gland. *International Journal of Andrology* 28(2) :74-77.
- Colville T, Bassert JM. 2002. *Clinical Anatomy and Physiology for Veterinary Technicians*. St. Louis, Mosby.
- Desiani H, Muhamad K, Adyane IKM, Agungpryono S. 2000. Studi morfologi glandula aksesoris kelamin jantan tupai (*Tupaia Glis*) dengan tinjauan khusus pada sebaran karbohidrat. *Media Veteriner*. 7(4):6-10.
- Frandsen RD, Wilke WL, Fails AD. 2009. *Anatomy and Physiology of Farm Animals*. 7<sup>th</sup> ed . Wiley-Blackwell, Iowa.
- Frappier BL. 2006. Epithelium. In: Eurell JA, Frappier B (eds). *In Dellman's Textbook Veterinary Histology*. 6<sup>th</sup> ed. Blackwell, Iowa. p:17-29.
- Hafez B, Hafez ESE. 2000. Anatomy of female reproduction. In *Reproduction in Farm Animal*. Hafez B, Hafez ESE, editor. 5<sup>th</sup> ed. Lippincott Williams and Wilkins, USA.
- Heinrich S, Wittmann TA, Prowse TA, Ross JV, Delean S, Shepherd CR, Cassey P. 2016. Where did all the pangolins go? International CITES trade in pangolin species. *Global Ecology and Conservation* 8: 241-253.
- Kiernan J.A. 2001. *Histological dan Histochemical Methods: Theory dan Practice*. 2<sup>nd</sup> ed. Pergamon Pr, England.
- Kimura J, Liumsiricharoen M, Chantakru S, Prapong T, Suprasert A. 2006. Anatomical characteristics of the female reproductive organs in the Malayan pangolin. *Proceeding of AZWMP*; Bangkok, 26-29 October 2006. Pp 44.
- Lim NTL, Peter KLN. 2007. Home range, activity cycle and natal den usage of a female sunda pangolin *Manis javanica* (Mammalia: Pholidota) in Singapore. *Endang Species* 4(1-2): 233-240.

- Mahfud M, Winarto A, Nisa C. 2016. Mikromorfologi alat kelamin primer biawak air (*Varanus salvator bivittatus*) jantan. *Jurnal Kedokteran Hewan* 10(1): 72-76.
- Mohapatra RK, Panda S, Acharjyo L, Nair M, Challender DW. 2015. A note on the illegal trade and use of pangolin body parts in India. *Traffic Bulletin* 26 (1): 33-40.
- Muhamad K, Novelina S, Adnyane IKM. 2001. Morfologi dan kandungan karbohidrat glandula aksesoris organ reproduksi tikus jantan pada umur sebelum dan setelah pubertas. *Hayati* 8(4):91-97.
- Pinheiro PF, Almeida CC, Segatelli TM, Martinez M, Padovani CB, Martinez FE. 2003. Structure of the pelvic and penile urethra: Relationship with the ducts of the sex accessory glands of the Mongolian gerbil (*Meriones unguiculatus*). *J Anat* 202(5): 431-444.
- Prins GS, Lindgren M. 2015. Accessory sex glands in the male. In: Neill JD, editor. *Knobil and Neill's Physiology of Reproduction*, 4th edn. New York, USA: Elsevier Academic Press. pp 773–804.
- Puga CCI, Beguelini MR, Martins FF, Falleiros-Jr LR, Morielle-Versute E, Vilamaior PSL, Taboga SR. 2014. Seasonal changes in the prostatic complex of *Artibeus planirostris* (Chiroptera: Phyllostomidae). *General and Comparative Endocrinology* 197: 33-42.
- Rizal M, Herdis, Yulnawati, Maheshwari H. 2007. Peningkatan Kualitas Spermatozoa Epididimis Kerbau Belang yang Dikriopreservasi dengan Beberapa Konsentrasi Sukrosa. *Jurnal veteriner* 8(4):188-193.
- Rochel SS, Bruni-Cardoso A, Taboga SR, Vilamaior PSL, Goes RM. 2007. Lobe identity in the Mongolian gerbil prostatic complex: A new rodent model for prostate study. *The Anatomical Record* 290(10): 1233-1247.
- Samuelson DA. 2007. Male reproductive system, 1st edn. In: *Textbook of Veterinary Histology*. St. Louis, MI: Saunders Elsevier, 63146. pp. 418–441.
- Setchell BP, Breed WG. 2006. Anatomy, vasculature, and innervation of the male reproductive tract. In: Neill JD, editor. *Knobil and Neill's Physiology of Reproduction*, 3rd ed. New York, USA: Elsevier Academic Press, pp 771–825.
- Setyawati I, Putra IGNAD, Roni NGK. 2017. Histologi Tubulus Seminiferus dan Kadar Testosteron Tikus yang Diberi Pakan Imbuhan Tepung Daun Kaliandra dan Kulit Nanas. *Jurnal Veteriner* 18(3): 369-377.
- Sirigu P, Tarno F, Usai E, Perra MT. 1993. Histochemical study of the human bulbourethral (Cowper's) glands. *Andrologia* 25(5): 293-299.
- Sita V, Aunurohi A. 2013. Tingkah laku makan rusa sambar (*Cervus unicolor*) dalam konservasi ex-situ di Kebun Binatang Surabaya. *Jurnal Sains dan Seni Pomits* 2(1): 2337-3520.
- Sujoko H, Setiadi MA, Boediono A. 2009. Seleksi spermatozoa domba garut dengan metode sentrifugasi gradien densitas percoll. *Jurnal Veteriner* 10(3): 125-132.
- Suvarna KS, Layton C Bancroft, JD. 2013. *Bancroft's Theory and Practice of Histological Techniques E-Book*. 7<sup>th</sup> ed. Elsevier Health Sciences. pp. 221-227.
- Thomson AA, Marker PC. 2006. Branching morpho-genesis in the prostat gland and seminal vesicles. *Differentiation* 74(7): 382-392.
- Tsukise A, Sugawa Y, Yamada K. 1984. Complex carbohydrates in the secretory epithelium of the goat prostate. lining the ventral prostate. *Histochemical Journal* 16(3): 311-319.
- Tsukise A, Yamada K, Sugawa Y. 1979. Histochemistry of carbohydrates in the epithelium lining the bulbourethral gland of the rat. *Acta Anat* 105(4): 529-538.
- Tsukise A, Yamada K. 1981. The Histochemistry of complex carbohydrates in the epithelium lining the ventral prostat of the rat. *Histochemistry* 72(2): 215-227.
- Yang L, Chen M, Challender(DWS, Waterman C, Zhang C, Huo Z, Liu H,(Luan X. 2018. Historical data for conservation: reconstructing range changes of Chinese pangolin (*Manis pentadactyla*) in eastern China (1970–2016). *Proc. R. Soc. B* 285: 1885, 20181084.