

Efektivitas Larutan Dekalsifikasi pada *Os tibia* Domba Garut (*Ovis aries*)

(THE EFFECTIVENESS OF DECALCIFYING SOLUTIONS
ON THE TIBIAL OF GARUT SHEEP (OVIS ARIES))

Handina Rakhmawati¹, Adrian Situmeang², Nurhidayat¹,
Andri Maruli Tua Lubis², Harry Murti³, Arief Boediono^{1*}

¹Departemen Anatomi Fisiologi dan Farmakologi,
Fakultas Kedokteran Hewan, Institut Pertanian Bogor,
Jln Agatis Kampus IPB, Dramaga, Bogor, Jawa Barat, Indonesia, 16680.

²Departemen Medik Orthopaedi and Traumatologi,
Fakultas Kedokteran, Universitas Indonesia,
Rumah Sakit Dr. Cipto Mangunkusumo, Jakarta, Indonesia.

³Divisi Stem Cell, Stem Cell and Cancer Institute,
PT. Kalbe Farma, Tbk, Jl. Jend. Ahmad Yani No.2
Pulo Mas, Jakarta, Indonesia, 13210.

Email: ab@apps.ipb.ac.id; hardina.rakhmawati@gmail.com

ABSTRACT

Bone is a tissue that has a density of extracellular matrix structures and composed by organic and inorganic components. Decalcification is a stage that plays an important role in bone histology using various types of solutions. The sample used in this study was lateral condyle from tibia of three garut sheep (*Ovis aries*) which had been fixed with 10% *Neutral Buffered Formalin* (NBF) for 24 hours. Sample were cut into pieces ranging from 1 cm x 1 cm x 1 cm in size, the decalcification using three solutions; 10% nitric acid, 10% EDTA (pH 7.4) and 10% EDTA (pH 7.4) + TBD-1[®]. The aim of this study was to evaluate the effectiveness of three solutions for the decalcification process of lateral tibial condyle of garut sheep. Observation parameter in this study includes: duration of decalcification, sectioning process of ribboning formation, structural integrity and absorption of hematoxylin-eosin (HE) staining. The results shows that 10% EDTA (pH 7.4) solution provides a long duration of decalcification which is ease sectioning process ribboning, the best structural integrity of lateral tibial condyle. In hematoxylin-eosin (HE) staining shows that 10% nitric acid solution does not absorb the optimum color, opposite in 10% EDTA and 10% EDTA + TBD-1[®] solution, the color intensity between hematoxylin and eosin in the tissue shows the best results. Based on these results, it can be concluded that the 10% EDTA (pH 7.4) is the best decalcification solution for lateral condyle from tibial of garut sheep.

Keywords: bone; decalcification; EDTA; sheep; tibiae.

ABSTRAK

Tulang merupakan jaringan dengan struktur matriks ekstraseluler yang padat dan disusun oleh komponen organik dan inorganik. Dekalsifikasi merupakan suatu tahapan yang diperlukan pada proses histologi tulang dengan menggunakan berbagai macam jenis larutan dekalsifikasi. Sampel yang digunakan pada penelitian ini adalah *condylus lateralis* dari *os tibia* dari tiga ekor domba garut (*Ovis aries*) yang telah di fiksasi dengan *Neutral Buffered Formalin* (NBF) 10% selama 24 jam. Sampel dipotong dengan ukuran 1 cm x 1 cm x 1 cm, larutan dekalsifikasi yang digunakan adalah asam nitrat 10%, EDTA 10% (pH 7,4) dan EDTA 10% + TBD-1[®]. Penelitian ini bertujuan untuk mengevaluasi efektivitas dari tiga larutan untuk proses dekalsifikasi *condylus lateralis* dari *os tibia* domba garut. Parameter yang diamati meliputi: durasi dekalsifikasi, kemudahan pemotongan berupa terbentuknya struktur pita, keutuhan struktur dan penyerapan

warna pada pewarnaan hematoxilin eosin (HE). Hasil penelitian ini menunjukkan bahwa larutan EDTA 10% memberikan durasi dekalsifikasi yang lama dengan hasil kemudahan pemotongan berupa pembentukan struktur pita dan keutuhan struktur *condylus lateralis* dari *os tibia* yang terbaik. Pada pewarnaan HE terlihat bahwa, larutan asam nitrat 10% menunjukkan penyerapan warna tidak maksimal, sebaliknya larutan EDTA 10% dan larutan EDTA 10% + TBD-1[®], intensitas warna HE pada jaringan menunjukkan hasil yang terbaik. Berdasarkan hasil tersebut, dapat disimpulkan bahwa larutan EDTA 10% (pH 7.4) merupakan larutan dekalsifikasi terbaik untuk *condylus lateralis* dari *os tibia* domba garut.

Kata-kata kunci: domba; dekalsifikasi; EDTA; *os tibia*, tulang.

PENDAHULUAN

Tulang merupakan salah satu jaringan yang memiliki struktur matriks ekstraseluler yang padat serta disusun oleh komponen organik dan inorganik. Penelitian dalam bidang kesehatan, termasuk kedokteran hewan, membutuhkan gambaran histologi tulang untuk mengamati patogenesis suatu penyakit (Gupta *et al.*, 2014; Caruso *et al.*, 2017). Proses pembuatan preparat histologi untuk mendapatkan gambaran struktur tulang dapat menggunakan beberapa teknik, salah satunya adalah menggunakan teknik dekalsifikasi tulang (Liu *et al.*, 2017). Dekalsifikasi merupakan proses penghilangan garam kalsium dari jaringan dengan menggunakan bahan kimia, sehingga tulang menjadi lunak, dan dapat dilakukan pembuatan preparat histologis untuk kepentingan pengamatan mikroskopis tulang (Sangeetha *et al.*, 2013; Gupta *et al.*, 2014).

Berbagai larutan kimia telah digunakan untuk proses dekalsifikasi, antara lain larutan asam (asam kuat dan asam lemah), agen dekalsifikasi seperti *ethylene diaminetetraacetic acid* (EDTA), dan larutan modifikasi seperti TBD-1[®] yang mengandung EDTA dan asam klorida (HCL) (Fernandes *et al.*, 2007; Lee *et al.*, 2008; Savi *et al.*, 2017). Asam kuat yang umum digunakan untuk dekalsifikasi tulang adalah asam klorida (HCL) dan asam nitrat (HNO₃) dengan konsentrasi 5-10%. Proses dekalsifikasi pada tulang juga dapat menggunakan asam lemah; larutan yang biasanya digunakan adalah asam formiat (CH₂O₂), asam sitrat (C₆H₈O₇), dan asam asetat (CH₃COOH) dengan konsentrasi 5-15%. Proses dekalsifikasi dilakukan dengan merendam jaringan tulang di dalam larutan dekalsifikasi. Penghilangan kalsium saat perendaman dipengaruhi oleh beberapa faktor yaitu, komponen penyusun dari larutan, kekuatan larutan dalam menarik kalsium, dan

ketersediaan larutan yang baru (Skinner, 2003; Nadaf *et al.*, 2016).

Kriteria larutan dekalsifikasi yang baik adalah larutan yang dapat melarutkan kalsium secara total dengan meminimalkan kerusakan sel serta jaringan, bekerja dengan cepat, dan memberikan hasil pewarnaan yang berkualitas (Gupta *et al.*, 2014). Hal ini berkaitan dengan pemilihan larutan dekalsifikasi dan faktor-faktor yang dapat memengaruhi proses dekalsifikasi, sehingga diperlukan evaluasi mengenai efektivitas larutan dekalsifikasi dalam pembuatan preparat histologi. Dalam mengevaluasi larutan dekalsifikasi yang paling efektif, pada penelitian ini dilakukan pengamatan untuk menilai efektivitas dari tiga larutan dekalsifikasi yang berbeda terhadap *condylus lateralis* dari *os tibia* domba garut (*Ovis aries*).

METODE PENELITIAN

Penelitian ini dilakukan di bawah pengawasan dan persetujuan Komisi Kesejahteraan Hewan, Institut Pertanian Bogor (No: 8-2016 RSHP FKH IPB). Sampel berasal dari *condylus lateralis* dari *os tibia* domba garut (n=9) yang dipilih secara acak, betina, umur empat tahun, bobot badan 35-40 kg sampel dipotong secara melintang dengan ukuran 1x1x1 cm yang telah difiksasi dengan *Neutral Buffered Formalin* (NBF) 10% selama 24 jam. Selanjutnya sampel diproses dengan dekalsifikasi menggunakan tiga larutan dekalsifikasi berbeda: asam nitrat 10% (n=3), EDTA 10% (pH 7,4) (n=3), dan EDTA 10% (pH 7,4) + TBD-1[®] (Thermo-Shandon, TBD-1[™] Rapid Decalcifier, Cheshire, UK) (n=3). Dekalsifikasi dilakukan pada suhu ruang dengan penggantian larutan setiap hari dan dilakukan pengamatan waktu dekalsifikasi.

Post-dekalsifikasi, sampel dibilas dengan air mengalir selama 24 jam. Selanjutnya dilakukan proses dehidrasi rutin dengan etanol dan proses *embedding* dengan menggunakan parafin

(Merck®, Darmstadt, Germany). Sampel dipotong dengan ketebalan 5 µm menggunakan mikrotom dan diletakkan pada *poly-L-lysine coated slide*. Proses selanjutnya yaitu dilakukan pewarnaan dengan hematoksilin eosin (HE), dan diamati di bawah mikroskop cahaya.

Kualitas dekalsifikasi tulang dievaluasi dengan kriteria: durasi dekalsifikasi, kemudahan proses pemotongan (Gonzalez-chavez *et al.*, 2013) berupa pembentukan struktur pita (Tabel 1), keutuhan struktur dan penyerapan warna pada pewarnaan (HE) (Jimson *et al.*, 2012).

Hasil pengamatan makroskopis dan mikroskopis *condylus lateralis* dari *os tibia*

domba garut dianalisis secara deskriptif dan kuantitatif berdasar kriteria penilaian (Jimson *et al.*, 2012; Gonzalez-chavez *et al.*, 2013).


Tabel 1. Penilaian pembentukan pita pada sampel *condylus lateralis* dari *os tibia* domba garut (*Ovis aries*).

Penilaian	Keterangan
1	Terbentuk pita
2	Terbentuk pita tapi tidak mudah pemotongannya
3	Pita terputus-putus
4	Rusak

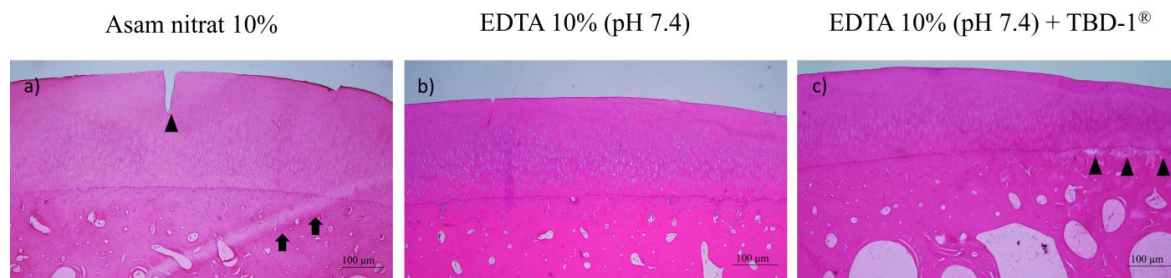
Tabel 2. Penilaian waktu dan kemudahan pemotongan pada sampel *condylus lateralis* dari *os tibia* domba garut (*Ovis aries*) pada setiap larutan dekalsifikasi.

	Asam nitrat 10%	EDTA 10%	EDTA 10% + TBD-1®
Durasi (hari)	14	56	32
Kemudahan pemotongan*	(++)	(+++)	(++)
Pembentukan pita**	(3)	(1)	(2)
Keutuhan struktur*	(+)	(+++)	(+++)
Penyerapan warna*	(++)	(+++)	(+++)

Keterangan: * (+) buruk, (++) cukup, (+++) baik, (+++++) sangat baik.



Gambar 1. Gambaran struktur mikroskopis *condylus lateralis* dari *os tibia* domba garut (*Ovis aries*).



Gambar 2. Struktur mikroskopis *condylus lateralis* dari *os tibia* domba garut (*Ovis aries*). Pada pewarnaan HE, menunjukkan pengaruh larutan dekalsifikasi yang berbeda pada keutuhan struktur. Larutan EDTA 10% memberikan gambaran struktur *condylus lateralis* dari *os tibia* yang utuh dibandingkan dengan asam nitrat 10% berupa kerusakan saat pemotongan berupa garis (panah) dan kerusakan jaringan (kepala panah) dan EDTA 10% + TBD-1[®] kerusakan jaringan (kepala panah).

HASIL DAN PEMBAHASAN

Berdasarkan hasil evaluasi terhadap efektivitas larutan dekalsifikasi pada *condylus lateralis* dari *os tibia* domba garut dengan larutan asam nitrat 10%, EDTA 10%, dan EDTA 10% + TBD-1[®] menunjukkan hasil yang berbeda dari ketiga larutan. Waktu yang dibutuhkan untuk proses dekalsifikasi paling cepat adalah asam nitrat 10% (Tabel 2). Hal tersebut disebabkan karena larutan asam nitrat merupakan jenis asam kuat yang dapat mempengaruhi kestabilan jaringan saat penarikan mineral di dalam tulang sehingga proses dekalsifikasi lebih cepat dibandingkan pada kedua larutan yang lain. Pada larutan EDTA 10% + TBD-1[®], waktu dekalsifikasi lebih cepat dibandingkan pada larutan EDTA 10%. Larutan EDTA 10% + TBD-1[®] merupakan larutan berupa campuran asam kuat yaitu asam klorida (HCL) dan larutan EDTA, dengan kemampuan penarikan mineral tulang dengan kecepatan sedang. Menurut Fernandes *et al.*, (2007), beberapa faktor yang menentukan waktu dekalsifikasi selain dari jenis larutan yang digunakan, yaitu ukuran sampel yang akan didekalsifikasi, pH, konsentrasi, dan suhu (Savi *et al.*, 2017). Ukuran sampel tulang merupakan faktor penting dalam proses dekalsifikasi, semakin kecil ukuran sampel semakin cepat larutan dekalsifikasi bekerja (Gonzalez-chavez *et al.*, 2013; Caruso *et al.*, 2017).

Pada hasil evaluasi kemudahan pemotongan *condylus lateralis* dari *os tibia* domba garut, larutan EDTA 10% memberikan hasil yang paling baik. EDTA merupakan larutan yang bekerja secara perlahan dalam proses dekalsifikasi tulang dengan cara mengikat ion kalsium yang terbentuk oleh

reaksi EDTA dan Ca/ kalsium yang stabil (Savi *et al.*, 2017), sehingga memberikan kemudahan dalam proses pemotongan berupa terbentuknya pita (Tabel 2), dibandingkan pada kedua larutan dekalsifikasi yang lain. Asam kuat seperti asam nitrat dan asam klorida dapat mempercepat proses dekalsifikasi, tetapi dapat menimbulkan kerusakan akibat percepatan penarikan mineral dalam jaringan. Mekanisme kerja penarikan mineral tersebut berlangsung melalui sistem difusi dengan membentuk garam kalsium terlarut yang terlalu cepat, sehingga dapat menimbulkan kerusakan dalam pemotongan sampel (Sangeetha *et al.*, 2013; Savi *et al.*, 2017).

Secara mikroskopis, tulang rawan sendi terbagi menjadi beberapa zona (Gambar 1) yaitu: *superficial zone*, *middle zone*, *deep zone*, *calcified cartilage*, dan *subchondral bone* (Aigner dan Schmitz 2011). Keutuhan struktur merupakan parameter paling penting dalam pembuatan preparat histologi. Gambaran mikroskopis *condylus lateralis* dari *os tibia* (Gambar 2b) menunjukkan struktur yang paling utuh pada sampel larutan EDTA 10% dibandingkan pada larutan yang lain. Kandungan EDTA pada pH netral dapat mempertahankan keutuhan struktur jaringan dan inti sel yang terdekalsifikasi, tetapi membutuhkan waktu yang lebih lama (Gonzalez-chavez *et al.*, 2013). Hasil yang berbeda ditemukan pada sampel dengan larutan asam nitrat 10% (Gambar 2a) dan EDTA 10% + TBD-1[®] (Gambar 2c), terjadi kerusakan saat pemotongan berupa garis dan kerusakan jaringan pada bagian *calcified cartilage* dan *subchondral zone*.

Pada pewarnaan HE terlihat bahwa larutan asam nitrat 10%, penyerapan warna tidak maksimal dengan intensitas pewarnaan yang

relatif pucat pada inti sel dan jaringan (Gambar 2a). Sebaliknya pada larutan EDTA 10% dan larutan EDTA 10% + TBD-1® (Gambar 2b dan 2c), intensitas warna antara hematoksilin dan eosin pada jaringan menunjukkan hasil yang baik. Menurut Jimson *et al.* (2012) kadar asam dalam jaringan dapat memengaruhi proses pewarnaan inti sel karena terjadinya ketidakstabilan jaringan tulang saat penarikan mineral. Beberapa faktor yang memengaruhi kerja dari larutan dekalsifikasi tersebut yaitu bahan, konsentrasi, suhu, dan jaringan. Suhu yang terkendali dan tingkat keasaman larutan yang rendah dapat mempertahankan susunan struktur jaringan (Liu *et al.*, 2017).

SIMPULAN

Larutan EDTA 10% menunjukkan hasil paling optimal yaitu kemudahan proses pemotongan berupa terbentuknya struktur pita, keutuhan struktur dan penyerapan warna hematoksilin eosin (HE) dari *condylus lateralis* dari *os tibia* domba garut.

SARAN

Larutan EDTA 10% dapat digunakan sebagai bahan dekalsifikasi tulang pada ruminansia kecil.

UCAPAN TERIMA KASIH

Ucapan terima kasih disampaikan kepada Bapak dr. Boenjamin Setiawan, Ph.D (PT. Kalbe Farma, Tbk) yang telah mendukung pendanaan penelitian dan Bapak Indra Bachtiar, Ph.D atas nasehatnya dalam persiapan penelitian ini. Ungkapan terima kasih juga penulis sampaikan kepada Departemen Ortopedi dan Traumatologi FK UI, Departemen Patologi Anatomi FK UI yang telah membantu penelitian ini.

DAFTAR PUSTAKA

- Aigner T, Schmitz N. 2011. Pathogenesis and pathology of osteoarthritis. Dalam: Hochberg MC, Silman AJ, Smolen JS, Weinblatt ME, Weisman MH (Editor). *Rematologi: Osteoarthritis and related disorders*. Ed ke-5. Philadelphia. Mosby Ltd. Hlm.1741-1759.
- Caruso V, Cummaudo M, Maderna E, Cappella A, Caudullo G, Scarpulla V, Cattaneo C. 2017. A comparative analysis of microscopic alterations in modern and ancient undecalcified and decalcified dry bones. *American Journal of Physical Anthropology* 17: 1-7.
- Fernandes MI, Gaio EJ, Rosing CK, Oppermann RV, Rado PV. 2007. Microscopic qualitative evaluation of fixation time and decalcification media in rat maxillary periodontium. *Brazilian Oral Research* 21(2): 134-139.
- Gonzalez-chavez SA, Pacheco-tena C, Macias-Vazquez CE, Luevano-Flores E. 2013. Assesment of different decalcifying protocols on osteopontin and osteocalcin immunostaining in whole bone specimens of arthritis rat model by confocal immunofluorescence. *International Journal of Clinical and Experimental Pathology* 6(10): 1972-1983.
- Gupta S, Jawanda MK, Manjunath SM, Bharti A. 2014. Qualitative histological evaluation of hard and soft tissue components of human permanent teeth using various decalcifying agents-A comparative study. *Journal of Clinical and Diagnostic Research* 8 (9): ZC69-ZC72
- Jimson S, Bakachander N, KMK Masthan, Rajesh E. 2012. A comparative study in bone decalcification using different decalcifying agents. *International Journal of Science and Research* 3(18): 1226-1229.
- Lee SH, Erber WN, Porwit A, Tomonaga M, Peterson LC. 2008. ICSH guidelines for the standardization of bone marrow specimen and reports. *International Journal of Laboratory Hematology* 30: 349-364.
- Liu H, Zhu R, Liu C, Ma R, Wang L, Chen B, Li L, Niu J, Zhou D, Mo F, Fu M, Bromme D, Zhang S, Gao S. 2017. Evaluation of decalcification techniques for rat femurs using HE and immunohistochemical staining. *BioMed Research International*. 17(6): 1-7.
- Nadaf A, Bhavie R, Shahid H. 2016. Decalcification: a simpler and better alternative. *Annals of International Medical and Dental Research* 2(3): 67-70.
- Sangeetha R, Uma K, Chandavarkar V. 2013. Comparison of routine decalcification methods with microwave decalcification of bone and teeth. *Journal of Oral and Maxillofacial Pathology* 17(3): 386-391.

- Savi FM, Brierly GI, Baldwin J, Theodoropoulos C, Woodruff MA. 2017. Comparison of different decalcification methods using rat mandibles as a model. *Journal of Histochemistry and Cytochemistry* 17: 1-18.
- Skinner RA. 2003. Decalcification of bone tissue. Dalam: Yuehuei H, Kylie LB (Editor). *Handbook of histology methods for bone and cartilage*. New York. Humana Press. Hlm.167-184.