

Penyuntikan *Human Wharton's Jelly Mesenchymal Stem Cells* terhadap Perbaikan Fungsi Testis pada Tikus Tua Fisiologis

(HUMAN WHARTON'S JELLY MESENCHYMAL STEM CELLS INJECTION AMELIORATE TESTICULAR FUNCTION ON PHYSIOLOGICAL AGING MALE RATS)

**Alif Iman Fitrianto¹, Adkhilni Utami¹, Wining Astini¹, Adisti Dwijayanti²,
Frans Dhyana Giri Suyatna³, Kelvin Yaprianto⁴, Indra Bachtiar⁴,
I Ketut Mudite Adnyane¹, Arief Boediono¹**

¹Departemen Anatomi, Fisiologi, dan Farmakologi
Fakultas Kedokteran Hewan, Institut Pertanian Bogor
Jl. Agatis Kampus IPB Dramaga, Bogor, Jawa Barat, Indonesia, 16680

²Departemen Ilmu Farmasi Kedokteran,
Fakultas Kedokteran, Universitas Indonesia
Jl. Salemba Raya No 6, Jakarta, Indonesia, 10430

³Departemen Farmakologi Klinik dan Terapeutik
Fakultas Kedokteran, Universitas Indonesia
Jl. Salemba Raya No 6, Jakarta, Indonesia, 10430

⁴Stem Cell and Cancer Institute
Jl. A Yani No2, Pulo Mas, Jakarta, Indonesia, 13210
Email: aliefiman@gmail.com

ABSTRACT

The most common therapy on men who suffered fertility decline due to aging was called "T Therapy", but that's therapy has long-term risks of sexual dysfunction, metabolic syndrome, prostate, and cardiovascular system. Stem cells are an alternative therapy can be used for ameliorate testicular function because of their ability to differentiate into various cell types. The aim of this study was to evaluate the injection of hWJ-MSC in physiologic aging male rats on testicular function. This study was used 3 young male rats (8-12 weeks) and 6 physiological aging male rats (22-24 months) which divided into 3 groups, (i) the young rats, (ii) physiological aging male rats, and (iii) physiological aging male rats that injected with hWJ-MSCs. The young rat group did not give any treatment, physiological aging male rats received NaCl (0.9%) 0.4 mL, and the treatment group received 1×10^6 cells/kg BW of hWJ-MSCs. The observations were performed on the macroscopical and histological analysis. The result indicates that the younger group had the lowest body weight (154.6 g) and the percentage of the testis weight on the body weight was highest (2.2%) compared to the other groups ($P > 0.05$). The physiological aging rats group had the smallest tubule ($9726.9 \text{ } \mu\text{m}^2$) with a largest interstitial area ($1117.1 \text{ } \mu\text{m}^2$) compared the other groups ($P > 0.05$). After injection of hWJ-MSC, the tubule area became wider followed by narrowing of the interstitial area ($P > 0.05$). The difference in the body weights is due to the different age of the rat. Improvement of tubule area and interstitial area due to the ability of hWJ-MSCs to improve spermatogenic cells within the tubule. Injection of hWJ-MSCs has been shown to increase fertility in aging rats.

Keywords: aging, hWJ-MSCs, tubule area, interstitial area

ABSTRAK

Terapi yang umum diberikan pria yang mengalami masalah fertilitas akibat penuaan yaitu dengan "T Therapy", namun belakangan diketahui bahwa terapi ini memiliki risiko jangka panjang yaitu berupa disfungsi seksual, sindrom metabolik, prostat, hingga sistem kardiovaskular. *Stem cells* merupakan alternatif terapi yang memiliki potensi untuk dapat memperbaiki fungsi testis karena kemampuannya untuk berdiferensiasi menjadi berbagai tipe sel. Tujuan dari penelitian ini yaitu untuk mengevaluasi

efek penyuntikan *human Wharton's Jelly Mesenchymal Stem Cells* (hWJ-MSCs) pada tikus jantan tua fisiologis terhadap fungsi organ testis. Penelitian ini menggunakan tiga tikus jantan muda (8-12 minggu) dan enam tikus jantan tua fisiologis (22-24 bulan) yang dibagi menjadi tiga kelompok. Kelompok tikus muda tidak diberikan perlakuan apapun, kelompok tikus tua fisiologis diberikan NaCl (0.9%) 0,4 mL, dan kelompok tikus perlakuan diberikan hWJ-MSCs 1×10^6 sel/kg BB. Kemudian dilakukan analisis terhadap pengamatan makroskopik dan histologis. Berdasarkan hasil yang diperoleh, mengindikasikan bahwa kelompok tikus muda memiliki bobot badan paling rendah (154,6 g) dan persentase bobot testis terhadap bobot badan paling tinggi (2,2%) dibandingkan kelompok lainnya ($P > 0.05$). Kelompok tikus tua fisiologi memiliki luas tubuli yang paling kecil ($9726,9 \text{ } \mu\text{m}^2$) dengan area interstitial paling luas ($1117,1 \text{ } \mu\text{m}^2$) dibandingkan kelompok lainnya ($P > 0.05$). Setelah transplantasi hWJ-MSC, area tubuli menjadi lebih luas diikuti dengan penyempitan area interstitial ($P > 0.05$). Perbedaan bobot badan diakibatkan oleh adanya perbedaan umur tikus. Perbaikan luas tubuli dan area interstitial karena kemampuan hWJ-MSC yang mampu memperbaiki sel-sel spermatogenik di dalam tubuli. Penyuntikan hWJ-MSC terbukti mampu memperbaiki fertilitas pada individu yang mengalami penuaan.

Kata-kata kunci: *aging*, hWJ-MSCs, luas tubuli, luas interstitial

PENDAHULUAN

Penuaan atau *aging* merupakan poses biokimia kompleks yang mengakibatkan terjadinya kerusakan sistem pengaturan diri sehingga menyebabkan berkurangnya kemampuan adaptasi individu terhadap lingkungan (Vasto *et al.*, 2010). Proses penuaan tidak hanya terjadi pada tingkat seluler dan molekuler, namun terjadi juga pada jaringan dan sistem organ. Hermann *et al.* (2000) menyatakan bahwa salah satu perubahan pada sistem reproduksi pria yang mengalami penuaan yaitu adanya perubahan pada morfologi dan fungsi organ testis yang kemudian dapat mengakibatkan *hypogonadism*. Perubahan tersebut berupa penurunan bobot testis (Neves *et al.*, 2017), penurunan jumlah sel Leydig (Hermann *et al.*, 2000), atropi tubulus seminiferus, dan meluasnya area interstitial (Takano dan Abe, 1987). Hingga saat ini, terapi yang umum diberikan pada pria yang mengalami masalah fertilitas akibat penuaan yaitu dengan "*T Therapy*" atau injeksi testosteron, namun belakangan diketahui bahwa terapi ini memiliki risiko jangka panjang yaitu berupa disfungsi seksual, sindrom metabolik, prostat, hingga sistem kardiovaskular (Zirkin dan Tenover, 2012). Dibutuhkan terapi alternatif yang dapat memperbaiki masalah fertilitas akibat penuaan, tanpa menimbulkan risiko efek samping. *Stem cells* merupakan sel yang memiliki kemampuan proliferasi yang tinggi dan mampu berdiferensiasi menjadi berbagai tipe sel. Hingga saat ini *Mesenchymal stem cells* (MSC) telah banyak digunakan sebagai terapi berbagai organ yang mengalami penurunan fungsi pada hewan model. Hatzistergos *et al.* (2010) mentransplantasikan MSCs asal *bone marrow*

(MB-MSCs) pada model babi *myocardial infarction* (MI) dan melaporkan bahwa MSCs mampu meningkatkan proliferasi dan diferensiasi *cardiac stem cells*. Manna *et al.* (2011) mentransplantasikan *human mesenchymal stem cells* asal *fetal membranes* (FMh-MSCs) pada model tikus *acute kidney injury* (AKI) dan hasilnya menunjukkan bahwa FMh-MSCs mampu menginduksi percepatan persembuhan jaringan ginjal, sedangkan Hassan dan Alam (2014) mentransplantasikan MSCs asal *bone marrow rat* pada tikus, hasilnya menunjukkan bahwa terjadi perbaikan pada level hormon testosteron dan kualitas semen pada tikus tersebut. Oleh sebab itu, *stem cells* memiliki potensi yang besar untuk dapat digunakan sebagai terapi pada pria yang mengalami masalah fertilitas akibat penuaan (Volarevic *et al.*, 2014). Pemberian MSCs yang umum dilakukan yaitu penyuntikan sistemik melalui intravena (Liu *et al.*, 2016).

Studi yang secara khusus mempelajari MSCs asal *human Wharton's Jelly* (hWJ-MSCs) terhadap sistem reproduksi jantan yang mengalami penuaan secara alami belum pernah dilakukan. Oleh sebab itu, pada penelitian ini mengevaluasi efek injeksi hWJ-MSCs pada tikus jantan tua yang diberikan secara sistemik (intra vena) dan dievaluasi fungsi organ testis.

METODE PENELITIAN

Prosedur Penelitian

Pemeliharaan Hewan Coba. Tikus jantan strain *Sprague Dawley* (SD) dipelihara dalam kandang individu. Kandang dijaga pada suhu 25-26 °C dengan kelembapan antara 70-73% dan pengaturan cahaya 12 jam terang dan

12 jam gelap. Ransum yang digunakan merupakan ransum standar untuk rodensia, sedangkan air minum yang diberikan merupakan air minum komersial. Pakan dan minum diberikan secara *ad libitum*. Alas kandang atau sekam yang digunakan adalah serutan kayu dan diganti setiap tiga hari sekali. Penentuan usia tua tikus berdasarkan usia kronologis dari data *breeder* tikus yang diberikan.

Sumber dan Administrasi hWJ-MSCs.

Sumber hWJ-MSCs diperoleh dari Stem Cell and Cancer Institute PT Kalbe Farma Jakarta, dan telah dikarakterisasi terhadap marker CD105, CD73, CD90, CD34, CD45, CD14, CD19, dan HLA-II, dan uji differensiasi (osteogenik, adipogenic, dan kondrogenik), serta morfologi (osteosit, adiposit, dan kondrosit) (Widowati *et al.*, 2015).

Tikus jantan kelompok muda (berumur 8-12 minggu) tidak diberi perlakuan apapun. Tikus jantan kelompok tua fisiologis (berumur 22-24 bulan) disuntikkan pelarut MSCs (NaCl 0,9%) sebanyak 0,4 mL sedangkan tikus jantan kelompok perlakuan (berumur 22-24 bulan) disuntikkan hWJ-MSCs dengan dosis 1×10^6 sel/kg BB dengan volume 0,4 mL dan disuntikkan empat kali dengan interval tiga bulan (Wang *et al.*, 2013). Penggunaan tikus jantan yang berumur 8-12 minggu dan 22-24 bulan berdasarkan laporan Andreollo *et al.* (2012), yang menyatakan bahwa enam bulan umur tikus setara dengan 18 tahun umur manusia, sehingga 22-24 bulan umur tikus setara dengan 45 tahun umur manusia. Penyuntikan dilakukan secara intravena melalaui *Vena Caudalis Lateralis* di ekor (Kurtz, 2008). Seluruh prosedur ini telah mendapatkan persetujuan dari komisi etik Rumah Sakit Hewan Pendidikan, Institut Petanian Bogor (RSHP-IPB) dengan nomor: 21-2016 ACUC RSHP FKH-IPB.

Analisis Makroskopis. Setelah penyuntikan *stem cell* terakhir, tikus dikorbankan nyawanya dengan penyuntikan secara intraperitoneal kombinasi anestesi Ketamine 10% (Kepro) dan Xylazine 2% (Interchemie) dengan dosis pemberian 0,1 mL/kg BB. Setelah tikus teranestesi sempurna, dilakukan pengambilan darah secara intrakardial (langsung kedalam jantung) sampai tikus mati, kemudian dilakukan pembedahan untuk mengambil sampel organ testis. Testis kanan dan kiri dipisahkan, masing-masing ditimbang beratnya, dan

kemudian segera dimasukkan kedalam larutan paraformaldehide 4% (Trioxymethylene).

Pemeriksaan secara makroskopis dilakukan untuk melihat adanya perubahan pada tikus akibat penuaan dan pemberian hWJ-MSCs. Pemeriksaan tersebut meliputi bobot badan, bobot testis, dan persentase bobot testis terhadap bobot badan. Prosedur ini dilakukan dengan cara menimbang tikus dengan menggunakan timbangan sesaat sebelum tikus dikorbankan nyawanya, sedangkan untuk testis dilakukan setelah pembedahan.

Histologi Testis. Pemeriksaan histologi testis dilakukan untuk melihat struktur internal testis jantan tua dan dibandingkan dengan setelah penyuntikan hWJ-MSCs. Pemeriksaan ini dilakukan dengan metode pewarnaan histologi, organ sampel yang diambil terlebih dahulu difiksasi menggunakan paraformaldehide 4% (Trioxymethylene), kemudian dilakukan *tissue processing* dengan metode *embedding* parafin dan diwarnai dengan menggunakan pewarnaan Hematoksin-Eosin (Hematoxylin cryst-Eosin Red, yellowish).

Penghitungan Luas Tubuli Seminiferi dan Luas Area Interstitial. Preparat testis yang telah diwarnai kemudian dilakukan fotomikrograf dengan menggunakan mikroskop Olympus CX31 dan camera CCD USB. Kemudian penghitungan jumlah sel dilakukan dengan menggunakan aplikasi *Image-J*. Analisis luas tubuli seminiferi dilakukan dengan memilih secara acak masing-masing lima tubuli untuk setiap tikus, kemudian dihitung rata-rata luas tubuli. Luas area interstitial dianalisis dengan cara memilih secara acak masing-masing lima area interstitial setiap tikus, kemudian dihitung rata-rata luas area interstitial. Penelitian ini menggunakan Rancangan Acak Kelompok (RAK) dan hasil pengamatan dianalisis dengan sidik ragam menggunakan program komputer SPSS 16.

HASIL DAN PEMBAHASAN

Berdasarkan hasil penimbangan bobot badan tikus, diperoleh hasil bahwa tikus kelompok muda memiliki bobot badan paling rendah (154,6 g) dan berbeda secara nyata ($P > 0.05$) dibandingkan kelompok tikus lainnya, yang merupakan tikus berumur tua secara fisiologis (Tabel 1). Hal tersebut mengindikasikan bahwa bobot badan tikus meningkat secara signifikan pada umur tua. Perbedaan

bobot badan tersebut karena adanya perbedaan umur tikus, tikus kelompok muda berumur 8-12 minggu, sedangkan dua kelompok tikus yang lain berumur 22-24 bulan, sehingga menjadikan rata-rata bobot tikus lebih tinggi pada kelompok tikus tua. Hasil ini sesuai dengan laporan Altun *et al.* (2007) yang menyatakan bahwa bobot badan tikus terus mengalami peningkatan dan melambat hingga mencapai puncak pada umur 18-24 bulan. Neves *et al.* (2017) juga melaporkan bahwa bobot badan tikus mengalami peningkatan dan berbeda secara signifikan pada tikus berumur tua (18-21 bulan). Temuan tersebut juga melaporkan bahwa pada hamster, ditemukan perubahan signifikan berupa peningkatan bobot badan pada hamster umur tua (24 bulan) dibandingkan hamster umur muda (enam bulan) (Morales *et al.*, 2004). Pemeriksaan terhadap bobot testis diperoleh hasil bahwa bobot testis mengalami peningkatan secara signifikan ($P > 0.05$) pada kelompok tikus umur tua. Hasil tersebut berbeda dengan laporan peneliti lain, yaitu Wang *et al.* (1999) dan Neves *et al.* (2017) yang menyatakan bahwa bobot testis mengalami penurunan pada tikus umur tua.

Dari pemeriksaan luas tubuli seminiferi, diperoleh hasil bahwa tikus kelompok muda memiliki tubulus seminiferus lebih luas dibandingkan tikus kelompok tua fisiologis (Gambar 1). Setelah penyuntikan hWJ-MSCs

tampak bahwa luas tubulus seminiferus menjadi lebih luas dibandingkan dua kelompok yang lain ($P > 0.05$) (Tabel 2). Hasil tersebut mengindikasikan bahwa umur dan penyuntikan hWJ-MSCs berpengaruh terhadap luas tubulus seminiferus. Hasil ini sesuai dengan laporan Takano dan Abe (1987) yang menyatakan bahwa tubulus seminiferus mengalami atrofi dan penyempitan diameter pada tikus berumur tua (17-24 bulan). Hal tersebut karena pada tikus berumur kurang dari 12 bulan, seluruh tubulusnya masih dipenuhi oleh sel-sel spermatogenik yang masih aktif, sedangkan pada umur tikus di atas 18 bulan maka tubuli mengalami degenerasi yang ditandai dengan menurunnya jumlah sel-sel spermatogenik dan ukuran tubuli yang semakin mengecil (Levy *et al.*, 1999; Wright *et al.*, 1993). Proses ini diawali dengan *hypospermatogenesis* yang kemudian berlanjut menjadi hilangnya seluruh sel-sel spermatogenik pada tikus umur tua (24 bulan) (Wright *et al.*, 1993). Kejadian *hypospermatogenesis* dimulai ketika tikus memasuki umur 12 bulan, dan terus berlanjut hingga mencapai puncak hilangnya sel-sel spermatogenik pada umur 24 bulan (Mahmood, 2008). Proses tersebut juga ditemukan pada testis hamster, pada hamster tersebut ditemukan perubahan berupa penurunan diameter lumen dan volume total tubuli seminiferi (Morales *et al.*, 2004).

Kelompok tikus tua fisiologis memiliki area

Tabel 1. Tabulasi bobot badan, bobot testis, diameter testis, dan persentase bobot testis terhadap bobot badan

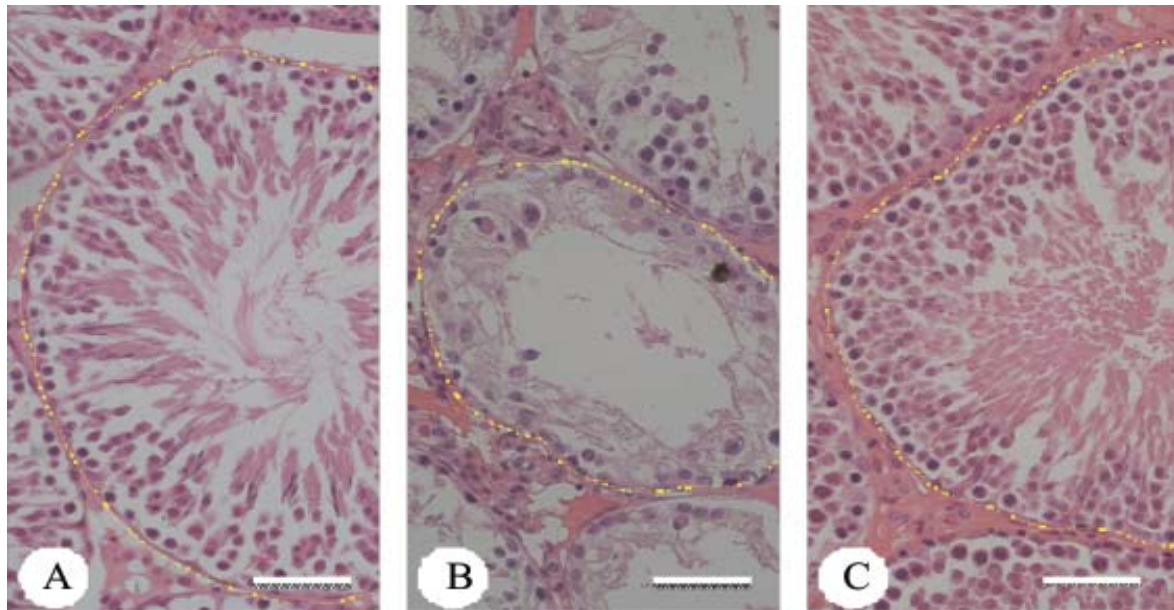
Kelompok tikus	Bobot badan (g)	Bobot testis (g)	Persentase (%)
Tikus muda	154,6 ± 6,5 ^b	3,5 ± 0,09 ^c	2,2 ± 0,08 ^a
Tikus tua fisiologis	451,3 ± 34,0 ^a	3,9 ± 0,17 ^b	0,8 ± 1,11 ^b
Tikus tua + hWJMSCs	448,0 ± 41,0 ^a	4,4 ± 0,6 ^a	1,0 ± 1,11 ^b

Keterangan: angka dengan huruf yang berbeda pada kolom yang sama menunjukkan perbedaan yang nyata ($P < 0.05$).

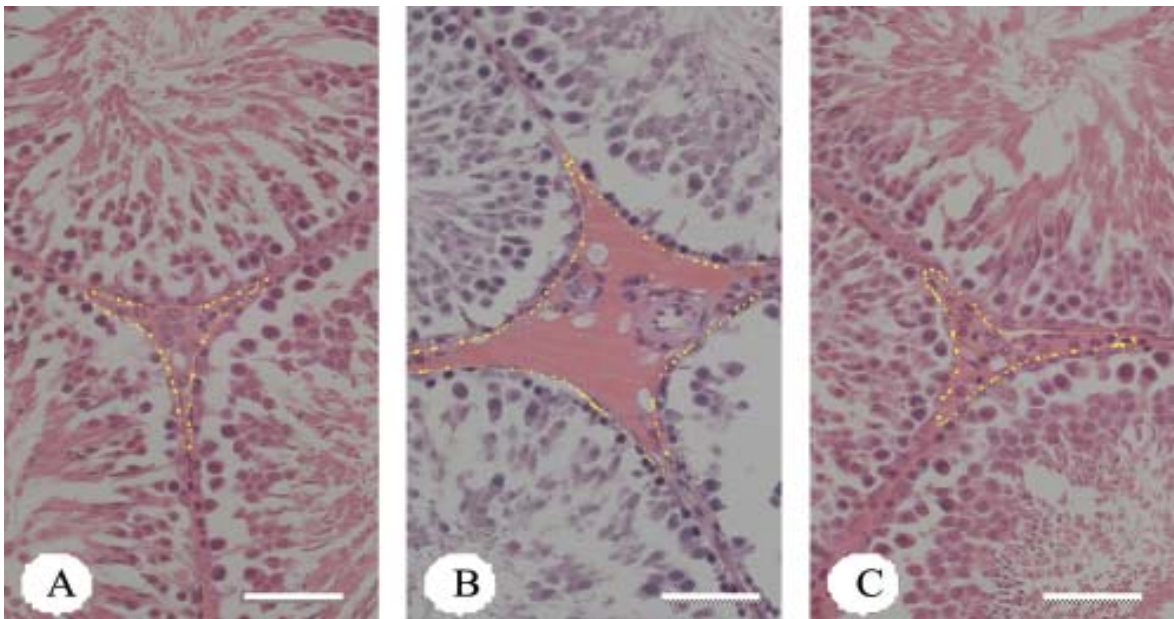
Tabel 2. Tabulasi luas tubuli seminiferi dan luas area interstitial

Kelompok tikus	Luas tubuli seminiferi (μm^2)	Luas area interstitial (μm^2)
Tikus muda	14583,6 ± 271,9 ^b	536,2 ± 13,4 ^c
Tikus tua fisiologis	9726,9 ± 237,4 ^c	1117,1 ± 49,4 ^a
Tikus tua + hWJMSCs	18674,7 ± 424,0 ^a	787,4 ± 28,8 ^b

Keterangan: angka dengan huruf yang berbeda pada kolom yang sama menunjukkan perbedaan yang nyata ($P < 0.05$).



Gambar 1. Fotomikrograf perbedaan luas tubuli seminiferi pada seluruh kelompok tikus. A: Tikus muda, B: Tikus tua fisiologis, C: Tikus tua + hWJMSCs (Bar: 25 µm).



Gambar 2. Fotomikrograf perbedaan luas area interstitial pada seluruh kelompok tikus. A: Tikus muda, B: Tikus tua fisiologis, C: Tikus tua + hWJMSCs (Bar: 25 µm).

interstitial yang lebih luas dibandingkan kelompok tikus muda (Tabel 2). Setelah penyuntikan hWJ-MSCs, luas area interstitial berkurang karena terjadi penambahan luas tubuli seminiferi. Hasil tersebut mengindikasikan bahwa umur dan penyuntikan hWJ-MSCs berpengaruh terhadap luas area interstitial.

Hasil ini sesuai dengan laporan Takano dan Abe (1987) yang menyatakan bahwa luas area interstitial semakin meluas pada tikus berumur tua (17-24bulan). Hal tersebut karena adanya perubahan pada luas tubuli yang menyempit, sehingga mengakibatkan area interstitial menjadi lebih meluas. Perluasan area interstitial

tidak diikuti dengan bertambahnya jumlah sel Leydig yang mengisi area tersebut, namun dipenuhi oleh jaringan ikat.

Setelah penyuntikan hWJ-MSCs pada tikus jantan, diperoleh hasil bahwa terjadi perbaikan pada luas tubuli seminiferi dan penurunan luas area interstitial (Gambar 2). *Mesenchymal stem cells* (MSCs) merupakan sel yang memiliki sifat multipoten, memiliki potensi berproliferasi yang tinggi, dan mampu berdiferensiasi menjadi berbagai tipe sel (Bobis *et al.*, 2006). Sumber utama MSCs berasal dari sumsum tulang, namun terdapat juga beberapa jaringan yang dilaporkan dapat digunakan sebagai sumber MSCs seperti jaringan lemak (Gronthos *et al.*, 2001), pembuluh darah tepi (Zvaifler *et al.*, 2000), cairan amnion (Tsai *et al.*, 2004), paru-paru (Anker *et al.*, 2003), tali pusat, wharton's jelly, hati fetus (Campagnoli *et al.*, 2001), dan bahkan pulpa gigi geraham (Puspitasari *et al.*, 2014). Sel-sel MSCs dapat berasal dari tali pusat tepatnya pada bagian *Wharton's Jelly*. *Wharton's Jelly* adalah jaringan ikat gelatin dari plasenta yang terdiri dari myofibroblas, fiber kolagen, dan proteoglikan (Kobayashi *et al.*, 1998). Kelebihan penggunaan MSCs asal *Wharton's Jelly* di antaranya yaitu lebih mudah diisolasi dan tidak menggunakan prosedur yang invasif, tidak terdapat masalah etik, biaya yang dibutuhkan lebih murah, serta dapat mengekspresikan MSCs marker yaitu CD44 dan CD105 (Rostamzadeh *et al.*, 2015). Zhang *et al.* (2014) melaporkan bahwa hWJ-MSCs mampu bertahan dan tidak mengalami reaksi penolakan setelah transplantasi tanpa membutuhkan terapi immunosupresi, hal tersebut mengindikasikan bahwa hWJ-MSCs dapat digunakan sebagai sumber transplantasi sel. Hal ini karena hWJ-MSCs memiliki imunogenitas dan imunitas yang rendah (Widowati *et al.*, 2015).

Perbaikan luas tubuli seminiferi dan luas area interstitial setelah transplantasi hWJ-MSCs terjadi karena adanya kemampuan hWJ-MSCs dalam memperbaiki sel-sel spermatogenik yang berada dalam tubuli seminiferi. Proses perbaikan tersebut berupa kemampuan differensiasi hWJ-MSCs untuk menjadi *spermatogonial stem cells* (SSC) dan kemudian menjalani proses spermatogenesis untuk menjadi spermatozoa. Hasil ini sesuai dengan laporan Ghasemzandeh-Hasankolaei *et al.*, (2016), yang menyatakan bahwa BM-MSCs secara *autologous* mampu bertahan di dalam testis, mampu bermigrasi ke dalam membran basal tubulus seminiferus, bahkan mampu

berdiferensiasi menjadi sel spermatogonia. Menurut sejumlah peneliti, MSCs tidak hanya mampu berdiferensiasi menjadi SSCs, namun lebih lanjut mampu menjalani proses spermatogenesis dan berdiferensiasi menjadi spermatozoa (Cakici *et al.*, 2013). Menurut Ghasemzandeh-Hasankolaei *et al.* (2016), MSCs dapat bermigrasi menuju *germinal epithelium* dan "homing" di membran basal tubuli seminiferi. Sel-sel MSCs yang berhasil bermigrasi ke *germinal epithelium* memiliki karakteristik menyerupai spermatogonia (Cakici *et al.*, 2013; Zhang *et al.*, 2014). Sel-sel SSCs derivat dari MSCs kemudian berproliferasi dan menjalani proses spermatogenesis untuk menjadi spermatis primer, spermatid, kemudian menjadi spermatozoa. Hasil ini menjadikan tubuli seminiferi berisi sel-sel spermatogenik aktif, sehingga menjadikan luas tubulus pada kelompok tikus yang ditransplantasikan hWJ-MSCs menjadi lebih luas dibandingkan kelompok tikus tua fisiologis. Hal tersebut juga akan menjadikan luas area interstitial menjadi lebih sempit pada kelompok tikus yang ditransplantasikan hWJ-MSCs akibat luas tubuli yang lebih luas dibandingkan dengan kelompok tikus tua fisiologis tanpa penyuntikan hWJ-MSCs. Mekanisme perbaikan sel-sel tersebut belum diketahui secara spesifik, proses tersebut dapat terjadi melalui diferensiasi langsung MSCs menjadi spermatogonia atau melalui berbagai sitokin yang disekresikan oleh MSCs yang kemudian memengaruhi SSCs melalui *niche* di dalam tubuli tersebut.

Zhang *et al.* (2014) melaporkan bahwa terdapat tiga mekanisme yang memungkinkan MSCs dapat memperbaiki sel atau jaringan, yaitu MSCs berdiferensiasi langsung menjadi sel spesifik tertentu yang didukung oleh *niche* spesifik, MSCs mensekresikan *trophic factor* yang akan menstimuli perbaikan atau regenerasi dari sel resipien, atau MSCs bergabung dengan sel resipien untuk memperbaiki fungsi sel yang rusak. Selain berdiferensiasi menjadi sel tertentu, MSCs juga diketahui mampu memengaruhi sel atau jaringan di sekitarnya. Hal ini karena MSCs dapat mensekresikan berbagai *growth factor* dan sitokin yang dapat memberikan efek terapeutik. Efek tersebut disebut dengan *trophic activity* (Mosenfi *et al.*, 2013). Menurut Pawitan (2014), MSCs mampu mensekresikan berbagai sitokin, seperti *growth factor*, sitokin *proinflammatory* maupun *antiinflammatory* dan sitokin yang lain. Sitokin tersebut memiliki

peran penting dalam upaya perbaikan dan regenerasi pada berbagai jaringan. Selain dari *niche*, faktor intrinsik dari MSCs itu sendiri juga merupakan faktor pendukung untuk terjadinya proses regenerasi atau diferensiasi menjadi spermatogonia baik secara langsung maupun tidak langsung.

SIMPULAN

Terdapat berbagai perubahan pada tikus jantan yang mengalami penuaan, perubahan tersebut meliputi meningkatnya bobot badan, menyempitnya luas tubuli seminiferi, dan meluasnya area interstitial. Penyuntikan hWJ-MSCs pada tikus jantan tua terbukti mampu memperbaiki luas tubuli dan area interstitial melalui perbaikan sel-sel spermatogenik dalam tubuli seminiferi.

SARAN

Penyuntikan hWJ-MSCs terbukti mampu memperbaiki fertilitas pada tikus jantan tua fisiologis, sehingga hWJ-MSCs memiliki potensi yang sangat besar untuk dapat digunakan sebagai terapi pada pria yang mengalami masalah fertilitas khususnya akibat penuaan.

UCAPAN TERIMA KASIH

Ucapan terima kasih disampaikan kepada Stem Cell and Cancer Institute yang telah menyediakan materi penelitian hWJ-MSCs dan Dr Boenjamin Setiawan Ph.D yang telah mendukung dana atas penelitian ini.

DAFTAR PUSTAKA

- Altun M, Bergman E, Edstrom E, Johnson H, Ulfhake B. 2007. Behavioral impairments of the aging rat. *Physiology and Behavior* 92: 911-923.
- Andreollo NA, Santos EF, Araujo MR, Lopes LR. 2012. Rats age versus humans age: what is the relationship. *Arquivos Brasileiros de Cirurgica Digestiva* 25: 49-51.
- Anker PS, Noort WA, Scherjon SA, Keur CKVD, Kruisselbrink B, Bezooijen RLV, Beekhuizen W, Willemze R, Kanhai HHH, Fibbe WE. 2003. Mesenchymal stem cells in human second-trimester bone marrow liver lung and spleen exhibit a similar immunophenotype but a heterogeneous multilineage differentiation potential. *Journal of Haematologica* 88: 845-852.
- Bobis S, Jarocha D, Majka M. 2006. Mesenchymal stem cells: characteristics and clinical applications. *Folia Histochemica et Cytobiologica* 44(4): 215-230.
- Cakici C, Buyrukcu B, Duruksu G, Haliloglu AH, Aksoy A, Isýk A, Uludag O, Ustun H, Subasý C, Karaoz E. 2013. Recovery of fertility in azoospermia rats after injection of adipose-tissue-derived mesenchymal stem cells: the sperm generation. *Biomed Research International* 10: 1-18.
- Campagnoli C, Roberts IAG, Kumar S, Bannett PR, Bellantuono I, Fisk NM. 2001. Identification of mesenchymal stem/progenitor cells in human first-trimester fetal blood, liver, and bone marrow. *Blood* 98(8): 2396-2402.
- Ghasemzadeh-Hasankolaei M, Batavani R, Eslaminejad MB, Sayahpour F. 2016. Transplantation of Autologous Bone Marrow Mesenchymal Stem Cells into the Testes of Infertile Male Rats and New Germ Cell Formation. *International Journal of Stem Cells* 9(2): 250-263.
- Gronthos S, Franklin DM, Leddy HA, Robey PG, Storms RW, Gimble JM. 2001. Surface protein characterization of human adipose tissue-derived stromal cells. *Journal of Cellular Physiology* 189(1): 54-63.
- Hassan AI, Alam SS. 2014. Evaluation of mesenchymal stem cells in treatment on infertility in rats. *Stem cells and therapy* 5(131): 1-15.
- Hatzistergos KE, Quevedo H, Oskouei BN, Hu Q, Feigenbaum S, Margitich IS, Valdes D, Revilla C, Heldman AW, McNiece I, Hare JM. 2010. Bone marrow mesenchymal stem cells stimulate cardiac stem cells proliferation and differentiation. *Circulation Research* 107: 913-922.
- Hermann M, Untergasser G, Rumpold H, Berger P. 2000. Ageing of the male reproductive system. *Experimental Gerontology* 35: 1267-1279.

- Kobayashi K, Kubota T, Aso T. 1998. Study on myofibroblast differentiation in the stromal cells of Whartons Jelly: expression and localization of alpha-smooth muscle actin. *Early Human Development* 51(3): 222-233.
- Kurtz A. 2008. Mesenchymal stem cell delivery routes and fate. *International Journal of Stem Cells* 1: 1-7.
- Levy S, Serre V, Hermo L, Robaire B. 1999. The effect of aging on the seminiferous epithelium and the blood-testis barrier of the brown Norway rat. *Journal of Andrology* 20(3): 356-365.
- Liu S, Zhou J, Zhang X, Liu Y, Chen J, Hu B, Song J, Zhang Y. 2016. Strategies to optimize adult stem cells therapy for tissue regeneration. *International Journal of Molecular Sciences* 17: 1-16.
- Mahmood IM. 2008. Histological changes in testicular tissue with age. *Tikrit Journal of Pure Science* 3(3): 1-4.
- Manna GL, Bianchi F, Cappucialli M, Cenacchi G, Tarantino L, Pasquinelli G, Valente S, Bella ED, Cantoni S, Claudia C, Neri F, Tsivian M, Nardo B, Venntura C, Stefoni S. 2011. Mesenchymal stem cells in renal function recovery after acyete kidney injury: use of differentiating agent in a rat model. *Cells Transplantation* 20: 1193-1208.
- Monsefi M, Fereydouni B, Rohani L, Talaei T. 2013. Mesenchymal stem cells repair germinal cells of seminiferous tubules of sterile rats. *Iran Journal of Reproductive Medicine* 11(7): 537-544.
- Morales E, Horn R, Pastor LM, Santamaria L, Pallarés J, Zuasti A, Ferrer C, Canteras M. 2004. Involution of seminiferous tubules in aged hamsters: an ultrastructural, immunohistochemical and quantitative morphological study. *Histology and Histopathology Cellular and Molecular Biology* 19: 445-455.
- Neves BVD, Lorenzini F, Veronez D, Miranda EPD, Neves GD, Fraga RD. 2017. Numeric and volumetric changes in Leydig cells during aging of rats1. *Acta Cirurgica Brasileira* 2(10): 807-815.
- Pawitan JA. 2014. Prospect of Stem Cell Conditioned Medium in Regenerative Medicine. *BioMed Research International* 10: 1-14.
- Puspitasari TW, Saskianti T, Tedjosasongko U. 2014. Karakterisasi stem cell pulpa gigi sulung dengan modifikasi enzim tripsin. *Dental Journal* 47(2): 115-119
- Rostamzadeh A, Anjamshoa M, Kurd S, Chai JK, Jahangiri F, Nilforoushzadeh MA, Zare S. 2015. The role of Wharton's Jelly mesenchymal stem cells in skin reconstruction. *Journal Skin Stem Cells* 2(2): 1-6.
- Takano H, Abe K. 1987. Age-related histologic changes in the adult mouse testis. *Archives of Histology and Cytology* 50: 533-544.
- Tsai MS, Lee JL, Chang YJ, Hwang SM. 2004. Isolation of human multipotent mesenchymal stem cells from second-trimester amniotic fluid using a novel two-stage culture protocol. *Human Reproduction* 19(6): 1450-1456.
- Vasto S, Scapagnini G, Bulati M, Candore G, Castiglia L, Colonna-Romano G, Lio D, Nuzzo D, Pellicano M, Rizzo C, Ferrara N, Caruso C. 2010. Biomarkes of aging. *Frontiers in Bioscience* 2: 392-402.
- Volarevic V, Bojic S, Nurkovic J, Volarevic A, Ljujic B, Arsenijevec N, Lako M, Stojkovic. 2014. Stem cells as new agent for the treatment of infertility: current and future perspective and challenges. *BioMed Research International* 10: 1-8.
- Wang C, Hikim APS, Lue YH, Leung A, Baravarian S, Swerdloff RS. 1999. Reproductive aging in brown norway rat is characterized by accelerated germ cells apoptosis and is not altered by luteinizing hormone replacement. *Journal of Andrology* 20 (4): 509-518.
- Wang LQ, Lin ZZ, Zang HX, Shao B, Xiao L, Jiang HG, Zhunge QC, Xie LK, Wang B, Su DM, Jin KL. 2013. Timing and dose regimens of marrow mesenchymal stem cells transplantation affect the outcomes and neuroinflammatory response after ischemic stroke. *CNS Neuroscience and Therapeutics* 20: 317-326.
- Widowati W, Wijaya L, Murti H, Widyastuti H, Agustina D, Laksmiwati DR, Fauziah N, Sumitro SB, Widodo MA, Bachtiar I. 2015. Conditioned medium from normoxia (WJMScs-norCM) and hypoxia-treated WJMScs (WJMScs-hypoCM) in inhibiting

- cancer cell proliferation. *Biomarkers and Genomic Medicine* 7: 8-17.
- Wright WW, Fiore C, Zirkin BR. 1993. The effect of aging on the seminiferous epithelium of the brown Norway rat. *Journal of Andrology* 14(2): 110-117.
- Zhang D, Liu X, Peng J, He D, Lin T, Zhu J, Li X, Zhang Y, Wei G. 2014. Potential spermatogenesis recovery with bone marrow mesenchymal stem cells in an azoospermic rat model. *International Journal of Molecular Sciences* 15: 13151-13165.
- Zirkin BR, Tenover JL. 2012. Ageing and declining testosterone: past, present, and hope for the future. *Journal of Andrology* 33(6): 1111-1118.
- Zvaifler NJ, Marinova-Mutafchieva L, Adams G, Edwards CJ, Moss J, Burger JA, Maini RN. 2000. Mesenchymal precursor cells in the blood of normal individuals. *Arthritis Research* 2(6): 477-488.