

Karakteristik dan Patogenesis *Streptococcus Agalactiae* Tipe β -hemolitik dan Non-hemolitik pada Ikan Nila

CHARACTERIZATION AND PATHOGENICITY OF β AND NON HAEMOLYTIC
STREPTOCOCCUS AGALACTIAE IN CULTURED NILA TILAPIA

Esti Handayani Hardi⁽¹⁾, Sukenda⁽²⁾, Enang Harris⁽³⁾, Angela Mariana Lusiastuti⁽⁴⁾

(1) Laboratorium Mikrobiologi Perairan, Universitas Mulawarman Kalimantan Timur

(2) Laboratorium Kesehatan Ikan Institut Pertanian Bogor, Jawa Barat

(3) Laboratorium Sistem dan Teknologi Akuakultur Institut Pertanian Bogor, Jawa Barat

(4) Laboratorium Kesehatan Ikan Balai Riset Perikanan Budidaya Air Tawar Bogor, Jawa Barat

Email : estie_hardie@yahoo.com

ABSTRAK

Bakteri *Streptococcus agalactiae* berhasil diisolasi dari ikan nila (*Oreochromis niloticus*) yang dibudidayakan di Waduk Cirata Jawa Barat dan beberapa perairan di Indonesia. Penelitian ini bertujuan untuk mengetahui karakteristik dan patogenitas bakteri *S. agalactiae* yang menginfeksi ikan nila. Hasil pengujian karakteristik, diketahui bahwa bakteri *S. agalactiae* termasuk gram positif, motilitas dan oksidatif fermentatif positif, katalase negatif, tumbuh baik pada media NaCl 6,5%, memiliki dua tipe hemolitik yaitu β -hemolitik dan non-hemolitik. Kemampuan menghidrolisis gula kedua tipe bakteri bervariasi, bakteri tipe β -hemolitik memiliki kemampuan menghidrolisis gula lebih banyak termasuk arabinose, sorbitol, lactose, trehalose dibandingkan dengan tipe non-hemolitik. Setelah diuji pada 30 ekor ikan nila ukuran 15 g melalui penyuntikan intraperitoneal sebanyak 0,1 ml/ekor ternyata bakteri tipe non-hemolitik lebih virulen dilihat dari kematian, munculnya gejala klinis, perubahan tingkah laku, perubahan patologi anatomi baik secara makroskopis maupun mikroskopis. Bakteri tipe non-hemolitik menyebabkan kematian setelah 6-24 jam sedangkan tipe β -hemolitik baru menyebabkan kematian setelah 48 jam pascainjeksi. Perubahan pada gejala klinis ikan nila yang diinjeksi bakteri tipe non-hemolitik lebih cepat muncul (perubahan pola renang, respon terhadap pakan dan perubahan pada mata dan *clear operculum*) umumnya muncul setelah 6 jam pascainjeksi dan 12 jam pada ikan nila yang diinjeksikan dengan bakteri tipe β -hemolitik. Selain perubahan secara makroskopis, perubahan pada mikroskopis juga diamati. Perubahan yang terjadi pada pola renang dan perubahan pada mata, perubahan warna ditandai dengan adanya perubahan histologi organ mata, ginjal, dan otak.

Kata kunci : karakteristik, patogenitas, *Streptococcus agalactiae*, *Oreochromis niloticus*

ABSTRACT

Streptococcus agalactiae was isolated from cultured Nile tilapia (*Oreochromis niloticus*) in Cirata gulf and Klaten. The isolates were Gram positive cocci, oxidative fermentative positive, motility, and catalase negative, grown on media containing NaCl 6.5%, β -haemolytic and non-haemolytic. Two types of *S. agalactiae* (β -haemolytic and non-haemolytic) are different from their variety of sugars fermentation. Strains β -haemolytic can ferment more sugars, including arabinose, sorbitol, lactose, and trehalose. Experimental infectivity trials on Nile tilapia (size 15 g), non-haemolytic type showed more virulent. This type caused faster mortality, more severe behavior changes, and pathology changes than β -haemolytic type. Non-hemolytic *S. agalactiae* caused 48% mortality 6-24 hours after injection, whereas β -haemolytic type caused 17% mortality which it occurred in 48 hours after injection (mortality of fish control 2,22%). Behavior disease signs caused by non-haemolytic *S. agalactiae* started to happen 6 hours after injection whereas 12 hours in β -haemolytic type infection. Histopathological changes were observed on fish eye, spleen, and brain. Hyperaemia, hypertrophy, degeneration, and necrosis were also found on infected fish. This research was concluded that non-haemolytic of *S. agalactiae* was more virulent than β -haemolytic.

Key words : Characterization, pathogenicity, *Streptococcus agalactiae*, *Oreochromis niloticus*

PENDAHULUAN

Penyakit yang mewabah pada budidaya ikan nila di Jawa Barat dan beberapa pulau di Indonesia pada tahun-tahun belakangan ini adalah penyakit *Streptococcosis* (Taukhid, 2009). Penyakit tersebut disebabkan oleh bakteri *Streptococcus agalactiae*, yang menyerang otak, mata, dan ginjal ikan. Infeksi *S. agalactiae* menyebabkan meningitis neonatal pada manusia dan mastitis pada sapi (Elliott *et al.*, 1990; Bohnsack *et al.*, 2004; Lindahl *et al.*, 2005). Bakteri tersebut juga ditemukan pada hewan mamalia laut dan bersifat patogen bagi hewan mamalia teresterial dan ikan. Bakteri *S. agalactiae* yang berasal dari lumba-lumba (*Tursiops truncatus*) diinjeksikan ke ikan nila (*Oreochromis niloticus*) dapat menyebabkan 90% ikan mati. Wabah *S. agalactiae* bersifat akut, menyebabkan ikan budidaya mati 100% pada 14 hari pascainfeksi. (Evans *et al.*, 2006)

Beberapa strain dari *S. agalactiae* menunjukkan kemampuan β -hemolitik pada media agar darah, meskipun pada beberapa strain tidak memiliki kemampuan hemolitik, yaitu bakteri strain Ib yang berasal dari manusia, sapi dan ikan. Pada uji kimiawi dan analisis protein dalam sel diketahui bahwa ada perbedaan antara *S. agalactiae* yang berasal dari ikan dengan *S. agalactiae* dari manusia dan sapi (Wilkinson *et al.*, 1973). Sedangkan Elliot *et al.* (1990) tidak menemukan adanya perbedaan dalam protein sel pada strain *S. agalactiae* yang berasal dari ikan, tikus, dan manusia. Sheehan *et al.*, (2009) mengelompokkan *S. agalactiae* dalam dua tipe yaitu tipe 1 (β -hemolitik) dan tipe 2 (non-hemolitik). Bakteri *S. agalactiae* tipe 1 tumbuh baik (cepat) pada suhu 37°C dan mampu menghidrolisis gula lebih banyak sedangkan bakteri tipe 2 memiliki sifat yang bertolak belakang dengan tipe 1. Bakteri tipe 2 lebih ganas dibandingkan dengan tipe 1 dilihat dari kemampuan menyebabkan kematian pada ikan. Selain itu penyebaran bakteri tipe 2 lebih luas dan hampir ditemukan di beberapa wilayah di Asia seperti China, Indonesia, Vietnam, dan Philippina juga di wilayah Amerika Latin seperti Ekuador, Honduras, Mexico dan Brazil.

Evans *et al.*, (2006) menunjukkan hasil pengamatan bahwa *S. agalactiae* menyebabkan 90% kematian dalam 6 hari setelah injeksi. Gejala tingkah laku ikan nila sebelum mati terlihat seperti berenang lemah dan berada di dasar akuarium, respon terhadap pakan lemah, berenang *whirling* (menggelepar), tubuh

membentuk huruf "C", perubahan pada warna tubuh, dan bukaan operculum menjadi lebih cepat. Taukhid (2009) berhasil mengisolasi *S. agalactiae* dari ikan nila yang berasal dari beberapa daerah seperti Cirata, Klaten, Kalimantan, Sulawesi, dan Aceh. Gejala klinis yang tampak pada ikan-ikan yang terinfeksi *S. agalactiae* ini adalah *clear operculum*, berenang *whirling*, warna tubuh menjadi gelap dan pada kasus kronis ikan yang ditemukan mengalami eksophtalmia.

Penelitian ini bertujuan melakukan pengamatan mengenai karakteristik *S. agalactiae* berdasarkan sifat morfologi, fisik dan biokimia yang diduga berpengaruh terhadap sifat patogenisitasnya terhadap inang (ikan nila).

METODE PENELITIAN

Ikan Uji

Ikan uji yang digunakan adalah ikan nila BEST berukuran 15 g sebanyak 30 ekor setiap akuarium. Ikan berasal dari satu sumber dan diadaptasi dalam akuarium uji selama 14 hari sebelum diguna-kan. Ikan uji yang digunakan adalah ikan yang selama masa karantina (14 hari) tidak ditemukan adanya gejala penyakit streptococcosis dan secara laboratorium dengan mengisolasikan organ ikan pada media *brain heart infusion agar* (BHIA, DIFCO) tidak ditemukan *S. agalactiae*.

Penyiapan bakteri *S. agalactiae*

Sebanyak 5 buah isolat *S. agalactiae* (sampel berasal dari Balai Riset Perikanan Budidaya Air Tawar Sempur, Bogor, Jawa Barat) digunakan untuk pengujian karakteristik yaitu isolat N₃M, N₄M, N₁₄G, N₁₇O dari organ otak, mata, dan ginjal ikan nila yang berasal dari Waduk Cirata dan isolat NK₁ berasal dari organ otak ikan nila dari Daerah Klaten. Sampel isolat bakteri diambil dari ikan yang menunjukkan gejala klinis seperti mata menonjol atau mengkerut, berenang *whirling*, *clear operculum* dan warna tubuh menjadi gelap.

Bakteri ditumbuhkan pada media BHI (BD Bacto™) cair pada suhu 28-30 °C di dalam *rotary shaking*. Keseluruhan bakteri kultur disimpan dalam pendingin pada suhu -80°C dalam media BHI cair dengan 20% gliserol steril sebagai stok bakteri. (SNI 2009)

Sebelum bakteri stok digunakan untuk uji patogenisitas, dilakukan *postulat Koch* sebanyak 2 kali untuk meningkatkan virulensi dari

masing-masing isolat. Stok bakteri ditumbuhkan di media BHI 10 ml selama 24-48 jam. Setelah itu, masing-masing bakteri diinjeksikan ke 10 ekor ikan (setiap perlakuan) sebanyak 0,1 ml. Ikan dipelihara selama 5 hari, dan diamati gejala klinis dan kematian yang muncul. Ikan yang menunjukkan gejala klinis *S. agalactiae* diambil dan diisolasi dari organ otak, mata, dan ginjal dalam BHIA untuk mengetahui penyebab kematian atau perubahan gejala klinis. Bakteri hasil *postulat Koch* inilah yang digunakan untuk pengujian selanjutnya.

Parameter yang Diukur

Tingkah laku berenang yang diamati berupa perubahan gerakan pada kolom air selama 5 menit. **Tingkah laku makan** yaitu mengamati respon ikan terhadap pakan yang diberikan. **Perubahan anatomi organ luar dan organ dalam** : mengamati kondisi mata, warna tubuh, pendarahan atau kelainan yang lainnya, sedangkan perubahan anatomi dalam berupa perubahan warna, bentuk, dan konsistensi organ otak dan ginjal ikan. **Pengamatan gambaran sistem imun**, pengukuran kadar hemoglobin menurut metode Sahli dengan Sahlinometer (Wedemeyer dan Yasutake, 1977), kadar hematokrit menurut metode Anderson (1995), diferensial leukosit dan pengamatan total leukosit serta total eritrosit dilakukan mengikuti prosedur Blaxhall dan Daisley (1973). **Pengamatan histopa-tologi ikan**, dilakukan untuk mengetahui kerusakan jaringan ikan yang terinfeksi *S. agalactiae* yaitu jaringan pada organ mata, otak dan ginjal ikan. **Pengamatan kematian**, diamati dengan menghitung jumlah ikan yang mati pada tiap jam pengamatan.

Pengamatan karakteristik bakteri

Aktivitas hemolitik

Untuk pengujian aktivitas hemolitik dilakukan dengan menumbuhkan isolat *S. agalactiae* dalam media *blood agar base* dicampur dengan masing-masing 5% v/v darah kambing, selanjutnya diinkubasi selama 18-24 jam pada suhu 37°C. Adanya aktivitas hemolitik ditandai dengan adanya zona hemolitik pada media agar darah (Skalka *et al.*, 1979).

Uji morfologi sel, uji fisika, dan uji biokimia bakteri

Metode identifikasi *S. agalactiae* merujuk pada metode identifikasi *S. agalactiae* pada ikan

secara konvensional (SNI 2009) yang mencakup perwarnaan Gram, uji motilitas dengan media semi solid, uji oksidatif-fermentatif, uji katalase, uji *bile salt* 40%, uji pertumbuhan dalam NaCl 6,5%, uji *aesculin hydrolysis* dan uji produksi asam dari D-mannitol.

Uji Gula-gula dengan api 20 Strep

Pengujian kemampuan hidrolisis *S. agalactiae* pada berbagai macam gula dilakukan dengan api 20 Strep mengikuti metoda Sheehan *et al.*, (2009).

Uji Sensitifitas terhadap Antibiotik

Pengukuran sensitivitas terhadap antibiotik methicillin, chloramphenicol, erythromycin, cephalothin, tetracycline, ampicilin, clindamycin, gentamicin dilakukan berdasarkan metoda Kirby-Bauer Disk-Diffusion (NCCLS, 1998).

Uji Patogenitas *S. agalactiae*

Untuk setiap perlakuan dilakukan injeksi satu dosis LD₅₀ (Taukhid, 2009) 0,1 ml secara IP (intraperitoneal) bakteri *S. agalactiae* untuk mengetahui patogenitas bakteri terhadap ikan nila. Ikan nila diinjeksi dengan kelima isolat bakteri yaitu N₃M (10⁴ CFU), N₄M (10² CFU), N₁₄G (10³ CFU), N₁₇O (10⁴ CFU) dan NK₁ (10⁵ CFU). Ikan dipelihara selama 14 hari dan dilakukan pengamatan kematian ikan, nafsu makan, gejala klinis (gerakan renang, bukaan operkulum, patologi anatomi, histopatologi), juga dilakukan pengamatan gambaran darah ikan. Pengamatan dilakukan pada jam ke 1, 3, 6, 12, 24, 48 dan dilanjutkan setiap 24 jam sampai hari ke 14 setelah injeksi.

HASIL DAN PEMBAHASAN

Pengujian karakteristik *S. agalactiae* dilakukan untuk membandingkan sifat dan aktivitas kelima bakteri.

Dari hasil pengamatan, *S. agalactiae* pada ikan, terbagi atas dua tipe seperti yang ditemukan oleh Sheehan *et al.*, (2009), yaitu tipe β-hemolitik dan non-hemolitik. Perbedaan keduanya terlihat pada Gambar 1. yaitu bakteri β-hemolitik mampu melisis eritrosit dengan sempurna yang ditunjukkan dengan adanya zona bening pada media agar darah. Sedangkan bakteri non-hemolitik tidak mampu melisis eritrosit sehingga tidak terbentuk zona pada media agar darah.

Bakteri tipe β -hemolitik (Isolat $N_{14}G$) dan tipe non-hemolitik (Isolat N_3M , N_4M , $N_{17}O$, NK_1) memiliki karakteristik morfologi yang hampir sama yaitu pada pengujian motilitas, oksidatif-fermentatif, katalase, tumbuh dalam NaCl 6,5%, esculin hydrolysis dan D-mannitol (Tabel 1). Perbedaan terletak pada pertumbuhan dalam *bile salt* 40%. Bakteri tipe β -hemolitik dapat tumbuh baik pada media *bile salt* 40% namun bakteri tipe non-hemolitik umumnya tidak tumbuh. Uji karakteristik dasar *S. agalactiae* adalah bahwa harus memenuhi 5 kriteria dasar yaitu: termasuk gram positif, eskulin dan hidrolisis D-mannitol negatif, katalase negatif dan hipurat positif.

Berdasarkan uji sensitifitas terhadap berbagai antibiotik (Tabel 2) diketahui bahwa sebagian besar *S. agalactiae* telah resisten (r) terhadap methicillin/Met5 (100%), tetracycline/TE30 (100%) dan clindamycin/DA2 (80%) ada beberapa isolat yang juga telah resisten terhadap cloramphenicol/C30 (20%), cephalothin/KF30 (40%), dan ampicillin/AMP10 (20%). Hanya satu isolat yang bersifat intermediet (i) terhadap erythromycin/E15 (20%) yaitu isolat $N_{14}G$ (tipe β -hemolitik). Sifat intermediet terhadap beberapa antibiotik ini mengindikasikan bisa berubah menjadi resisten. Namun masih ada beberapa isolat yang *susceptible* (s) atau rentan terhadap antibiotik seperti cloramphenicol/C30 (60%), erythromycin/E15 (80%), cephalothin/KF30 (60%), ampicillin/AMP10 (20%) dan clindamycin/DA2 (20%).

Melihat sifat resistensi terhadap berbagai antibiotik ini menunjukkan bahwa pengobatan penyakit *streptococcosis* dengan berbagai macam antibiotik tidak efektif lagi selain itu juga penggunaan antibiotik sudah dilarang

untuk penanggulangan penyakit pada ikan budidaya, sehingga perlu dilakukan alternatif penanganan untuk budidaya ikan nila di wilayah Jawa Barat dan Jawa Tengah (sumber isolat). Sedangkan sifat rentan terhadap antibiotik ini dapat dijadikan acuan untuk penanganan dengan menggunakan antimikrobal herbal yang sifat dan kandungannya mendekati antibiotik cloramphenicol/C30, erythromycin/E15, cepha-lothin/KF30, ampicillin/AMP10 (20%) dan clindamycin/DA2.

Pengujian karakteristik juga dilakukan untuk mengetahui kemampuan kedua tipe bakteri dalam menghidrolisis berbagai macam gula (Tabel 3). Berdasarkan hasil pengamatan, bakteri tipe β -hemolitik (isolat $N_{14}G$) memiliki kemampuan menghidrolisis gula lebih banyak termasuk *arabinose*, *sorbitol*, *lactose*, *trehalose* dan *starch*, sedangkan bakteri tipe non hemolitik (isolat N_3M , N_4M , $N_{17}O$ dan NK_1) umumnya hanya sedikit menghidrolisis gula yaitu asam hipurat dan arginin serta memproduksi acetoin (VIP) serta hanya isolat N_3M dan isolat NK_1 yang mampu menghidrolisis *starch*. Sama halnya dengan pengamatan yang dilakukan oleh Sheehan *et al.* (2009) bahwa *S. agalactiae* tipe β -hemolitik mampu menghidrolisis gula lebih banyak.

Perubahan Pola Renang

Perubahan pola renang yang muncul pada inang yang terinfeksi *S. agalactiae* yaitu ikan cenderung agresif dengan sirip punggung yang mengembang dan juga ditemui ikan yang lemah dan diam di dasar akuarium. Perubahan yang nyata terjadi mulai jam ke 6 pascainjeksi yaitu pola renang ikan yang tidak beraturan dan cenderung soliter sedangkan kontrol menunjuk-

Tabel 1 Karakteristik morfologi, fisika, dan biokimia *S. agalactiae*

Pengujian	Isolat N_3M	Isolat N_4M	Isolat $N_{14}G$	Isolat $N_{17}O$	Isolat NK_1
Pewarnaan gram	Gram +	Gram +	Gram +	Gram +	Gram +
Motilitas	-	-	-	-	-
Oksidatif-fermentatif	Fermentatif	Fermentatif	Fermentatif	Fermentatif	Fermentatif
	+	+	+	+	+
Katalase	-	-	-	-	-
Bile salt 40%	-	-	+	-	+
Pertumbuhan NaCl 6.5%	+	+	+	+	+
Aesculin hydrolysis	-	-	-	-	-
Haemolisis	Non-Hemolitik	Non-Hemolitik	β	Non-Hemolitik	Non-Hemolitik
D-mannitol	-	-	-	-	-

kan pola renang yang berkelompok dan teratur. Ikan uji menunjukkan berenang *gasping* yaitu mengambil udara tepat di bawah permukaan air pada jam ke 12 pasca injeksi. Infeksi bakteri tipe β dan non-hemolitik tidak menunjukkan perbedaan yang berarti pada perubahan pola renang (Tabel 4). Namun, bakteri tipe non-hemolitik lebih cepat menyebabkan perubahan pada pola berenang ikan (pada jam ke 12 pascainjeksi ikan cenderung lemah dan diam di dasar akuarium) sedangkan gejala yang sama baru muncul jam ke 48 pasca injeksi dengan

bakteri tipe β -hemolitik. Gejala khas yang muncul pada infeksi *S. agalactiae* adalah berenang *whirling* yang umumnya muncul pada jam ke 120 (kedua tipe bakteri). Tubuh ikan membentuk huruf "C" juga ditemui pada ikan yang diinjeksi dengan bakteri tipe non-hemolitik mulai hari ke 12 hingga hari ke 14 pascainjeksi. Gejala tersebut sesuai dengan gejala yang dilaporkan oleh Evans *et al.*, (2006) pada ikan nila yang terinfeksi *S. agalactiae* sebelum mati yaitu berenang lemah dan berada di dasar akuarium, respon terhadap pakan lemah,

Tabel 2. Sensitifitas *S. agalactiae* terhadap berbagai antibiotik

Antibiotik	Isolat N ₃ M		Isolat N ₄ M		Isolat N ₁₄ G		Isolat N ₁₇ O		Isolat NK ₁	
	K	D	K	D	K	D	K	D	K	D
Methicillin/Met5	r	25	r	20	r	25	r	25	r	20
Cloramphenicol/C30	s	25	s	25	s	30	r	20	r	0
Erythromycin/E15	s	35	s	35	i	15	s	20	s	30
Cephalothin/KF30	s	40	s	40	s	40	r	30	r	30
Tetracycline/TE30	r	30	r	20	r	25	r	30	r	25
Ampicillin/AMP10	r	0	r	0	s	25	r	15	r	0
Clindamycin/DA2	r	20	s	35	r	25	r	25	r	15
Gentamicin/CN10	r	0	r	0	r	0	r	0	r	0

Keterangan : K: karakter zona hambat, D: diameter zona hambat, r = resisten, i = intermidet, s = susceptible

Tabel 3 Karakteristik *S. agalactiae* ikan pada uji gula-gula dengan API Strep 20

Pengujian	Isolat N ₃ M	Isolat N ₄ M	Isolat N ₁₄ G	Isolat N ₁₇ O	Isolat NK ₁
Produksi acetoin	+	+	+	+	+
Hidrolisis hipuric acid	+	+	+	+	+
Escullin	-	-	-	-	-
Pyrrolidonyl arylamidase	-	-	-	-	-
α -Galactosidase	-	-	-	-	-
β -Glucuronidase	-	-	-	-	-
β -Galactosidase	-	-	-	-	-
Alkaline Phosphatase	-	-	-	-	-
Leucine aminopeptidase	-	-	-	-	-
Arginin Dihidrolase	+	+	+	+	+
Ribose	-	-	+	-	+
Arabinose	-	-	+	-	-
Mannitol	-	-	-	-	-
Sorbitol	-	-	+	-	-
Lactose	-	-	+	-	-
Trehalose	-	-	+	+	+
Inulin	-	-	-	-	-
Raffinose	-	-	-	-	-
Amidon/starch	+	-	+	-	+
Glycogen	-	-	-	-	-

berenang *whirling* (menggelepar) dan tubuh membentuk huruf "C".

Perubahan Tingkah Laku Makan

Perubahan pada aktivitas makan ikan nila pascadiinjeksi dengan *S. agalactiae* mulai tampak pada 24 jam awal. Ikan mulai lambat merespon pakan yang diberikan dan jumlah pakan yang dimakan juga berkurang. Umumnya respon terhadap ikan pascainjeksi *S. agalactiae* lemah bahkan ikan uji yang diinfeksi dengan bakteri tipe non-hemolitik tidak mau makan sejak jam ke 72 pasca injeksi. Respon terhadap pakan ikan uji yang diinjeksi bakteri tipe β -hemolitik terlihat pada jam ke-144 (lebih lama dari bakteri tipe non-hemolitik). Hal ini disebabkan karena terganggunya sistem pencernaan ikan akibat adanya infeksi *S. agalactiae* yang menyerang bagian hipotalamus (otak) sebagai pusat yang mengatur rasa lapar dan juga pencernaan ikan.

Perubahan Patologi Anatomi Ikan Nila

Pascadiinjeksi dengan *S. agalactiae*, ikan nila menunjukkan perubahan pada mata, operkulum, otak, dan ginjal berupa perubahan warna dan konsistensi. Perubahan mata (Gambar 2) tampak mata mengkerut, pengecilan pupil mata terjadi pada jam ke 24 pascainjeksi bakteri tipe non-hemolitik dan muncul pada hari ke 11 pascainjeksi bakteri tipe β -hemolitik. Gejala yang berbeda pascainjeksi tipe β dan non-hemolitik adalah waktu terjadinya gejala. Umumnya bakteri tipe β -hemolitik lebih lama waktunya dibandingkan dengan tipe non-hemolitik (Tabel 5).

Awal perubahan pada mata yaitu mata mengkerut kemudian pupil mata mengecil, mata seperti berkabut (*opacity*), *purulen* hingga sebelah mata dapat hilang. Pembengkakan mata atau eksoptalmia yang disertai dengan pendarahan terjadi pada hari ke 4 (tipe non-hemolitik) dan pada hari ke 5 (tipe β -hemolitik).

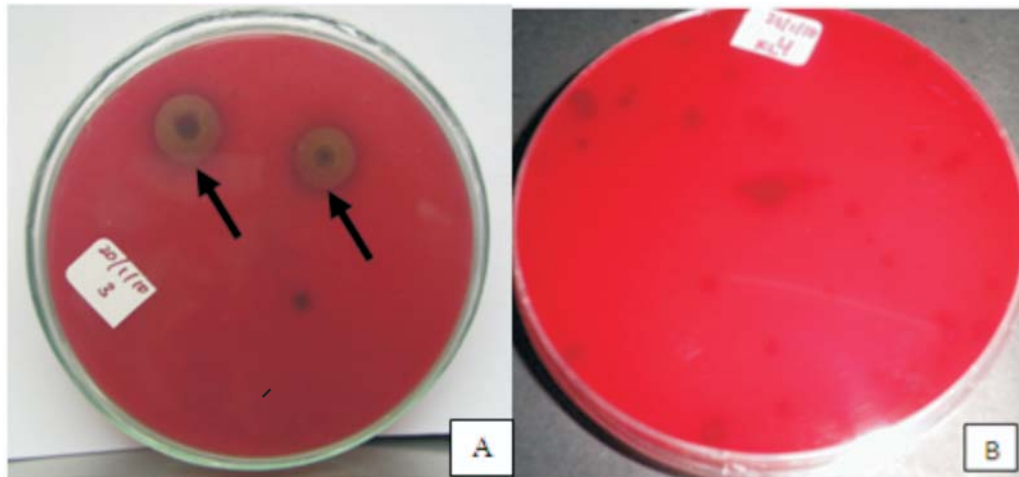
Tabel 4 Perubahan pola renang ikan nila pascadiinjeksi dengan *S. agalactiae*

Jam ke-	Isolat bakteri <i>Streptococcus agalactiae</i>				
	1	2	3	4	5
0	5	5	5	1	5
1	5, 6	1	1	1	1
3	3	3	3	3	3
6	7	8, 4	7,8	8, 4	8, 4
12	2	2	13	11	2
24	9	9, 13	9, 2, 13	3	2
48	2	2	2	3	2
72	13	13	13	1	1
96	12	1	13	11	1
120	12	12	12	3	12
144	12	12	1	11	12
168	12	12	1, 9	11, 3	12, 9
192	12	1	9, 1	9, 11	12
216	12, 7	11, 3	12	11, 1	1
240	12, 11, 1	11	12, 1	11, 1	12
264	12	12	9, 1	5, 10, 6	12, 11
288	1	1	1	11, 5, 6	12, 5
312	1	1	1	1	1
336	11, 12, 1	1	1	5, 11	1


Keterangan :

- 1 : Berenang teratur di dasar dan kolom air
 3 : Berenang di permukaan air
 5 : Agresif
 7 : berenang tidak beraturan, diberbagai arah
 8 : soliter
 10 : Respon cepat
 12 : Whirling


- 2 : Berenang di dasar
 4 : berkumpul di sudut akuarium
 6 : Sirip punggung mengembang
 9 : Berenang lemah
 11 : Gasping
 13 : Melayang di kolom air




Gambar 1. Zona hemolitik *S. agalactiae* pada media agar darah: A. β -hemolitik dan B. non-hemolitik



Gambar 2 Perubahan yang terjadi pada organ mata ikan nila; A. normal; B. mata mengkerut, C. pupil mata mengecil; D. *Opacity* (kekeruhan mata); E. mata lisis dan F. Purulens (mata putih). G. Lateral eksotalmia, H. Bilateral eksotalmia



Gambar 3 Perubahan pada permukaan tubuh A. warna tubuh pucat; B. bibir pucat dan memutih; C. ulcer pada bagian kepala; D. abses pada bagian tubuh; E. tubuh membentuk huruf "C"



Gambar 4 Perubahan pada operkulum A. normal; B & C *clear operculum*, D. *clear operculum* disertai pendarahan

Lateral eksoptalmia lebih sering terjadi dibandingkan dengan bilateral eksoptalmia (Gambar 2G-H).

Gejala *streptococcosis* spesifik pada ikan nila adalah *clear operculum* dengan berbagai tanda (Gambar 4). Gejala *praeclear operculum* ditandai dengan munculnya warna semu kuning dengan titik-titik putih di bawah mulut. Gejala *clear operculum* muncul rata-rata pada jam ke 12 dan *clear operculum* yang disertai pendarahan pada jam ke 24 (bakteri tipe non-hemolitik) dan jam ke 72 pasca injeksi (tipe β -hemolitik) tanpa disertai pendarahan.

Gejala spesifik yang hanya muncul pada ikan nila yang diinjeksi dengan bakteri tipe non-hemolitik yaitu adanya pemudaran warna tubuh (Gambar 3A) pada jam ke-12, adanya ulcer di bagian kepala ikan nila (Gambar 3C) pada hari

ke 8 dan muncul abses (Gambar 3D) di bagian bekas injeksi hingga perut pada hari ke 14. Ketiga gejala tersebut tidak tampak pada ikan uji yang diinjeksi dengan bakteri tipe β -hemolitik.

Perbedaan gejala yang muncul dapat dikaitkan dengan organ target *S. agalactiae* (mata, otak dan ginjal). Keberadaan bakteri pada organ mata dapat menyebabkan perubahan pada mata (*purulens, opacity, eksoptalmia* dan pengerutan mata). Keberadaan bakteri pada organ otak dapat menyebabkan ikan berenang abnormal (*gaspings, berenang miring bahkan whirling*) sedangkan keberadaan bakteri pada ginjal ikan dapat menyebabkan perubahan warna tubuh menjadi lebih hitam.

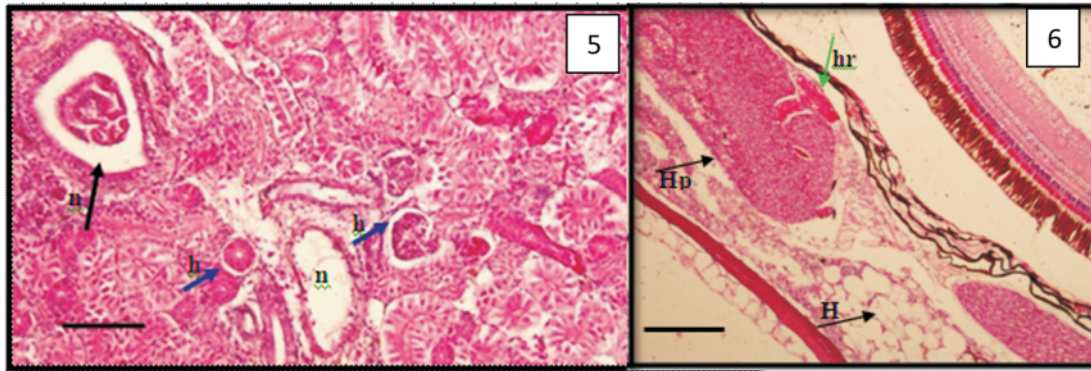
Dari hasil pengamatan keseluruhan gejala tingkah laku dan perubahan pada anatomi organ luar secara makroskopis yang muncul

Tabel 5 Patologi anatomi makroskopis organ luar ikan nila pascainjeksi *S. agalactiae*

Jam ke-	Bakteri <i>S. agalactiae</i>				
	Isolat 1	Isolat 2	Isolat 3	Isolat 4	Isolat 5
0	1	1	1	1	1
1	1	1	1	1	1
3	1	1	1	1	1
6	1	Gf, F, L	1	G, F	1
12	1	G, J, F, L	1	1	1
24	G, D	C, TTP, F, H	F, H	A, G, C, H	A, C, TTP, F
48	1	A, F, L	TTP, F, PCT, L	TTP	F,
72	1	D, E	E, G	1	G
96	1	F	F	1	M, B, F
120	F	F	B, G, F	B, F	K, F, K, L
144	B	B	B	B, F	B, G, L
168	B	B, F, K, L	B, G, F, L	1	B
192	B, M, K	B, F, M	B, F	A, F	M, N
216	M, A	F, H, L, O	F, H, K	A, B	M
240	M, B, A	M, B, K	M	A, F	M
264	M, B	B	M, A	B, M	M, N
288	F	F, B	M, B	B	F, B, P
312	1	1	1	F, K, L	A, F, K, L
336	M, L, P	L	L	1	L, O

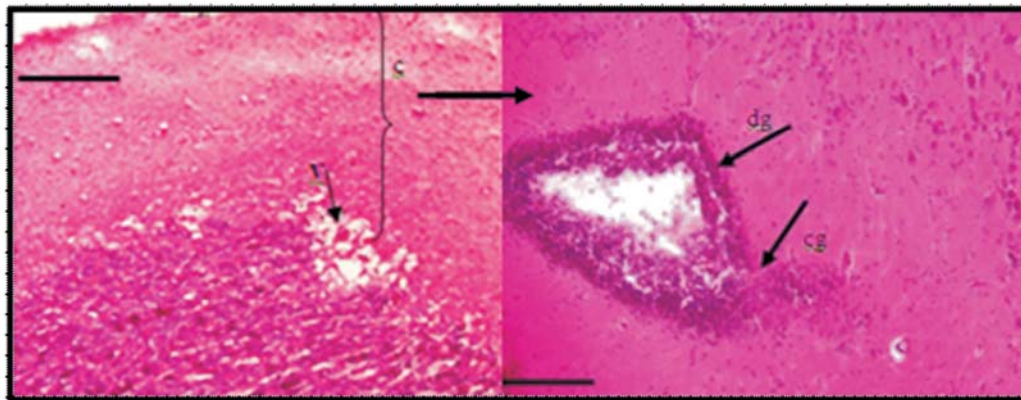
Keterangan :

- A : mata mengerut
- C : pendarahan di mata
- E : pendarahan di tubuh
- G : clear operculum
- I : pra clear operculum ditandai: di bawah mulut berwarna semu kuning dengan titik-titik putih, mulut putih
- J : permukaan tubuh pucat
- L : organ dalam berair
- N : ulcer pada kepala
- P : "C" shape
- B : mata menonjol & berkabut
- D : pendarahan di operculum
- F : garis vertical tubuh menghitam
- H : sirip punggung mengembang
- K : organ dalam pucat
- M : berenang whirling, otak hancur
- O : abses pada perut
- 1 : Normal



Gambar 5. Perubahan pada ginjal ikan. n: degenerasi dan nekrosis, h: hipertrofi pada epitelium tubulus ginjal, 1 bar = 100 µm

Gambar 6. Bagian *Choroid body* mata ikan H hipertrofi; hr. hemorrhage; Hp hiperplasia 1 bar=200 µm



Gambar 7 Perubahan pada otak ikan. dg: degenerasi dan nekrosis, cg: congesti dan hemorrhage v: vacuolar. Gambar sebelah kiri 1 bar = 50µm dan gambar sebelah kanan 1 bar = 20µm

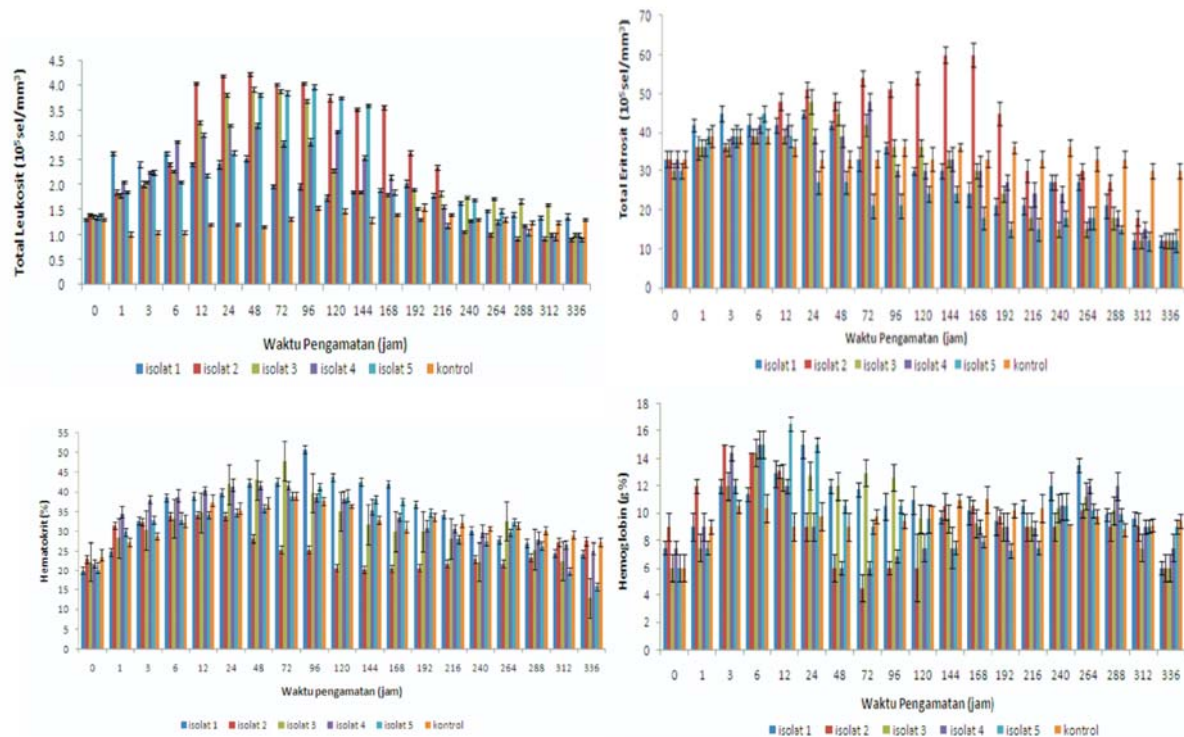
pasca injeksi menunjukkan bahwa bakteri *S. agalactiae* bakteri tipe non-hemolitik lebih ganas (perubahan lebih cepat terjadi dan gejala yang muncul lebih banyak) dibandingkan dengan tipe β-hemolitik.

Ginjal ikan nila yang diinjeksi dengan *S. agalactiae* menunjukkan adanya kerusakan struktural, yaitu adanya hipertrofi, *hemorrhage* dan nekrosa. Hipertrofi dan *hemorrhage* disebabkan karena *S. agalactiae* masuk ke dalam ginjal melalui aliran darah dan menginfeksi tubulus ginjal. Infeksi *S. agalactiae* juga mempengaruhi metabolisme dan proses-proses enzimatis dalam sel, yang dapat menyebabkan terjadinya degenerasi dan nekrosa pada tubulus ginjal. Kondisi ini merusak struktur dan fungsi ginjal, yang mengakibatkan terganggunya proses-proses fisiologik di dalam tubuh ikan bahkan dapat menyebabkan kematian.

Nekrosis juga terjadi pada kapsul bowman (Gambar 5.n) yang diduga sebagai akibat infeksi

bakteri yang mengeluarkan toksin dan dapat merusak sel-sel ginjal. dengan rusaknya ginjal, akan memudahkan bakteri masuk ke dalam jaringan ginjal dan menimbulkan kerusakan yang lebih besar. Selain itu, bakteri juga akan masuk dalam aliran darah dan menyebar ke organ lain. Sama halnya dengan ikan kerapu tikus (*Cromileptes altivelis*) yang terinfeksi bakteri *Vibrio alginolyticus* pada organ ginjalnya ditemukan adanya nekrosa dan hemoragi, yang di duga akibat toksin yang dikeluarkan bakteri (Murdjani, 2002).

Ikan yang menunjukkan berenang *whirling* secara histopatologi pada organ otak terlihat adanya ulcer pada bagian cranial yang ditunjukkan dengan adanya degenerasi dan nekrosa (Gambar 7.dg), ini biasanya yang menyebabkan meningitis dan encephalitis pada infeksi *Edwardsiella ictaluri* pada *channel catfish* dan infeksi *Streptococcus iniae* pada ikan *yellowtails* (Ferguson, 1989). Jaringan otak



Gambar 8 Grafik gambaran darah ikan nila pasca diinjeksi dengan *S. agalactiae*

tampak adanya kongesti (pembendungan) pada pembuluh darah yaitu meningkatnya jumlah darah dalam pembuluh, yang ditunjukkan dengan kapiler darah tampak melebar yang penuh berisi eritrosit pada pembuluh kranial (Gambar 7.cg).

Vakuolisasi terjadi akibat kerusakan sel (nekrosis), selanjutnya sel mengalami kehancuran sehingga tertinggal sebagai ruangan yang kosong pada jaringan otak, di duga sebagai akibat infeksi secara sistemik, yaitu melalui aliran darah kemudian mencapai ke otak dan menimbulkan kerusakan pada jaringan penyusun organ tersebut (Gambar 7.v). Apabila kerusakan terjadi pada syaraf motorik dapat mengakibatkan terganggunya syaraf yang mengontrol pergerakan dan keseimbangan ikan dalam berenang, sehingga terjadi perubahan perilaku gerakan renang ikan menjadi berputar-putar (*whirling*). Vakuolisasi juga ditemukan pada otak ikan kerapu tikus (*Cromileptes altivelis*) yang mengalami *whirling* akibat infeksi bakteri *Vibrio alginolyticus* (Murdjani, 2002).

Hipertropi pada mata tampak adanya pembesaran sel (Gambar 6), yang disebabkan oleh adanya infeksi bakteri patogen. Hipertropi dan hiperemi ini tampak pada ikan yang mengalami eksotalmia baik lateral maupun

bilateral. Bakteri berkembang dalam organ mata, didalam perkembangannya sejalan dengan munculnya sifat virulensinya dengan menghasilkan eksotoksin (salah satunya hemolisin) yang merusak bagian choroid mata sehingga menyebabkan mata mengalami perubahan-perubahan tersebut. Adanya hipertropi dan hiperplasi pada bagian *choroid* menyebabkan ikan mengalami eksotalmia dan *hemorrhage* bisa tampak secara makroskopis pada mata ikan

Gambaran darah ikan yang menggambarkan sistem imunitas ikan juga diamati yaitu berupa total leukosit (TL), deferensial leukosit (DL), total eritrosit (Te), hematokrit (He) dan hemoglobin (Hb).

Rataan total leukosit ikan nila selama percobaan cenderung naik mulai 1 jam pertama hingga hari ke 10 pasca injeksi dengan *S. agalactiae*. Kenaikan ini berkaitan dengan pertahanan seluler yang meningkat karena adanya infeksi pasca injeksi (Gambar 16). Dari uji statistik, terdapat perbedaan antar perlakuan (injeksi dengan kelima isolat) dengan kontrol ($p < 0.05$); sedangkan antar perlakuan isolat bakteri (isolat 1–isolat 5) tidak berbeda nyata ($p > 0.05$). Artinya, keberadaan infeksi *S. agalactiae* kelima isolat menyebabkan perubahan pada total leukosit ikan nila sejak

jam ke 24 dan 168 pasca injeksi dan setelah 14 hari cenderung kembali normal.

Peningkatan dan aktivitas leukosit dapat disebabkan oleh infeksi yang memicu aktivitas pembelahan sel (Evenberg *et al.*, 1986) dan Anderson menyebutkan bahwa perubahan populasi leukosit dapat diamati setelah 7 hari pasca pemaparan. Adanya infeksi *S. agalactiae* menyebabkan ikan mengirimkan sel leukosit lebih banyak ke areal infeksi sebagai upaya pertahanan. Sel-sel leukosit tersebut bekerja sebagai sel yang memfagosit bakteri yang ada agar tidak dapat berkembang dan menyebarkan virulensi dalam tubuh inang sehingga sering ditemukan jumlah total leukosit mengalami peningkatan pasca infeksi oleh bakteri.

Jenis leukosit ikan nila terdiri dari limfosit, monosit, neutrofil dan masuk didalamnya trombosit, sebagaimana diungkapkan Clem *et al.*, (1985), bahwa leukosit terdiri dari 4 jenis. Eliminasi dan penghancuran patogen dilakukan oleh sel fagosit yaitu monosit (dalam darah), makrofag (dalam jaringan) dan sel-sel polinuclear (limfosit dan neutrofil). Peningkatan ketiga jenis leukosit diimbangi dengan penurunan proporsi trombosit darah. Proporsi jenis leukosit antara ikan yang diinjeksi dengan bakteri tipe β dan non-hemolitik tidak berbeda nyata.

Rataan kadar hematokrit ikan nila normal berkisar 27,3–37,8% dan kadar hematokrit ikan uji yang diinjeksi *S. agalactiae* sepanjang penelitian berfluktuasi, nilainya berkisar 15,9–43,15 % (bakteri tipe non-hemolitik) dan 12,9–43,14% (bakteri tipe β -hemolitik) (Gambar 8). Dari hasil uji statistik, hanya isolat N₄M yang berbeda nyata nilai total leukosit dengan kontrol (ikan yang tidak diinjeksi dengan bakteri *S. agalactiae*) ($p < 0,05$). Artinya, keberadaan infeksi *S. agalactiae* umumnya tidak menyebabkan perubahan pada total leukosit ikan nila secara nyata. Kadar hematokrit ini dapat digunakan untuk mengetahui dampak injeksi *S. agalactiae*, sehingga dapat digunakan sebagai petunjuk kondisi kesehatan ikan setelah peninjeksian. Kadar hematokrit darah dapat dijadikan sebagai indikasi stres, baik karena faktor lingkungan, penanganan (injeksi) maupun karena infeksi patogen. Dalam penelitian faktor penyebab stress seperti lingkungan dan penanganan di minimalisir sehingga peningkatan hematokrit dapat dipastikan karena adanya infeksi patogen.

Kadar hemoglobin ikan berkaitan dengan anemia dan jumlah sel darah, peningkatan Hb yang diikuti adanya penurunan yang sangat

cepat terjadi karena adanya infeksi. Peningkatan Hb rata-rata ikan yang diinjeksi bakteri tipe non-hemolitik terjadi sejak 1 jam awal pasca injeksi hingga jam ke 6 hingga jam ke 12 kemudian penurunan secara cepat terjadi hingga jam ke 96 hingga jam ke 120. Sedangkan Hb ikan yang diinjeksi dengan bakteri tipe β -hemolitik terjadi kenaikan (puncak) pada jam ke 6 dan penurunan tidak terjadi secara ekstrim artinya penurunan dan kenaikan terjadi secara berfluktuasi (Gambar 8).

Kadar rata-rata Hb ikan nila normal berkisar 6–11,01 (g%), sedangkan ikan yang diinjeksi dengan bakteri *S. agalactiae* berkisar 6–14,4 (g%). Dari uji statistik, kelima isolat berbeda nyata nilai total leukosit dengan kontrol (ikan yang tidak diinjeksi dengan bakteri *S. agalactiae*) ($p < 0,05$). Artinya, keberadaan infeksi *S. agalactiae* menyebabkan perubahan pada total leukosit ikan nila.

Kadar Hb berkaitan dengan keseimbangan osmolaritas plasma darah. Adanya *S. agalactiae* yang diduga mengandung toksin hemolisin mempengaruhi kesetabilan Hb. Hemolisin ini menyebabkan osmolaritas plasma darah lebih rendah sehingga menyebabkan eritrosit lisis, hal inilah yang diduga sebagai faktor virulensi pada *S. agalactiae*.

Total eritrosit ikan nila ukuran 15 g normal berkisar antara 30-39 (10^5 sel/mm³) sedangkan ikan nila yang diinjeksi dengan *S. agalactiae* rata-rata jumlah eritrosit lebih berfluktuatif yaitu berkisar 12-60 (10^5 sel/mm³) (Gambar 8). Peningkatan eritrosit terjadi pada jam ke 3 pasca injeksi dan kenaikan berlangsung hingga jam ke 24-48. Dari hasil uji statistik, keseluruhan isolat berbeda nyata nilai total eritrositnya dengan kontrol (ikan yang tidak diinjeksi dengan *S. agalactiae*) ($p < 0,05$). Artinya, keberadaan infeksi *S. agalactiae* umumnya menyebabkan perubahan pada total eritrosit ikan nila secara nyata.

Peningkatan total eritrosit ini menandakan adanya upaya homeostatis pada tubuh ikan (infeksi patogen) tubuh memproduksi sel darah lebih banyak untuk menggantikan eritrosit yang mengalami lisis akibat adanya infeksi. Penurunan eritrosit mengindikasikan adanya anemia pada ikan yang ditandai adanya pendarahan pada organ ginjal ikan. Keberadaan *S. agalactiae* yang memproduksi toksin hemolitik yang dapat melisis eritrosit (lihat aktivitas hemolitik) sehingga rataan eritrosit ikan uji umumnya menurun atau lebih rendah dari normal hingga hari ke-14 pasca injeksi (Gambar 8).

Kematian Ikan

Kematian ikan pasca injeksi dengan bakteri terlihat bahwa *S. agalactiae* tipe non hemolitik lebih cepat menyebabkan kematian (Gambar 8) yaitu mulai pada jam ke 8 pascainjeksi sedangkan isolat β -hemolitik baru pada jam ke 48. Jumlah ikan yang mati pada akhir pengamatan akibat injeksi *S. agalactiae* non-hemolitik (48%) lebih banyak dibandingkan dengan bakteri tipe β -hemolitik (17%). Bakteri *S. agalactiae* tipe non-hemolitik lebih ganas karena lebih cepat menyebabkan kematian pada ikan nila.

SIMPULAN

Keseluruhan hasil pengamatan pada beberapa parameter di atas menunjukkan bahwa *S. agalactiae* dapat menyebabkan sakit pada ikan yang dapat dilihat secara makroskopis maupun mikroskopis. Perubahan pada mata (mata mengkerut, pupil mata mengecil, mata seperti berkabut (*opacity*), *purulens* hingga sebelah mata dapat hilang). Pembengkakan mata atau eksophtalmia yang disertai dengan pendarahan juga dapat ditemui pada mata ikan yang terinfeksi *S. agalactiae*. perubahan warna yang menghitam, *clear operculum*, ulcer, abses pada perut dan perubahan pola renang (*whirling* dan *gaspings*) dapat menjadi indikasi adanya infeksi. Infeksi *S. agalactiae* juga menyebabkan perubahan pada beberapa parameter darah (total leukosit, total eritrosit, hemoglobin, hematokrit). Dari seluruh hasil diketahui bahwa *S. agalactiae* tipe non hemolitik dapat dikatakan lebih virulen dibandingkan dengan yang bertipe β -hemolitik dilihat dari jumlah kematian yang lebih cepat dan banyak, perubahan yang terjadi pada pola renang, pola makan dan perubahan secara makroskopis pada mata juga terjadi lebih cepat pada ikan yang terinfeksi *S. agalactiae* tipe non hemolitik.

UCAPAN TERIMA KASIH

Ucapan terima kasih disampaikan kepada Balai Riset Perikanan Budidaya Air Tawar Sempur, Bogor Jawa Barat dan Laboratorium Kesehatan Ikan Departemen Budidaya Perairan, Fakultas Perikanan dan Ilmu Kelautan Institut Pertanian Bogor yang telah membantu dan memfasilitasi penelitian ini.

DAFTAR PUSTAKA

- Anderson DP. 1995. Fish immunology. Hongkong: TFH Publication Ltd.
- Blaxhall PC, KW Daisley. 1973. Routine haematological methods for use with fish blood. *Journal Fish Biology* 5: 577-581
- Bohnsack, CJ., Wilharm A, Demirtas T, Rühmann O, Wirth CJ, Hurschler C. Hannover. 2004. Serotype III *Streptococcus agalactiae* from bovine milk and human neonatal infections. *Emerging Infectious Diseases* 10: 1412-1419.
- Clem LW, Faulman E, Miller NW, Ellsaesser C, Lobb CJ, Cuchens MA. 1985. Monocytes as accessory cells in fish immune responses. *Developmental and comparative immunology* 9: 803 – 809
- Elliott JA, Racklam RR, Richter CB. 1990. Whole-cell protein patterns of nonhemolytic group B, type Ib, streptococci isolated from humans, mice, cattle frog, and fish. *Journal of Clinical microbiology* 28: 628-630.
- Evans JJ, Klesius PH, Gilbert PM, Shoemaker CA, Al Sarawi MA, Landsberg J, Duremdez R, Al Marzouk A, Al Zenki S. 2002. Characterization of beta-haemolytic group B *Streptococcus agalactiae* in cultured seabream, *Sparus auratus* L., and wild mullet, *Liza klunzingeri* (day), in Kuwait. *J Fish Dis* 25: 505-513.
- Evans JJ, Pasnik DJ, Klesius PH, Al-Ablani S. 2006. First report of *Streptococcus agalactiae* and *Lactococcus garvieae* from a wild bottlenose dolphin (*Tursiops truncatus*). *Journal of Wildlife Diseases*. 42(3) : 561-569.
- Evenberg D, de Graaff D, Fleuren W, van Muiswinkel W B. 1986. Blood changes in carp (*Cyprinus carpio*) induced by ulcerative *Aeromonas salmonicida* infections. *Vet. Immunol. Immunopathol.*, 12: 321-330.
- Ferguson H W. 1989. Systemic pathology of fish. Iowa State University Press: Ames.
- Lindahl, G, Stalhammar-Carlemalm M, Areschoug T. 2005. Surface proteins of *Streptococcus agalactiae* and related proteins in other bacterial pathogens. *Clinical Microbiology* 18:102-127
- Murdjani M. 2002. Identifikasi dan patologi bakteri *Vibrio alginolyticus* pada ikan kerapu tikus (*Cromileptes altivelis*) [Desertasi]. Malang: Program Pasca Sarjana, Universitas Brawijaya.

- National Committee of Clinical Laboratory Standards (NCCLS). 1998. Performance standards for antimicrobial disc susceptibility tests. Pproved Standard ASM-2, Vol. 14, No. 16. Villanova, PA.
- Sheehan Brian, Lauke labrie, yang-Sheng lee, Wee Keng lim, Felicia Wong, Jasmine Chan, Cedric Komar, Neil Wendover, Luc Grisez. 2009. Streptococcal diseases in farmed tilapia. Aquaculture Asia pacific. Volume 5 No.6
- Standar Nasional Indonesia. 2009. Metode identifikasi bakteri pada ikan secara konvensional Bagian 3: *Streptococcus iniae* dan *Streptococcus agalactiae*. Badan Standardisasi Nasional/BSN. SNI 7545.3: 2009
- Skalka B, Smola J, Pillich J. 1979. A simple method of detecting staphylococcal hemolysin. Zb Bakteriolog Hyg I Abt Org A 245: 283-286
- Taukhid. 2009. Efektivitas pemberian vaksin Streptococcus spp. Pada benih ikan nila (*Oreochromis niloticus*) melalui teknik perendaman untuk pencegahan penyakit Streptococcosis. Laporan Penelitian Hibah Penelitian Bagi Peneliti dan Perekayasa Departemen Kelautan dan Perikanan. Balai Riset Perikanan Budidaya Air Tawar Pusat Riset Perikanan Budidaya Departemen Kelautan dan Perikanan.
- Wedemeyer GA, WT Yasutake. 1977. Clinical methods for the assessment of the effect on environmental stress on fish health. Technical Papers of the U.S. Fish and Wildlife Service. US depart. Of the Interior. *Fish and Wildlife Service* 89: 1-17
- Anderson DP, AK Siwicki. 1995. Basic hematology and serology for fish health programs. Paper presented in second symposium on diseases in Asian Aquaculture "Aquatic Animal Health and the Environment". Phuket, Thailand. 25 - 29th October 1993. 17 hal
- Wilkinson, HW, Thacker LG, Facklam RR. 1973. Nonhemolytic Group B Streptococci of Human, Bovine, and Ichthyic Origin. *American Society for Microbiology* 7(3): 496-498