

## Histologi Tubulus Seminiferus dan Kadar Testosteron Tikus yang Diberi Pakan Imbuhan Tepung Daun Kaliandra dan Kulit Nanas

*(HISTOLOGY OF SEMINIFEROUS TUBULES AND TESTOSTERONE LEVEL OF RAT GIVEN CALLIANDRA LEAF MEAL AND PINEAPPLE PEELS IN THE DIETS)*

Iriani Setyawati<sup>1\*</sup>,  
I Gusti Ngurah Agung Dewantara Putra<sup>2</sup>,  
Ni Gusti Ketut Roni<sup>3</sup>

<sup>1</sup>Jurusan Biologi, <sup>2</sup>Jurusan Farmasi,  
Fakultas Matematika dan Ilmu Pengetahuan Alam,  
Universitas Udayana, Jl. Raya Kampus Unud, Bukit Jimbaran,  
Kuta Selatan, Badung, Bali, Indonesia, 80361

<sup>3</sup>Program Studi Peternakan, Fakultas Peternakan, Unud,  
Telp. 0361 701954 ext.235

\* Email: [iriani\\_setyawati@unud.ac.id](mailto:iriani_setyawati@unud.ac.id)

### ABSTRAK

Daun kaliandra (*Calliandra calothyrsus*) mengandung protein 17-28% sehingga potensial sebagai sumber protein pakan ternak, namun tanaman ini mengandung *condensed tannin* cukup tinggi (>10%) yang bersifat antinutrisi. Penambahan enzim protease (bromelin) pada pakan yang mengandung tanin diharapkan dapat mengatasi dampak negatif tanin. Bromelin dapat diperoleh dari tanaman nanas (*Ananas comosus*) termasuk dari kulit buahnya. Penelitian ini bertujuan untuk mengetahui pengaruh tanin daun kaliandra dalam pakan yang dikombinasikan dengan protease bromelin dari limbah kulit nanas terhadap histologi testis dan kadar hormon testosteron tikus jika diberikan pada masa pertumbuhan. Penelitian ini merupakan percobaan pakan pada tikus jantan pascasapih selama masa pertumbuhan dengan Rancangan Acak Lengkap pola faktorial berjenjang 4x4 dengan level substitusi tepung daun kaliandra 0; 10; 17,5 dan 25% dalam ransum (*main factor*) dan dosis aditif kulit nanas 0; 4,35; 8,70 dan 13,05 g/ekor/hari (*sub factor*). Tikus dibagi menjadi 16 unit percobaan dan diberi perlakuan ransum selama dua bulan (masa pertumbuhan). Hasil penelitian menunjukkan bahwa tebal dinding tubulus seminiferus testis tikus tidak berbeda nyata, namun tampak adanya perbedaan pada gambaran histologi yang meliputi struktur membran basal, susunan antar sel-sel spermatogenik pada dinding tubulus, serta gambaran sel-sel spermatozoa di dalam lumen tubulus. Peningkatan dosis kulit nanas dalam ransum yang mengandung kaliandra menurunkan tebal dinding tubulus seminiferus. Aditif kulit nanas ke dalam ransum yang mengandung kaliandra menunjukkan interaksi yang memengaruhi kadar hormon reproduksi dengan menurunkan kadar hormon testosteron tikus jantan walaupun masih dalam kisaran normal.

Kata-kata kunci: kaliandra; kulit nanas; tubulus seminiferus; testosteron; tikus

### ABSTRACT

*Calliandra calothyrsus* leaf contains 17-28% protein which is highly potential for use as source of protein supplement for animal feed. However, the plants also contain high level (>10%) of condensed tannins as antinutritional effects which may reduce consumption efficiency of diet. The addition of protease (bromelain) into feed containing tannin is expected to decrease the negative effects of tannins. Bromelain can be obtained from the pineapple plant (*Ananas comosus*) including on the peels. This study was conducted to determine the effect of calliandra tannin combined with bromelain protease of pineapple peels in the feed on testicular histology and testosterone level of rats fed during the growth period. The feeding experiment on post-weaning male rats was conducted using a completely randomized factorial design (4 main factors x 4 subfactors). The main factors were calliandra leaf meal substitution of 0; 10; 17.5 and 25% in the diets and subfactors were addition of pineapple peels, 0; 4.35; 8.70 and 13.05 g/rat/day. Rats were divided into 16 groups and were fed the diets for two months (during the growth period). The

results showed the substitution of feed with calliandra leaf had no significant effect on the thickness of the seminiferous tubules, but it appeared to have significant effect on the histology of seminiferous tubules. Increased pineapple peels level in the diets containing calliandra decreased wall thickness of the seminiferous tubules of the rat testes, indicating that bromelain fastened the maturation of spermatozoa. The addition of pineapple peels into the diet containing calliandra had a significant interaction effect on testosterone levels of male rats, but the testosterone levels among all treated rats were still within the normal range.

Key words: calliandra; pineapple peel; the seminiferous tubules; testosterone; rat

## PENDAHULUAN

Daun kaliandra digunakan secara luas untuk pakan ternak karena memiliki kandungan protein yang cukup tinggi yakni 20-25%. Namun, kadar tanin terutama tanin terkondensasi pada daun kaliandra juga lebih tinggi dibandingkan jenis hijauan legum yang lain. Tanin adalah salah satu senyawa metabolit sekunder berupa senyawa polifenol dalam tanaman yang mampu mengikat molekul protein, juga dapat membentuk kompleks dengan karbohidrat, polisakarida, selulosa, mineral, membran sel bakteri, serta enzim yang terlibat dalam pencernaan protein dan karbohidrat (Cannas, 2008).

Tanin dalam pakan dapat mengurangi daya cerna protein pakan pada ternak non ruminansia (Jansman, 1993). Tanin dapat menurunkan performans reproduksi tikus dengan mengurangi asupan dan pencernaan nutrisi serta energi. Tanin juga meningkatkan laju metabolisme istirahat yang berkaitan dengan pengeluaran detoksifikasi. Induk betina yang mengkonsumsi asam tanat mengalami penurunan bobot badan selama laktasi, akibat berkurangnya efisiensi pencernaan dan asupan bahan kering tercerna, serta nitrogen tercerna (Meyer dan Richardson, 1993).

Kandungan tanin dalam daun kaliandra segar dapat diturunkan dengan mengkombinasikan pakan yang mengandung tanin dengan protease eksogen, misalnya enzim bromelin yang bisa diperoleh dari limbah agroindustri tanaman nanas (*Ananas comosus*). Berlawanan dengan aksi tanin sebagai inhibitor protease, bromelin merupakan golongan enzim protease sistein yang terkandung dalam seluruh bagian tanaman nanas termasuk bagian kulitnya. Bromelin mampu menghidrolisis ikatan peptida pada protein atau polipeptida menjadi molekul yang lebih kecil atau asam amino (proteolitik eksogen) sehingga sangat bermanfaat membantu pencernaan protein.

Enzim bromelin yang diisolasi dari kulit buah nanas berkisar 0,075% (Suhermiyati dan

Setyawati, 2008). Walaupun membantu pencernaan protein, bromelin dapat berdampak negatif terhadap reproduksi. Pada konsentrasi tertentu, bromelin dalam ekstrak buah nanas muda yang diberikan pada mencit bunting selama periode organogenesis, dapat menyebabkan hemoragi, hambatan penulangan pada metakarpus dan metatarsus, serta malformasi costae pada fetus (Setyawati dan Yulihastuti, 2011). Penelitian efek tanin terhadap reproduksi jantan melaporkan bahwa tanin (asam tanat) dapat menghambat aktivitas acrosin spermatozoa dan aktivator plasminogen (yang dilepaskan selama reaksi akrosomal) pada domba dan manusia, yang menunjukkan mekanisme efek antifertilitas (Taitzoglou *et al.*, 2001). Penelitian ini bertujuan untuk mengetahui pengaruh tanin daun kaliandra dalam pakan yang dikombinasikan dengan protease bromelin dari limbah kulit nanas terhadap histologi testis dan kadar hormon tikus jika diberikan pada masa pertumbuhan.

## METODE PENELITIAN

Penelitian ini menggunakan Rancangan Acak Lengkap pola faktorial 4x4 masing-masing dengan tiga ulangan. Faktor pertama adalah level tepung daun kaliandra yaitu T0 (tanpa kaliandra), T1 (10% kaliandra), T2 (17,5% kaliandra), dan tertinggi T3 (25% kaliandra). Faktor kedua adalah dosis limbah kulit nanas yaitu B0 (tanpa kulit nanas), B1 (4,35 g/ekor/hari), B2 (8,7 g/ekor/hari), dan B3 (13,05 g/ekor/hari).

Bahan yang digunakan adalah daun kaliandra (*Calliandra calothyrsus*) dipetik tangan di daerah Mekarsari, Baturiti, Tabanan, Bali. Daun tersebut dikering-anginkan hingga berat konstan, kemudian diblender dan diayak. Limbah kulit nanas (*Ananas comosus*) dikoleksi dari pedagang buah di Pasar Badung, Denpasar, Bali. Sampel segar dihaluskan dan disimpan dalam refrigerator agar kandungan enzim bromelin (protease) tidak hilang. Konsentrat

Tabel 1. Rancangan percobaan pakan imbuhan kombinasi tepung daun kaliandra dan limbah kulit nanas untuk tikus jantan masa pertumbuhan

Level	Tepung Daun Kaliandra (T = Tanin)				
	T0	T1	T2	T3	
Jus Limbah Kulit Nanas (B = Bromelin)	B0	T0 <sub>A</sub> · B0 <sub>A</sub>	T1 <sub>A</sub> · B0 <sub>A</sub>	T2 <sub>A</sub> · B0 <sub>A</sub>	T3 <sub>A</sub> · B0 <sub>A</sub>
		T0 <sub>B</sub> · B0 <sub>B</sub>	T1 <sub>B</sub> · B0 <sub>B</sub>	T2 <sub>B</sub> · B0 <sub>B</sub>	T3 <sub>B</sub> · B0 <sub>B</sub>
		T0 <sub>C</sub> · B0 <sub>C</sub>	T1 <sub>C</sub> · B0 <sub>C</sub>	T2 <sub>C</sub> · B0 <sub>C</sub>	T3 <sub>C</sub> · B0 <sub>C</sub>
	B1	T0 <sub>A</sub> · B1 <sub>A</sub>	T1 <sub>A</sub> · B1 <sub>A</sub>	T2 <sub>A</sub> · B1 <sub>A</sub>	T3 <sub>A</sub> · B1 <sub>A</sub>
		T0 <sub>B</sub> · B1 <sub>B</sub>	T1 <sub>B</sub> · B1 <sub>B</sub>	T2 <sub>B</sub> · B1 <sub>B</sub>	T3 <sub>B</sub> · B1 <sub>B</sub>
		T0 <sub>C</sub> · B1 <sub>C</sub>	T1 <sub>C</sub> · B1 <sub>C</sub>	T2 <sub>C</sub> · B1 <sub>C</sub>	T3 <sub>C</sub> · B1 <sub>C</sub>
	B2	T0 <sub>A</sub> · B2 <sub>A</sub>	T1 <sub>A</sub> · B2 <sub>A</sub>	T2 <sub>A</sub> · B2 <sub>A</sub>	T3 <sub>A</sub> · B2 <sub>A</sub>
		T0 <sub>B</sub> · B2 <sub>B</sub>	T1 <sub>B</sub> · B2 <sub>B</sub>	T2 <sub>B</sub> · B2 <sub>B</sub>	T3 <sub>B</sub> · B2 <sub>B</sub>
		T0 <sub>C</sub> · B2 <sub>C</sub>	T1 <sub>C</sub> · B2 <sub>C</sub>	T2 <sub>C</sub> · B2 <sub>C</sub>	T3 <sub>C</sub> · B2 <sub>C</sub>
	B3	T0 <sub>A</sub> · B3 <sub>A</sub>	T1 <sub>A</sub> · B3 <sub>A</sub>	T2 <sub>A</sub> · B3 <sub>A</sub>	T3 <sub>A</sub> · B3 <sub>A</sub>
		T0 <sub>B</sub> · B3 <sub>B</sub>	T1 <sub>B</sub> · B3 <sub>B</sub>	T2 <sub>B</sub> · B3 <sub>B</sub>	T3 <sub>B</sub> · B3 <sub>B</sub>
		T0 <sub>C</sub> · B3 <sub>B</sub>	T1 <sub>B</sub> · B3 <sub>B</sub>	T2 <sub>B</sub> · B3 <sub>B</sub>	T3 <sub>B</sub> · B3 <sub>B</sub>

berupa pakan komplit butiran standar babi CP 551 (PT Charoen Pokphand, Indonesia) yang umum digunakan untuk pakan tikus, dihaluskan menjadi tepung.

Pakan dicampurkan dengan *mixer* hingga homogen, dimasukan ke mesin *pelleting* dan dikeringkan dengan *freeze dryer*. Tikus pascasapih (usia 22 hari) diadaptasi satu minggu kemudian dibagi menjadi 16 unit percobaan, masing-masing tiga ulangan. Selama adaptasi diberikan pakan standar secara *ad libitum*. Selama dua bulan masa perlakuan diberikan formulasi pakan sesuai kombinasi dosis.

Di akhir perlakuan, sampel darah diambil dari *plexus retroorbitalis* setelah induk tikus dikorbankan nyawanya. Darah dimasukan ke tabung *effendorf* dan disentrifugasi dengan kecepatan 3000 rpm selama 10 menit. Serum darah kemudian digunakan untuk analisis kadar hormon testosteron. Pengujian kadar hormon menggunakan kit hormon testosteron untuk darah tikus. Pengukuran hasil kadar hormon reproduksi dilakukan dengan menggunakan metode *Enzim Linked Immunosorbent Assay* (ELISA) dengan *Testosterone ELISA Kit (DRG Testosterone ELISA EIA-1559, DRG Instruments GmbH, Jerman)*. Hasil dibaca pada panjang gelombang 450 nm dengan spektrofotometer (*Microlab*). Analisis dilakukan di Fakultas Kedokteran Hewan, Universitas Gadjah Mada, Yogyakarta.

Di akhir perlakuan, tikus juga dibedah untuk pengambilan organ testis. Pembuatan sediaan histologi dilakukan dengan metode

parafin di Laboraturium Patologi. Fakultas Kedokteran Hewan, Universitas Udayana, Denpasar. Organ dibersihkan dengan larutan NaCl 0,9% dan dikeringkan dengan kertas tisyu. Fiksasi organ dilakukan dengan larutan *neutral buffer formalin*. Organ yang telah difiksasi dimasukan ke dalam alkohol bertingkat 50 hingga 100%, alkohol absolut:xilol, xilol:parafin (1:1), kemudian parafin murni I, II dan III. Setelah itu dilakukan penbenaman jaringan dalam blok parafin. Penyayatan organ dilakukan secara melintang (ketebalan 5 mikrometer), lalu pita parafin ditempelkan pada gelas benda dengan *Meyer's Albumin*. Setelah kering, preparat dimasukan ke dalam xilol murni (15 menit), alkohol bertingkat 95 hingga 50%, aquades, lalu pewarna hematoxylin. Preparat dicuci air mengalir dan aquades, alkohol bertingkat 30 hingga 70% lalu ke pewarna Eosin 0,5% dilanjutkan ke dalam alkohol 70 hingga 100% dan xilol murni. Preparat ditutup gelas penutup dengan bantuan balsam canada.

Pemeriksaan histopatologi testis menggunakan mikroskop cahaya dengan perbesaran 100 kali (10x10) dan 400 kali (10x40). Sediaan histologi testis kemudian difoto dengan kamera mikroskopis digital (*Optilab®*) dengan *software* *Optilab Viewer (Micronos®)*. Pengukuran tebal epitel tubulus seminiferus testis dilakukan pada 20 tubulus seminiferus yang utuh dan bundar secara acak dengan *software* *Image Raster (Micronos®)*.

Analisis data dilakukan dengan program

SPSS. Uji normalitas Kolmogorov-Smirnov dilakukan untuk menguji normalitas data yang dihasilkan, uji homogenitas varians antar kelompok dengan Leven *Test*, serta uji faktorial menggunakan *General Linear Model (Univariate)* dengan uji lanjut.

**HASIL DAN PEMBAHASAN**

**Tebal Epitel Tubulus Seminiferus dan Histologi Testis Tikus**

Hasil uji statistika menunjukkan interaksi kaliandra dan kulit nanas berpengaruh nyata terhadap tebal dinding tubulus seminiferus testis tikus (Tabel 2). Gambaran histologi testis tikus memperlihatkan dinding tubulus seminiferus testis tersusun atas lapisan sel-sel spermatogenik (Gambar 1, 2, dan 3).

Pada Tabel 2, disajikan bahwa level tertinggi daun kaliandra (25%, T3) dalam ransum signifikan meningkatkan ketebalan dinding

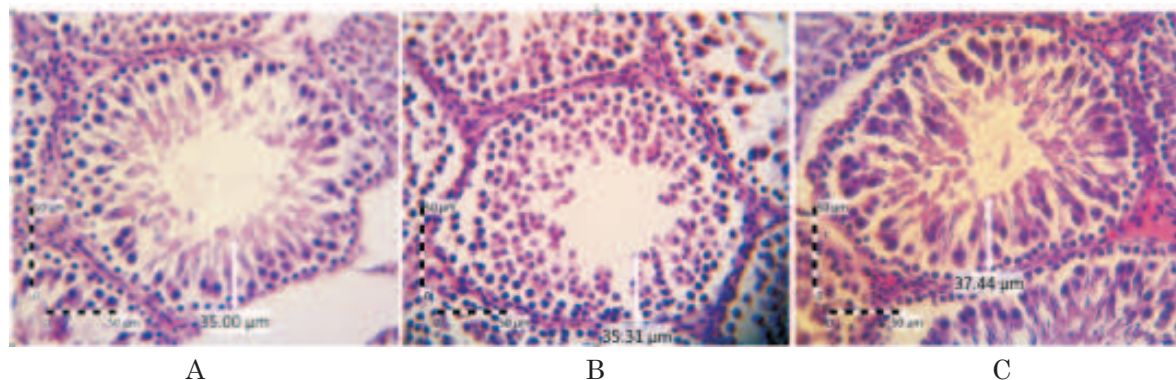
tubulus seminiferus dibandingkan level kaliandra 10 (T1) atau 17,5% (T2). Hasil ini sejalan dengan gambaran histologi tubulus seminiferus testis pada Gambar 1 yaitu kelompok tikus jantan yang diberi ransum tanpa kulit nanas dengan variasi level daun kaliandra. Tampak sel-sel spermatogonia jelas berderet di membran basal dengan susunan antar sel renggang, dan dinding tubulus tampak lebih tebal. Lumen tubulus cukup besar, lumen kosong atau hanya sedikit sel-sel spermatozoa di dalam lumen. Hal ini menunjukkan terganggunya spermatogenesis dengan keterlambatan spermiogenesis dan pembentukan spermatozoa.

Tebal diameter tubulus seminiferus tikus tertinggi pada T3B0 atau kelompok tikus dengan perlakuan ransum yang mengandung 25% tepung daun kaliandra tanpa kulit nanas. Daun kaliandra yang digunakan dalam ransum pada penelitian ini mengandung senyawa tanin terkondensasi. Tanin diduga bekerja melalui

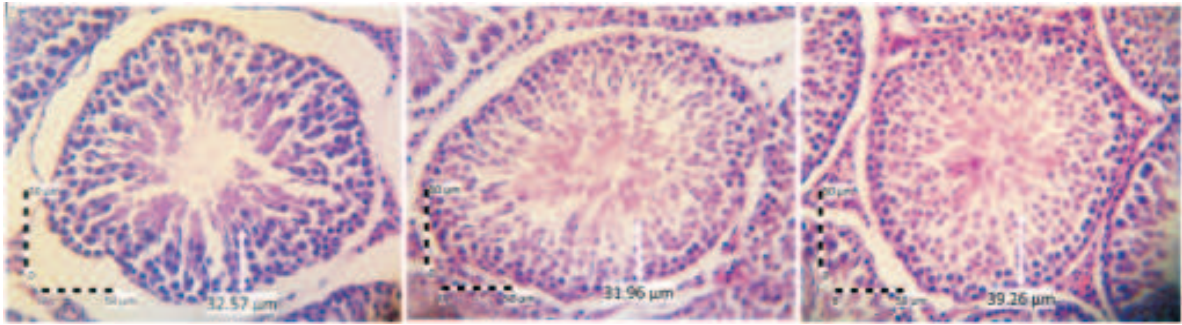
Tabel 2. Tebal epitel tubulus seminiferus testis (µm) tikus jantan masa pertumbuhan yang diberi pakan imbuhan kombinasi tepung daun kaliandra dan limbah kulit nanas.

Tepung daun kaliandra (%)	Kulit nanas g/ekor/hari				Rataan
	B0	B1 (4,35)	B2 (8,07)	B3 (13,05)	
T0	53,342 b	38,798 a	47,471 ab	44,048 ab	45,915 A
T1 (10)	41,492 a	55,804 b	41,934 a	43,377 a	45,652 A
T2 (17,5)	42,498 a	41,847 a	48,518 a	46,659 a	44,881 A
T3 (25)	67,209 b	52,004 ab	57,065 b	45,898 a	55,544 B
Rataan	51,135 B	47,113 AB	48,747 AB	44,996 A	

Keterangan: Nilai dengan huruf kecil yang sama pada baris yang sama adalah tidak berbeda signifikan. Nilai dengan huruf besar yang sama pada baris atau kolom yang sama adalah tidak berbeda signifikan (P>0,05). Interaksi TDK dan KN signifikan (P<0,05).



Gambar 1. Histologi testis tikus yang diberi ransum yang mengandung daun kaliandra 10% (A); 17,5% (B); dan 25% (C). Ket.: garis putih= tebal dinding tubulus (spermatogonia dan spermatisit). Perbesaran gambar 400 kali.

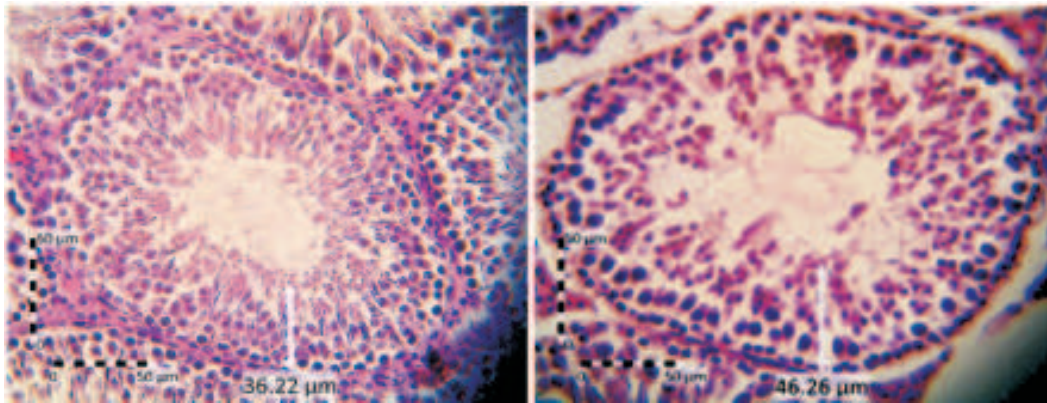


A

B

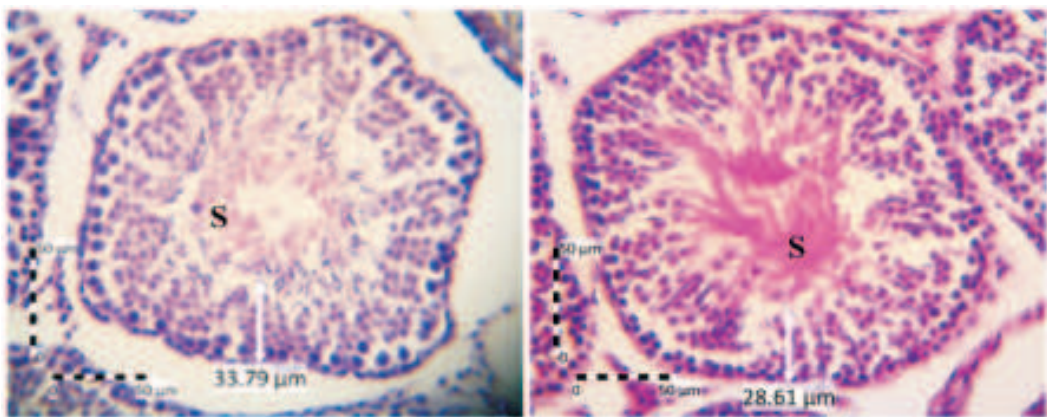
C

Gambar 2. Histologi testis tikus yang diberi ransum yang mengandung kulit nanas dosis 4,35 g/ekor/hari (A); 8,7 g/ekor/hari (B); dan 13,05 g/ekor/hari (C). Keterangan: garis putih= tebal dinding tubulus (spermatogonia dan spermatosit), S= spermatozoa di dalam lumen/ rongga tubulus. Perbesaran gambar 400 kali.



A

B



C

D

Gambar 3. Histologi testis tikus yang diberi ransum mengandung kombinasi level daun kaliandra dan kulit nanas. Ket.: A. Ransum kombinasi level tertinggi daun kaliandra dan dosis terendah kulit nanas (T3B1), B. Ransum kombinasi level terendah daun kaliandra dan dosis tertinggi kulit nanas (T1B3), C. Ransum kombinasi level medium daun kaliandra dan dosis tertinggi kulit nanas (T2B3), D. Ransum kombinasi level tertinggi daun kaliandra dan kulit nanas (T3B3), garis putih= tebal dinding tubulus (spermatogonia dan spermatosit), S= spermatozoa di dalam lumen/ rongga tubulus. Perbesaran 400 kali.

inhibisi hormonal sehingga menghambat laju metabolisme sel spermiogenesis. Hal ini juga dilaporkan oleh Susetyarini (2013), bahwa semakin lama pemberian fraksi tanin dari daun beluntas (49+49 hari) menyebabkan jumlah sel spermiogenesis (spermatid dan spermatozoa) pada tikus putih jantan semakin menurun dibandingkan kontrol.

Penelitian efek tanin dari tanaman *Curcuma domestica* menunjukkan bahwa tanin dapat menggumpalkan spermatozoa sehingga dapat menurunkan fertilitas (Susetyarini, 2013). Tanin (asam tanat) juga dilaporkan dapat menghambat aktivitas acrosin spermatozoa dan aktivator plasminogen pada domba dan manusia, yang juga menunjukkan mekanisme efek antifertilitas (Taitzoglou *et al.*, 2001).

Pada perlakuan ransum yang ditambahkan kulit nanas dengan dosis yang berbeda, ketebalan dinding tubulus seminiferus testis signifikan menurun antara perlakuan dosis tertinggi kulit nanas (B3) dengan ransum tanpa kulit nanas (B0) (Tabel 2). Penurunan ketebalan diameter tubulus seminiferus yang disertai lumen tubulus yang terisi sel-sel spermatozoa menunjukkan spermatogenesis telah sampai pada terbentuknya spermatozoa yang akan mengisi lumen tubulus, karena yang menyusun dinding tubulus dari luar ke dalam (ke arah lumen) berturut-turut adalah sel-sel spermatogonia, spermatosit primer, spermatosit sekunder dan spermatid. Menurut Piraksa dan Bebas (2009), lumen tubulus seminiferus tampak lebih padat terisi sel-sel spermatozoa dengan semakin aktifnya proses spermatogenesis yang terjadi.

Hasil ini sejalan dengan gambaran histologi tubulus seminiferus testis pada Gambar 2 yaitu kelompok tikus jantan yang diberi ransum

konsentrat dengan penambahan kulit nanas. Gambaran histologi tubulus seminiferus menunjukkan struktur membran basal terlihat jelas dengan susunan sel-sel spermatogenik tampak padat dan rapat. Lumen tubulus lebih penuh terisi sel-sel spermatozoa seiring meningkatnya dosis kulit nanas dalam ransum yang tidak mengandung kaliandra. Gambaran tersebut menunjukkan spermiogenesis berjalan normal.

Pada perlakuan ransum konsentrat dengan kombinasi suplementasi tepung daun kaliandra dan aditif kulit nanas, kulit nanas ternyata menurunkan ketebalan dinding tubulus seminiferus testis jika ditambahkan ke dalam ransum konsentrat tanpa kaliandra maupun dalam ransum yang mengandung 25% kaliandra (level tertinggi kaliandra). Sebaliknya, penambahan kulit nanas ke dalam ransum yang mengandung 10% maupun 17,5% daun kaliandra tidak signifikan pengaruhnya terhadap ketebalan dinding tubulus seminiferus testis tikus (Tabel 2).

Spermatogenesis adalah proses yang kompleks dan sangat terorganisir, dalam proses tersebut sel-sel germinal menjalani tiga fase perkembangan, yakni mitosis (proliferasi spermatogonium), meiosis (rekombinasi DNA, reduksi, dan pembelahan spermatosit) serta spermiogenesis (diferensiasi spermatid), yang mengakibatkan transformasi spermatogonium yang belum terdiferensiasi menjadi spermatozoa yang sangat terspesialisasi (Hess dan de-Franca, 2008).

Gangguan pada tahapan-tahapan spermatogenesis, memengaruhi spermatozoa yang dihasilkan, baik dalam hal jumlah maupun morfologi spermatozoa. Bentuk spermatozoa

Tabel 3. Kadar hormon testosteron (ng/ml) tikus jantan masa pertumbuhan yang diberi pakan imbuhan kombinasi tepung daun kaliandra dan limbah kulit nanas.

Tepung daun kaliandra (%)	Kulit nanas g/ekor/hari				Rataan
	B0	B1 (4,35)	B2 (8,07)	B3 (13,05)	
T0	2,352 d	1,228 c	0,453 b	0,375 a	1,790 C
T1 (10)	7,640 d	1,262 c	0,368 b	1,175 a	3,359 D
T2 (17,5)	0,367 b	0,810 c	0,813 d	0,328 a	0,580 A
T3 (25)	0,869 c	0,449 a	0,869 c	0,580 b	0,692 B
Rataan	4,996 D	1,245 C	0,626 B	1,175 A	

Keterangan: Nilai dengan huruf kecil yang sama pada baris yang sama adalah tidak berbeda signifikan. Nilai dengan huruf besar yang sama pada baris atau kolom yang sama adalah tidak berbeda signifikan ( $P > 0,05$ ). Interaksi TDK dan KN signifikan ( $P < 0,05$ ).

yang tidak normal umumnya tidak mengalami maturasi di dalam saluran kauda epididimis, akan tetapi mengalami degenerasi di membran basal sehingga jumlah spermatozoa menurun.

### Kadar Hormon Testosteron

Hasil uji statistika menunjukkan interaksi antara level daun kaliandra dan dosis kulit nanas dalam ransum perlakuan berpengaruh nyata terhadap kadar hormon testosteron yang terdeteksi dalam darah tikus jantan yang digunakan dalam penelitian (Tabel 2).

Penambahan kulit nanas ke dalam ransum yang mengandung kaliandra pada tikus jantan yang sedang dalam masa pertumbuhan menunjukkan interaksi yang memengaruhi kadar hormon testosteron. Pada ransum yang tidak mengandung daun kaliandra, penambahan kulit nanas menurunkan kadar hormon testosteron tikus secara signifikan ( $P < 0,05$ ), dibandingkan apabila ransum tidak ditambah kulit nanas. Fenomena yang sama masih terjadi pada ransum yang mengandung 10% tepung daun kaliandra (T1). Pada ransum yang mengandung lebih banyak daun kaliandra, tampak kecenderungan penurunan kadar hormon testosteron walaupun fluktuatif.

Kadar hormon testosteron tikus jantan berbeda nyata ( $P < 0,05$ ) antar level tepung daun kaliandra yang diimbuhkan ke dalam ransum. Kadar hormon testosteron juga berbeda nyata ( $P < 0,05$ ) antar dosis kulit nanas yang ditambahkan ke dalam ransum. Secara keseluruhan, kadar hormon testosteron yang tertinggi adalah pada tikus dengan perlakuan ransum yang mengandung 10% tepung daun kaliandra tanpa ditambahkan kulit nanas (T1B0). Sebaliknya kadar hormon testosteron yang terendah ditemukan pada tikus dengan perlakuan ransum yang mengandung 17,5% tepung daun kaliandra dengan penambahan 13,05 g/ekor/hari kulit nanas (T2B3).

Penurunan kadar hormon testosteron dalam penelitian ini terjadi seiring peningkatan persentase tepung daun kaliandra dan dosis kulit nanas yang ditambahkan ke dalam ransum. Bahan penyusun ransum di dalam penelitian ini, banyak mengandung serat, terutama ransum yang diberi penambahan kulit nanas. Serat dalam pakan mampu mengikat molekul organik misalnya asam empedu, kolesterol dan toksin, meskipun tidak semua serat sama efektivitasnya. Mekanisme serat terhadap metabolisme lemak di antaranya

menghambat reaksi enzim lipase gastrointestin yaitu enzim lipase pankreas. Serat makanan dapat mengikat asam empedu yang merupakan produk akhir kolesterol dan lemak untuk langsung diekskresikan melalui feses. Akibatnya kadar kolesterol darah akan menurun. Dalam penelitian ini, diduga terjadi penurunan kadar kolesterol darah akibat banyaknya serat dalam pakan. Dengan turunnya kolesterol sebagai prekursor terbentuknya testosteron, maka kadar hormon ini juga menurun.

Testosteron merupakan salah satu hormon steroid. Semua hormon steroid mamalia dibentuk dari kolesterol lewat pregnenolon melalui serangkaian reaksi yang terjadi di dalam mitokondria atau retikulum endoplasma sel adrenal. Turunnya kadar kolesterol dalam darah menyebabkan berkurangnya bahan pembentuk hormon steroid, salah satunya adalah testosteron. Testosteron dan *follicle stimulating hormone* (FSH) berperan dalam proses spermatogenesis yang terjadi pada tubulus seminiferus testis. Adanya penurunan testosteron memberikan pengaruh terhadap struktur testis antara lain diameter tubulus seminiferus dan sel-sel spermatogenik.

Hormon testosteron diperlukan untuk memulai proses meiosis sel-sel spermatosit. Testosteron berperan pada pembelahan profase meiosis pertama tahap diakinesis, yaitu pada saat dimulainya pembelahan metafase (Elpiana, 2011). Testosteron merupakan hormon androgen terpenting yang memicu pembentukan sel-sel spermatozoa fungsional, memelihara kelenjar-kelenjar asesori sistem reproduksi jantan, menstimulasi pertumbuhan serta mendeterminasi karakteristik seksual sekunder jantan. Testosteron adalah hormon vital untuk mengatur distribusi lemak tubuh, massa otot, densitas tulang, serta kadar glukosa darah (Yahaya dan Ajuogu, 2014). Testosteron merupakan hormon yang terlibat dengan *sexual desire* (libido) yang memberikan stimulus seksual untuk mendorong aktivitas seksual khususnya pada hewan jantan (Rachmadi, 2008).

Penurunan testosteron dapat menyebabkan turunnya nafsu seksual (libido), spermatogenesis, dan diameter tubulus seminiferus. Bila kadar testosteron tinggi atau rendah (di bawah ambang normal) akan berakibat umpan balik negatif ke hipotalamus yang mengakibatkan proses spermatogenesis terganggu. Sebaliknya

apabila kadar testosteron normal, maka akan menggertak testis untuk melakukan proses spermatogenesis (Walker dan Cheng, 2005; Nurliani *et al.*, 2005).

### SIMPULAN

Pemberian ransum yang diimbui kombinasi tepung daun kaliandra dan kulit nanas, membuat tebal tubulus seminiferus antar perlakuan tidak berbeda nyata. Namun, tampak adanya perbedaan gambaran histologi meliputi struktur membran basal, susunan antar sel-sel spermatogenik pada dinding tubulus, serta gambaran sel-sel spermatozoa di dalam lumen tubulus. Peningkatan jumlah imbuhan kulit nanas dalam ransum yang mengandung kaliandra menurunkan tebal dinding tubulus seminiferus tikus, serta menurunkan kadar hormon testosteron (walaupun masih dalam kisaran normal).

### SARAN

Berdasarkan penelitian pada hewan coba (tikus), disarankan pemberian pakan mengandung kaliandra dalam ransum selama masa pertumbuhan, sebaiknya diberi imbuhan kulit nanas untuk mengurangi dampak tanin kaliandra terhadap spermatogenesis. Namun imbuhan kulit nanas harus diperhitungkan melalui penelitian lebih lanjut berdasarkan spesies hewan yang mengkonsumsinya agar tidak terjadi penurunan kadar hormon testosteron di dalam darah.

### UCAPAN TERIMA KASIH

Penulis mengucapkan terimakasih kepada LPPM Universitas Udayana dan Direktorat Penelitian dan Pengabdian kepada Masyarakat Dirjen Dikti yang telah memberikan dana Penelitian Hibah Bersaing, dengan Surat Perjanjian Penugasan Pelaksanaan Penelitian No.44/UN14.2/PNL.01.03.00/2015 tanggal 3 Maret 2015.

### DAFTAR PUSTAKA

- Cannas A. 2008. *Tannins: fascinating but sometimes dangerous molecules*, New York: Department of Animal Science, Cornell University. [www.poisonousplants.ansci.cornell.edu/toxicagents/tannin.html](http://www.poisonousplants.ansci.cornell.edu/toxicagents/tannin.html)
- Elpiana. 2011. Pengaruh monosodium glutamat terhadap kadar hormon testosteron dan berat testis pada tikus putih jantan (*Rattus norvegicus*). *Tesis*. Padang. Universitas Andalas.
- Gaytan F, Aguilar E. 1987. Quantitative analysis of sertoli cells in neonatally oestrogen-treated rats. *Journal of Reproduction Fertility* 79: 589-598.
- Hess RA, de-Franca RL. 2008. Spermatogenesis and cycle of the seminiferous epithelium. *Advances in Experimental Medicine and Biology* 636: 1-15.
- Jansman AJM. 1993. Tannins in feedstuffs for simple stomached animals. *Nutrition Research Reviews* 6: 209-236.
- Meyer MW, Richardson C. 1993. The effects of chronic tannic acid intake on prairie vole (*Microtus ochrogaster*) reproduction. *Journal of Chemistry Ecology* 19(7): 1577-1585.
- Nurliani, A, Rusmiati R, Santoso HB. 2005. Perkembangan sel spermatogenik mencit (*Mus musculus* L.) setelah pemberian ekstrak kulit kayu durian (*Durio zibethinus*). *Jurnal Penelitian Hayati* 11: 77-79.
- Piraksa IW, Bebas W. 2009. Pengaruh penyuntikan ekstrak hiposis terhadap berat testes, gambaran mikroskopis testes dan kualitas semen ayam hutan merah (*Gallus gallus*). *Buletin Veteriner Udayana* 1: 13-19.
- Setyawati I, Yulihastuti DA. 2011. Penampilan reproduksi dan perkembangan skeleton fetus mencit setelah pemberian ekstrak buah nanas muda (*Ananas Comosus*). *J Veteriner* 12(3): 192-199.



- Suhermiyati S, Setyawati SJ. 2008. Potensi limbah nanas untuk peningkatan kualitas limbah ikan tongkol sebagai bahan pakan unggas. *Animal Production* 10(3): 174-178.
- Susetyarini E. 2013. Aktivitas tanin daun beluntas terhadap konsentrasi spermatozoa tikus putih jantan. *Jurnal Gamma* 8(2): 14-20.
- Taitzoglou IA, M. Tsantarliotou M, Zervos I, Kouretas D, Kokolis NA. 2001. Inhibition of human and ovine acrosomal enzymes by tannic acid in vitro, *Reproduction* 121(1): 131-137.
- Walker WH, Cheng J. 2015. FSH and testosterone signaling in Sertoli cells. *Reproduction* 130(1): 15-28.
- Yahaya MA, Ajuogu PK. 2014. Respose of rabbit's testosterone and estrogen status to graded levels of white mangrove plant (*Laguncularia racemosa*). *International Journal of Science and Nature* 5(2): 196-198