

Kombinasi *Calcitriol* dan *Ethynil Ethyl Estradiol* Meningkatkan Ekskresi Kalsium Urin dan Risiko Urolitiasis pada Tikus Ovariectomi

(ETHYNIL ETHYL ESTRADIOL AND CALCITRIOL COMBINATION INCREASED URINE CALSIUM EXCRETION AND UROLITHIASIS RISK IN OVARECTOMY RATS)

**Hartiningsih¹, Ayu Dewi Puspitasari², Nurdysa Diliana Putri²,
Nurul Arifah², Wari Pawestri², Devita Anggraeni¹**

¹Departemen Ilmu Bedah dan Radiologi

²Mahasiswa S1 Fakultas Kedokteran Hewan, Universitas Gadjah Mada
Jl. Fauna No 2, Karangmalang, Jogjakarta, Indonesia 55281.

Telp.: 0274-9062205, Fax: 0274-563083; E-mail: hartiningsih56@yahoo.com

ABSTRAK

Tingginya ekskresi kalsium (Ca) dalam urin dapat menjadi pemicu terbentuknya urolit. Estrogen dan calcitriol menurunkan ekskresi Ca urin. Penelitian ini dilakukan bertujuan untuk mengkaji kombinasi *calcitriol* dan *ethynil ethyl estradiol* terhadap ekskresi Ca dalam urin dan risiko urolitiasis tikus ovariectomi. Sebanyak 25 tikus Wistar betina umur delapan minggu, dibagi menjadi lima kelompok (kontrol normal NK, kontrol ovariectomi OVK, ovariectomi + *calcitriol* OVD, ovariectomi + *ethynil ethyl estradiol* OVE, dan ovariectomi + kombinasi *calcitriol* dan *ethynil ethyl estradiol* OVDE). Tujuh minggu pasca ovariectomi, setiap tikus dimasukkan kandang metabolik individu untuk studi keseimbangan Ca. Pada hari ke-4 sampai 7 studi keseimbangan Ca, setiap hari sisa pakan, urin, dan feses dikumpulkan untuk analisis Ca. Pada hari ke-8 studi keseimbangan Ca, tikus dieutanasi, ginjal kiri diambil untuk pemeriksaan histopatologi. Hasil analisis menunjukkan bahwa kombinasi *calcitriol* dan *ethynil ethyl estradiol* pada tikus OVDE menyebabkan konsumsi Ca dan absorpsi Ca intestinal nyata lebih tinggi, dan ekskresi Ca dalam urin cenderung lebih tinggi meskipun tidak berbeda nyata dibanding tikus OVK. Ekskresi Ca dalam urin tikus OVK lebih tinggi dibanding tikus NK. Gambaran histopatologi ginjal OVK terlihat tidak berbeda dengan tikus NK. Histopatologi ginjal OVDE terlihat endapan protein dalam ruang kapsuler kapsula Bowman's dan tubulus proksimalis, tubulus proksimalis atropi, dan nekrosis. Dari hasil penelitian disimpulkan bahwa kombinasi *calcitriol* dengan *ethynil ethyl estradiol* pada tikus ovariectomi meningkatkan ekskresi Ca urin dan meningkatkan risiko urolitiasis.

Kata-kata kunci: *calcitriol*; *ethynil ethyl estradiol*; ovariectomi; urolitiasis

ABSTRACT

The high excretion of calcium (Ca) in the urine can trigger the formation of urolith. Estrogen and calcitriol decrease urinary Ca excretion. This study aims to examine the combination of calcitriol and ethynil ethyl estradiol against Ca urinary excretion and urolithiasis risk of ovariectomized rats. Twenty-five female Wistar rats eight weeks old were divided into five groups: i) normal control (NK); ii) ovariectomized control (OVK); iii) ovariectomized + calcitriol (OVD); iv) ovariectomized + ethynil ethyl estradiol (OVE); and v) ovariectomized + combination calcitriol and ethynil ethyl estradiol (OVDE). Seven weeks post-ovariectomy, each rat was put in an individual metabolic cage for the study of Ca balance. At day 4 to 7 of the study, residual feed, urine, and feces were collected daily for Ca analysis. At day 8, the rats were euthanized, the left kidney were collected for histopathological examination. The results showed that combination of calcitriol and ethynil ethyl estradiol in OVDE rats caused Ca intake and Ca intestinal absorption significantly higher, and urinary Ca excretion tended to be higher although not significantly different compared to OVK rats. Calcium excretion in OVK rat urine was higher compared to the NK rats. The kidney histopathological changes of OVK rats were not different from the NK rats. Histopathological examination of the OVDE group kidney showed protein deposition in the capsular of Bowman's capsule and proximal tubules, atrophy of the proximal tubules, and necrosis, respectively. It is concluded that the combination of calcitriol with ethynil ethyl estradiol in ovariectomized rats increased urinary Ca excretion and increased the risk of urolithiasis.

Keywords: *calcitriol*; *ethynil ethyl estradiol*; ovariectomy; urolithiasis

PENDAHULUAN

Tingginya ekskresi kalsium (Ca) dalam urin atau hiperkalsiuria menyebabkan tingginya konsentrasi kalsium urin dapat menjadi pemicu terbentuknya nefrolit (Abrol dan Kekre, 2014). Hiperkalsiuria dapat mengubah komposisi fisikokimia urin, dapat menjadi pemicu supersaturasi urin, terbentuknya inti urolit, dan pertumbuhan urolit garam kalsium yang umumnya berupa kalsium oksalat atau kalsium fosfat (Krambeck *et al.*, 2010). Hiperkalsiuria dapat disebabkan oleh meningkatnya absorpsi Ca intestinal (Coe *et al.*, 2005; Pak *et al.*, 2005), reabsorpsi Ca tulang (Heilberg dan Weisinger, 2006), dan turunnya reabsorpsi Ca melalui tubulus ginjal (van Abel *et al.*, 2002).

Turunnya estrogen pada individu pasca-menopause maupun tikus pascaovariektomi dapat menjadi penyebab turunnya absorpsi Ca intestinal dan tingginya ekskresi Ca melalui ginjal (O'Loughlin dan Morris, 2003; Watanabe *et al.*, 2001; Holzherr *et al.*, 2000). Suplementasi *ethynil estradiol* pada perempuan pasca-menopause maupun tikus ovariektomi meningkatkan estrogen dalam darah (Li *et al.*, 2013; Pan *et al.*, 2010; van Abel *et al.*, 2002), memicu absorpsi Ca intestinal secara transport aktif (Xu *et al.*, 2003; van Abel *et al.*, 2003), meningkatkan reabsorpsi Ca dalam tubulus ginjal (van Abel *et al.*, 2002), namun meningkatkan risiko kanker endometrium (Furness *et al.*, 2009).

Vitamin D₃ yang diperoleh dari sinar matahari maupun berasal dari diet dapat menurunkan risiko kanker endometrium (Mohr *et al.*, 2007; Salazar-Martinez *et al.*, 2005). Suplemen 1,25-dihidroksivitamin D₃ meningkatkan 1,25-dihidroksivitamin D₃ plasma (Vieth *et al.*, 2000; Wood *et al.*, 1998), meningkatkan absorpsi Ca intestinal dan reabsorpsi Ca oleh ginjal, menurunkan ekskresi Ca dalam urin (van de Graaf *et al.*, 2004; Hoenderop *et al.*, 2001). Kelebihan vitamin D atau hipervitaminosis D dapat menyebabkan hiperkalsiuria (Tsujikawa *et al.*, 2003), mineralisasi jaringan dan terbentuk nefrolit (Sairanen *et al.*, 2000). Suplemen Ca dan 1,25-dihidroksivitamin D₃ selama tiga bulan pada tikus tiga bulan pascaovariektomi menurunkan konsentrasi estradiol (Rasheed *et al.*, 2009). Suplemen *calcitriol* 8 ng/tikus selama enam minggu pada tikus ovariektomi menurunkan konsentrasi estradiol dan memicu terjadi osteoporosis metafisis tulang femur (Hartiningsih *et al.*, 2012). Kombinasi suplemen *calcitriol* dengan

ethynil ethyl estradiol pada tikus ovariektomi efektif menurunkan risiko osteoporosis, namun apakah juga menurunkan ekskresi Ca dalam urin dan menurunkan risiko urolitiasis belum pernah dilaporkan. Penelitian ini dilakukan dengan tujuan untuk mengkaji pengaruh kombinasi *calcitriol* dengan *ethynil ethyl estradiol* terhadap ekskresi Ca dalam urin dan risiko urolitiasis melalui studi keseimbangan Ca dan pemeriksaan histopatologi ginjal. Kombinasi *calcitriol* dengan *ethynil ethyl estradiol* pada tikus ovariektomi diharapkan dapat menurunkan ekskresi Ca dalam urin dan tidak menyebabkan perubahan struktur ginjal.

METODE PENELITIAN

Dalam penelitian ini digunakan 25 tikus Wistar betina umur delapan minggu, diberi pakan standar yang mempunyai kandungan protein 20%, Ca 0,6%, Posfor 0,4% dengan komposisi pakan (g/100 g pakan) terdiri dari 78% jagung, 20% ikan teri tawar, 0,3% CaCO₃, 0,7% molase, dan 1,0% vitamin mineral.

Tikus ditempatkan dalam kandang individu berukuran panjang 24 cm, lebar 13,5 cm, tinggi 16,5 cm, beralas anyaman kawat yang ditempatkan 4 cm dari dasar kandang, dengan suhu ruang berkisar 22-25°C, diberi pakan standar dan air minum aquabidestilata secara *ad libitum*. Tikus dibagi lima kelompok: kontrol normal (NK), kontrol ovariektomi (OVK), ovariektomi + suplemen *calcitriol* 20 ng/hari/tikus secara oral (OVD), ovariektomi + suplemen *ethynil ethyl estradiol* 25 µg/tikus/hari secara oral (OVE), dan ovariektomi + kombinasi *calcitriol* 20 ng/hari/tikus dengan *ethynil ethyl estradiol* 25 µg/tikus/hari secara oral (OVDE), masing-masing lima tikus. Seminggu pascaadaptasi pakan, dilakukan operasi ovariektomi *bilateral* (pengambilan ovarium kiri dan kanan) melalui sayatan *caudal midline*, sayatan pada kulit dibuat sepanjang 2 cm mulai dari umbilikus ke arah kaudal. Sebagai anestetik digunakan campuran ketamin 10% dosis 50 mg/kg (Pantex Holland) dan xylazine 2% dosis 5 mg/kg (Pantex Holland), diinjeksikan secara intramuskuler. Hal yang sama dilakukan pada tikus kontrol meskipun tidak dilakukan pengambilan ovarium (operasi semu). Satu minggu pascaoperasi, semua tikus diberi perlakuan selama delapan minggu.

Tujuh minggu pascaoperasi, setiap tikus dimasukan kandang metabolik individu untuk

studi keseimbangan Ca (untuk mengetahui konsumsi Ca, absorpsi Ca, ekskresi Ca feses dan urin). Studi keseimbangan Ca dilakukan selama satu minggu, dimulai setelah adaptasi hari ke-3 (hari ke-4 hingga 7). Selama studi keseimbangan Ca, setiap hari sisa pakan dan feses dikumpulkan, ditimbang dan disimpan pada suhu 5°C untuk pemeriksaan Ca. Pada waktu yang sama, urin juga dikumpulkan, diukur, diasamkan (pH 1) dalam larutan HCl 37%, dan disimpan pada suhu 5°C untuk pemeriksaan Ca. Pemeriksaan Ca pakan, feses, dan urin dilakukan setelah sampel pakan dan feses diabukan pada suhu 600°C, dan setelah sampel urin diasamkan dan dilarutkan sebagaimana diterangkan oleh Harris (1970). Pada akhir perlakuan, tikus ditimbang bobot badannya, selanjutnya dieutanasi menggunakan ketamin 10% dosis 50 mg/kg dan xylazine 2% dosis 5 mg/kg intramuskuler. Tikus dilakukan nekropsi, ginjal kiri diambil dan difiksasi dalam formalin 10% untuk pemeriksaan histopatologi. Kalsium dianalisis dengan alat *automatic chemistry Beckman Counter synchron Cx9 Pro.*, metode *Arsenazo III*.

Data Ca yang diperoleh dianalisis dengan sidik ragam pola searah yang dilanjutkan dengan uji Duncan's bila ada perbedaan antar perlakuan, sedangkan hasil pemeriksaan histopatologi ginjal dianalisis secara diskriptif.

HASIL DAN PEMBAHASAN

Tikus ovariectomi OVK mengkonsumsi pakan (data tidak ditampilkan) dan mengkonsumsi Ca cenderung lebih rendah namun tidak berbeda nyata dibanding tikus NK (Tabel 1, Gambar 1). Hasil penelitian ini berbeda dengan laporan Jiang *et al.* (2008) dan Liang *et al.* (2002) bahwa ovariectomi meningkatkan konsumsi pakan sangat signifikan dibanding tikus operasi ovariectomi semu. Ovariectomi pada tikus OVK menyebabkan absorpsi Ca intestinal tikus OVK cenderung lebih tinggi namun juga tidak berbeda signifikan dengan tikus NK (Tabel 1, Gambar 1). Menurut Braun *et al.* (2007) nilai absorpsi Ca adalah selisih dari jumlah Ca yang dikonsumsi dengan jumlah Ca yang diekskresikan dalam feses. Hasil penelitian ini juga berbeda dengan laporan beberapa peneliti sebelumnya bahwa ovariectomi pada tikus menurunkan absorpsi Ca intestinal (O'Loughlin dan Morris, 2003; Watanabe *et al.*, 2001). Ekskresi Ca dalam urin tikus OVK cenderung

lebih tinggi dan tidak berbeda signifikan dibanding tikus NK, dan pada pemeriksaan histopatologi ginjal terlihat tidak berbeda signifikan dengan tikus NK. Tingginya ekskresi Ca dalam urin tikus OVK diduga terkait dengan lebih rendahnya estradiol tikus OVK. Dilaporkan Li *et al.* (2013), Pan *et al.* (2010), dan Gallo *et al.* (2008) bahwa ovariectomi pada tikus menurunkan konsentrasi estradiol. Menurut Van Abel *et al.* (2002) estrogen bekerja langsung pada ginjal untuk meningkatkan reabsorpsi Ca dalam tubulus ginjal. Turunnya konsentrasi estradiol dengan demikian meningkatkan ekskresi Ca dalam urin.

Suplementasi *ethynil ethyl estradiol* pada tikus OVE menyebabkan konsumsi Ca dan absorpsi Ca intestinal nyata lebih tinggi dibanding tikus OV (Tabel 1). Terapi dengan hormon estrogen meningkatkan absorpsi Ca intestinal tikus ovariectomi (Colin *et al.*, 1999). Dilaporkan Zhu *et al.* (2008) bahwa lebih tingginya absorpsi Ca intestinal, meningkatkan Ca darah, menurunkan hormon paratiroid dalam sirkulasi darah dan meningkatkan ekskresi Ca dalam urin.

Suplementasi *ethynil ethyl estradiol* pada tikus OVE juga menyebabkan ekskresi Ca dalam urin OVE cenderung lebih tinggi dibanding tikus OVK. Lebih tingginya ekskresi Ca dalam urin diduga terkait dengan lebih tingginya absorpsi Ca intestinal tikus OVE yang diduga menyebabkan turunnya hormon paratiroid. Dalam penelitian ini, lebih tingginya ekskresi Ca urin tikus OVE juga diduga terkait dengan turunnya hormon paratiroid akibat lebih tingginya estradiol. Dilaporkan oleh Carillo-Lopez *et al.* (2009) bahwa suplemen estrogen menurunkan hormon paratiroid. Dick *et al.* (2005) melaporkan bahwa untuk mempertahankan konsentrasi Ca darah dalam kisaran normal, hormon paratiroid bekerja pada ginjal untuk meningkatkan reabsorpsi Ca yang ditandai turunnya ekskresi Ca melalui urin. Turunnya hormon paratiroid dengan demikian meningkatkan Ca melalui urin, namun pada pemeriksaan histopatologi ginjal tikus OVE terlihat tidak berbeda dengan tikus OVK.

Suplementasi *calcitriol* pada tikus OVD menyebabkan konsumsi Ca dan absorpsi Ca intestinal tikus OVD cenderung lebih rendah, ekskresi Ca urin tikus OVD cenderung lebih tinggi meskipun tidak berbeda signifikan dibanding tikus OVK (Tabel 1). Lebih rendahnya absorpsi Ca intestinal diduga terkait dengan lebih rendahnya estradiol tikus OVD.

Tabel 1. Rataan konsumsi Calsiium (mg/kg tikus/hari), absorpsi Ca intestinal (mg/kg tikus/hari), Ca urin (mg/kg tikus/hari) pada tikus *Wistar* betina

Kelompok	Kontrol	Ovariektomi	Ovariektomi + estradiol	Ovariektomi + <i>calcitriol</i>	Ovariektomi + estradiol + <i>calcitriol</i>
Konsumsi Ca	^b 269,38±48,32 ^a	^b 260,68±29,61 ^a	^c 355,24±77,29 ^c	^a 212,97±27,30 ^a	^b 299,98±43,28 ^c
Ca feses	138,74±19,85 ^a	83,94±8,88 ^b	^e 115,84±19,20 ^c	^d 57,24±12,87 ^d	^e 97,99±14,01 ^b
Ca urin	26,83±9,84 ^a	27,69±3,46 ^a	51,07±12,43 ^a	36,09±2,24 ^a	69,86±27,18 ^a
Absorpsi Ca intestinal	130,64±30,88 ^a	^b 176,74±23,36 ^a	^b 239,40±70,68 ^c	155,74±32,79 ^a	^b 201,98±56,68 ^a

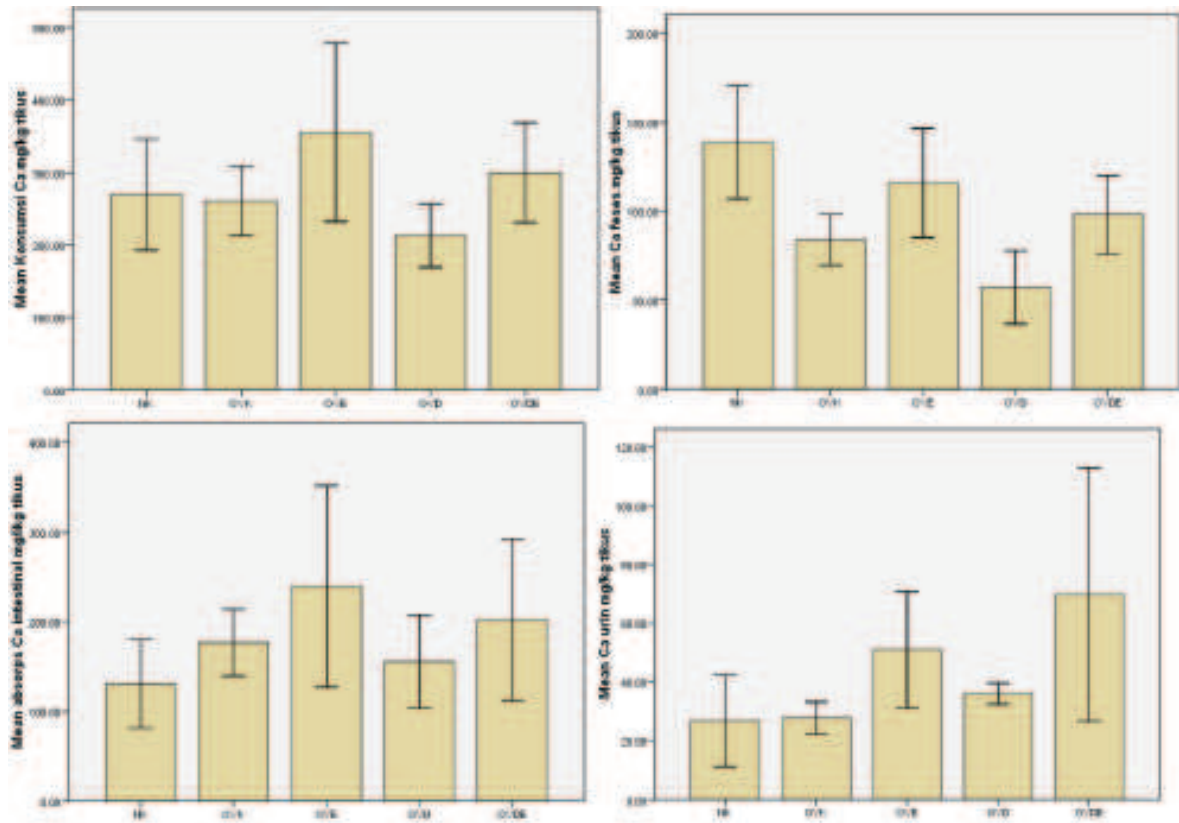
Keterangan : Angka dalam baris yang didahului atau diikuti huruf yang sama menunjukkan tidak berbeda signifikan

Dilaporkan Hartiningsih *et al.* (2012) bahwa suplemen *calcitriol* selama enam minggu menurunkan estradiol tikus *Wistar* ovariektomi. Rasheed *et al.* (2009) juga melaporkan bahwa suplemen Ca dan 1,25-dihidroksivitamin D₃ selama tiga bulan pada tikus tiga bulan pascaovariektomi menurunkan konsentrasi estradiol. Ekskresi Ca dalam urin pada tikus OVD yang cenderung lebih tinggi selain diduga akibat lebih rendahnya estradiol, juga diduga akibat turunnya hormon paratiroid terkait dengan suplementasi *calcitriol*. Ramagnoli *et al.* (2008), Seamans dan Casman (2009) melaporkan bahwa suplemen 1,25-dihidroksi-vitamin D₃ atau vitamin D bentuk aktif menurunkan sekresi hormon paratiroid sangat signifikan. Dari uraian tersebut memberi gambaran bahwa lebih tingginya ekskresi Ca dalam urin tikus OVD diduga akibat turunnya hormon estrogen dan hormon paratiroid. Namun, pada pemeriksaan histopatologi ginjal tikus OVD terlihat tidak berbeda dengan tikus OVK.

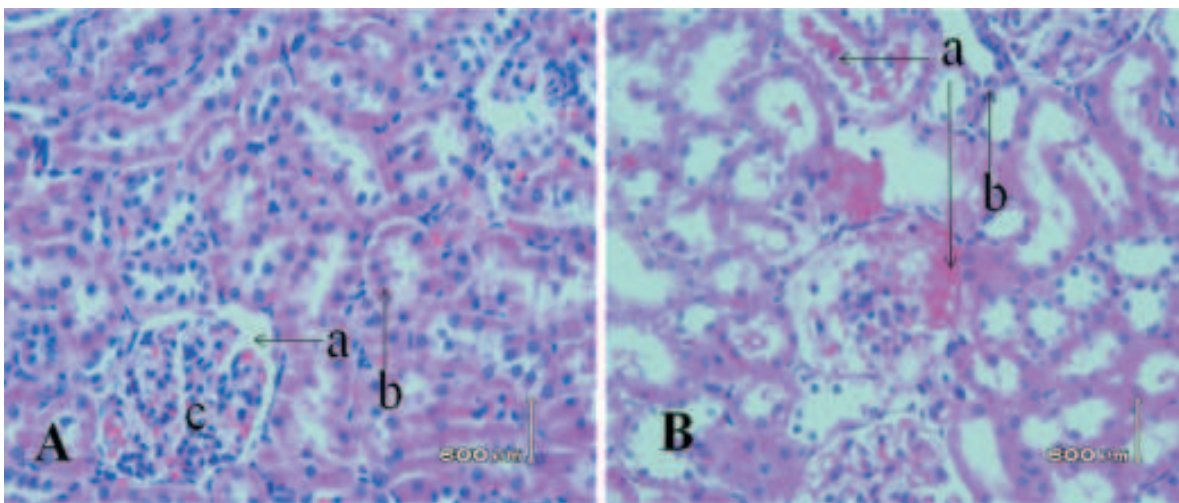
Suplementasi kombinasi *calcitriol* dan *ethynil ethyl estradiol* pada tikus OVDE menyebabkan konsumsi Ca dan absorpsi Ca intestinal lebih tinggi signifikan, dan ekskresi Ca dalam urin cenderung lebih tinggi meskipun tidak berbeda signifikan dibanding tikus OVK (Tabel 1). Namun, pada pemeriksaan histopatologi ginjal tikus OVDE terlihat berbeda dengan tikus OVK, teramati ada perubahan struktur ginjal. Lebih tingginya ekskresi Ca dalam urin tikus OVDE diduga terkait dengan lebih tingginya konsumsi Ca dan absorpsi Ca intestinal tikus OVDE yang diduga menyebabkan turunnya hormon paratiroid. Suplementasi kombinasi *calcitriol* dan *ethynil ethyl estradiol* pada tikus OVDE juga diduga menyebabkan

turunnya hormon paratiroid.

Dalam penelitian ini, gambaran histopatologi ginjal tikus OVK, OVD, dan OVE (Gambar tidak ditampilkan) terlihat tidak berbeda dengan tikus NK. Histopatologi ginjal tikus NK tidak ditemukan perubahan (Gambar 2:A), ruang Bowman's yang mengelilingi glomerulus terlihat jelas, kapsula Bowman's mempunyai epitel berbentuk pipih, dan sel epitel tubulus proksimalis berbentuk kuboid tinggi dengan lumen lebih sempit, sel epitel tubulus distalis berbentuk kuboid pendek dengan lumen lebih luas sesuai yang digambarkan Teoh *et al.* (2010) dan Brzoska *et al.* (2003). Pada gambaran histopatologi ginjal tikus OVDE, selain ditemukan endapan protein dalam ruang Bowman's dan tubulus proksimalis, juga tubulus proksimalis terlihat nekrosis (Gambar 2:B). Perubahan tersebut diduga terkait dengan lebih tingginya ekskresi Ca dalam urin tikus OVDE. Cunningham (2002) melaporkan bahwa sebagian besar Ca difiltrasi di dalam ginjal, 98-99% dari jumlah yang difiltrasi, 60% diserap kembali di tubulus proksimalis, sedangkan sisanya (sebagian kecil diserap di bagian lengkung Henle asenden dan sebagian besar diserap kembali di bagian tubulus distalis). Beban kerja glomerulus yang berlebihan terkait dengan meningkatnya aktivitas filtrasi yang ditandai lebih tingginya ekskresi Ca dalam urin tikus OVDE diduga menjadi penyebab nekrosis tubulus proksimalis. Dilaporkan oleh Akil (2006) bahwa hiperkalsiuria menyebabkan lepasnya sel epitel semua struktur ginjal, ureter dan vesika urinaria. Menurut Silva (2008) meningkatnya aktivitas filtrasi glomerulus memicu terjadi hipertrofi glomerulus. Beberapa peneliti melaporkan bahwa hipertrofi glomerulus memicu kerusakan glomerulus (Fries *et al.*,



Gambar 1. Konsumsi Calsium, ekskresi Ca dalam feses, absorpsi Ca intestinal dan ekskresi Ca urin selama perlakuan



Gambar 2. Histopatologis ginjal tikus normal NK (Gambar A) mempunyai struktur normal. Ruang Bowman's yang mengelilingi glomerulus terlihat (a), sel epitel tubulus berbentuk kuboid (b), dan glomerulus normal (c). (H dan E 400X). Pada tikus OVDE ovariektomi + calcitriol dan etrllyl estradiol (Gambar B) terlihat endapan protein dalam ruang Bowman's dan tubulus proksimalis (a), nekrosis pada tubulus proksimalis (b) (H dan E 400X).

1989; Yoshida *et al.*, 1989) dan menyebabkan nefrosis (Miller *et al.*, 1990). Menurut Robertone (1998) kerusakan pada glomerulus dapat memengaruhi aliran darah peritubuler dan fungsi tubulus, turunnya aliran darah menurunkan pengiriman oksigen dan metabolit ke tubulus, menurunkan regulasi metabolik, dan menyebabkan nekrosis sel epitel tubulus. Dalam penelitian ini, endapan protein yang terlihat di dalam ruang kapsuler kapsula Bowman's dan tubulus proksimalis pada tikus OVDE adalah sesuai laporan Miller *et al.* (1990) bahwa dalam kondisi glomerulus hipertrofi, sel epitel yang rusak tidak dapat mempertahankan perlekatannya pada dinding kapiler, akibat lepasnya sel epitel dari dinding kapiler perifer menyebabkan lolosnya protein melalui dinding kapiler yang gundul. Tingginya ekskresi Ca dalam urin, keberadaan matriks protein dan lesi pada epitel saluran perkencingan dapat menjadi penyebab terbentuknya urolit.

SIMPULAN

Hasil penelitian dapat disimpulkan bahwa kombinasi *calcitriol* 20 ng/hari/tikus dan *ethynil ethyl estradiol* 25µg/hari/tikus secara oral selama delapan minggu pada tikus ovariektomi meningkatkan ekskresi kalsium dalam urin dan risiko urolitiasis.

SARAN

Perlu dilakukan penelitian lebih lanjut untuk mencari solusi tentang tingginya risiko terjadi urolitiasis yang terkait dengan kasus osteoporosis pasca ovariektomi.

UCAPAN TERIMA KASIH

Penelitian ini merupakan sebagian hasil penelitian hibah pengembangan bagian Fakultas Kedokteran Hewan Universitas Gadjah Mada. Ucapan terima kasih disampaikan kepada Fakultas Kedokteran Hewan Universitas Gadjah Mada yang telah memberi dana penelitian.

DAFTAR PUSTAKA

- Abrol N, Kekre NS, 2014. Revisiting Randall's plaque. *African Journal of Urology* 20: 174-179.
- Akil I, Kavukcu S, Inan S, Yilmaz O, Atilla P, Islekel H, Nese N, Muftuoglu S. 2006. Evaluation of histologic changes in the urinary tract of hypercalciuric rats. *Pediatr Nephrol* 21: 1681-1689.
- Braun M, Palacios C, Wigertz K, Jackman LA, Bryant RJ, McCabe LD, Martin BR, McCabe GP, Peacock M, Weafer CM. 2007. Racial differences in skeletal calcium retention in adolescent girls with varied controlled calcium intakes. *Am J Clin Nutr* 85: 1657-1663.
- Brzoska MM, Moniuszko-Jakoniuk J, Pilat-Marcinkiewicz B, Sawicki B. 2003. Liver and kidney function and histology in rats exposed to cadmium and ethanol. *Alcohol & Alcoholism* 38(1): 2-10.
- Carrillo-Lopez N, Roman-Garcia P, Rebollar-Rondriguez A, Fernandez-martin LJ, Naves-Diaz M, Cannata-Andia JB. 2009. Indirect regulation of PTH by estrogens may require FGF23. *J Am Soc Nephrol* 20: 2009-2017.
- Coe FL, Evan A, Worcester E. 2005. Kidney stone disease. *J Clin Invest* 115(10): 2598-2608.
- Colin EM, van Den Bemd GJ, Van Aken M, Christakors S, De Jonge HR, Deluca HF, Prael JM, Birkenhager JC, Buurman CJ, Pols HA, van Leeuwen JP. 1999. Evidence for involvement of 17 β -estradiol in intestinal calcium absorption independent of 1,25-dihydroxyvitamin D₃ level in the rat. *J Bone Miner Res* 14: 57-64.
- Cunningham JG. 2002. *Textbook of veterinary physiology* Third edition. Philadelphia USA. WB Saunders Company. Hlm. 432-444.
- Dick M, Dvine A, Beilby J, Prince RL. 2005. Effects of endogenous estrogen on renal calcium and phosphate handling in elderly women. *Am J Physiol Metab* 288: E430-E435.

- Fries JWU, Sandstrom DJ, Meyer TW, Rennke HG. 1989; Glomerular hypertrophy and epithelial cell injury modulated progressive glomerulosclerosis in the rats. *Blab Invest* 60: 205-217.
- Furness S, Roberts H, Marjoribanks J, Lethaby A, Hickey M, Farquhar C. 2009. Hormone therapy in postmenopausal women and risk of endometrial hyperplasia. *Cochrane Database Syst Rev* 15: CD000402.
- Gallo D, Zannoni GF, Fabrizi M, De Stefano I, Mantuano E, Scambia G. 2008. Comparativ effects of 17 beta-estradiol and phytoestrogens in the regulation of endometrial functions in the rodent uterus. *J Endocrinol Invest* 31(1): 48-56.
- Harris LE. 1970. *Nutrition research techniques for domestic and wild animals*, Vol.1 Logan, Utah Animal Science Dept. Utah State Univ. Hlm.2651.
- Hartiningsih, Anggraeni D, Aji D. 2012. Respon metafisis tulang femur distalis tikus ovariektomi yang mengkonsumsi kalsitriol. *Jurnal Kedokteran Hewan* 6: 92-98.
- Heilberg IP, Weisinger JR. 2006. Bone disease in idiopathic hypercalciuria. *Curr Opin Nephrol Hypertens* 15: 394-402.
- Hoenderop JG, Muller D, van Der Kemp AW, Hartog A, Suzuki M, Ishibashi K, Imai M, Sweep F, Willems PH, Van Os CH, Bindels RJ. 2001. Calcitriol controls the epithelial calcium channel in kidney. *J Am Soc Nephrol* 12: 1342-1349.
- Holzherr ML, Retallack RW, Gutteridge DH, Price RI, Faulkner DI, Wilson SG, Will, RK, Steward GO, Stuckey BG, Prince RL, Criddle RA, Kent GN, Bhagat CI, Dhaliwal SS, Jamrozik K. 2000. Calcium absorption in postmenopausal osteoporosis : benefit of HRT plus calcitriol, but not HRT alone, in both malabsorbers and normal absorbers. *Osteoporos Int* 11: 43-51.
- Jiang JMY, Sacco SM, Ward WE. 2008. Ovariectomy-Induced Hyperphagia Does Not Modulate Bone Mineral Density or Bone Strength in Rats. *J Nutr* 38: 2106-2110.
- Kalu DN, Orchii PB. 1999. Calcium absorption and bone loss in ovariectomized rats fed varying level dietary calcium. *Calcif Tissue Int* 65: 73-77.
- Krambeck AE, Handa SE, Evan AP, Lingeman JE. 2010. Profile of the brushite stone former. *J Urol* 184: 1367-1371.
- Li F, Yang Y, Guo C, Zhang C, Yang Z, Li P. 2013. Antiosteoporotic activity of echinacoside in ovariectomized rats. *Phytomedicine* 15:20(6): 549-557.
- Liang YQ, Akishita M, Kim S, Ako J, Hashimoto M, Iijima K, Ohike Y, Watanebe T, Sudoh N, Toba K, Yoshizumi M, Ouchi Y. 2002. Estrogen receptor α is involved in the anorectic action of estrogen. *International Journal of Obesity* 26: 1103-1198.
- Miller PL, Scholey JW, Rennke HG, Meyer TW.1990. Glomerular hypertrophy aggravates epithelial cell injury in nephritic rats. *J Clin Invest* 85: 1119-1126.
- Mohr SB, Garland CF, Gorham ED, Grant WD, Garland FC. 2007. Is ultraviolet B irradiance inversely associated with incidence rates of endometrial cancer: an ecological study of 107 countries. *Prev Med* 45: 327-331.
- O'Loughlin PD, Morris HA. 2003. Oophorectomy acutely increases calcium excretion in adult rats. *J Nutr* 133: 2277-2280.
- Pak CY, Odvina CV, Peaele MS, Sakhaee K, Peterson RD, Poindexter JR, Brinkey LJ. 2005. Effect of dietary modification on urinary stone risk factors. *Kidney Int* 68(5): 2264-2273.
- Pan M, Li Z, Yeung V, Xu RJ. 2010. Dietary supplementation of soy germ phytoestrogens or estradiol improves spatial memory performance and increases gene expression of BDNF, TrkB receptor and synaptic factors in ovariectomized rats. *Nutrition and Metabolism* 7: 75.
- Romagnoli E, Mascia ML, Cipriani C, Fassino V, Mazzei F, D'Erasmus E, Carnevale V, Scillitani A, Minisola S. 2008. Short and long-term variations in serum calciotropic hormones after a single very large dose of ergocalciferol (vitamin D₂) or cholecalciferol (vitamin D₃) in the elderly. *J Clin Endocrinol & Metab* 93: 3015-3020.
- Rasheed WI, Oraby FS, Hussein JS. 2009. Therapeutic efficacy of garlic oil with 1,25 Dihydroxy Vit D₃ and calcium in osteoporotic ovariectomized rats. *Australian Journal of Basic and Applied Sciences* 3(2): 977-981.

- Robertone JL. 1998. Chemically induced glomerular injury: A review of basic mechanisms and specific xenobiotics. *Toxicologic Pathology* 26(1): 64-72.
- Sairanen S, Karkkainen M, Tahtel R, Laitinen K, Makela P, Lamberg-Allardt C, Valimaki MJ. 2000. Bone mass and markers of bone and calcium metabolism in postmenopausal women treated with 1,25-dihydroxyvitamin D (Calcitriol) for four years. *Calcif Tissue Int* 67: 122-127.
- Salazar-Martinez E, Lazcano-Ponce E, Sanchez-Zamorano LM, Gonzales-Lira G, Escudero-DE Los RP, Hernandez-Avila M. 2005. Dietary factors and endometrial cancer risk. Results of a case-control study in Mexico. *Intl J Gynecol Cancer* 15: 938-945.
- Seamans KM, Cashman KD. 2009. Existing and potentially novel functional marker of vitamin D status : a systematic review. *Am J Clin Nutr* 89: 1997S-2008S.
- Silva PTD, Oloris SCS, Avanzo JL, Fukumasu H, Silva da TC, Hernandez-Blazquez FJ, Dagli MLZ. 2008. Compensatory kidney hypertrophy/hyperplasia after nephrectomy in mice : alterations of connexin 43 (Cx43) phosphorylated isoforms. *Braz J Vet Pathol* 1(1): 3-9.
- Teoh SL, Latief AA. 2010. Histological changes in the kidney of experimental diabetic rats fed with Momordica charantia (bitter gourd) extract. *Romanian Journal of Morphology and Embryology* 5(1): 91-95.
- Tsujikawa H, Kurotaki Y, Fujimori T *et al.* 2003. Klotho, a gene related to ayndrome resembling human premature aging, function in a negative regulatory circuit of vitamin D endocrine system. *Mol Endocrinol* 17: 2393-2403.
- van Abel M, Hoenderop JGJ, Dardenne O, St Arnaud R, Van Os CH, Van Leeuwen HJPTM, Bindels RJM. 2002. 1,25-Dihydroxyvitamin D₃-independent stimulatory effect of estrogen on the expression of EcaC1 in the kidney. *J Am Nephrol* 13: 2102-2109.
- van Abel M, Hoenderop JG, van der Kemp AW, van Leeuwen JP, Bindels RJ. 2003. Regulation of the epithelial Ca²⁺ channels in small intestine as studied by quantitative mRNA detection. *Am J Physiol Gastrointest Liver Physiol* 285: 978-985.
- van de Graaft SF, Boullart I, Hoenderop JG, Bindels RJ. 2004. Regulation of the epithelial Ca²⁺ channels TRPV5 and TRPV6 by 1 α ,25 dihydroxy vitamin D₃ and dietary Ca²⁺. *J Steroid Biochem Mol Biol* 89-90: 303-308.
- Vieth R, Milojevic S, Peltekova V. 2000. Improved cholecalciferol nutrition in rats is noncalcemic, suppresses parathyroid hormone and increases responsiveness to 1,25 dihydroxycholecalciferol. *J Nutr* 130: 578-584.
- Watanabe O, Hara H, Ayoma Y, Kasai T. 2001. Improving effect of feeding with a phosphorylated guar gum hydrlysate on calcium absorption impaired by ovariectomy in rats. *Biosci Biotechnol Biochem* 65: 613-618.
- Wood RJ, Fleets JC, Cashman K, Bruns ME, Deluca HF. 1998. Intestinal calcium Absorption in the Aged rats : Evidence of Intestinal resistance to 1,25(OH)₂ Vitamin D. *Endocrinology* 39(9): 3843-3848.
- Xu H, Uno JK, Inouye M, Xu L, Dress JB, Collin JF, Ghishan FK. 2003. Regulation of intestinal NaPi-IIb cotransporter gene expression by estrogen. *Am Physiol Gastrointest* 285: G1317-G1324.
- Yoshida Y, Fogo A, Ichikawa I. 1989. Glomerular hemodynamic changes vs hypertrophy in experimental glomerular sclerosis. *Kidney Int* 35: 654-660.
- Zhu K, Devine A, Dick IM, Wilson SG, Prince RL. 2008. Effect of calcium and vitamin D supplementation in hip bone mineral density and calcium-relation analyties in elderly ambulatory Australian women : a five year randomized controlled trial. *J Clin Endocrin and Met* 93(3): 743-749.