

Gambaran Darah dan Kalsium Domba Lokal yang Diimplantasi *Scaffold* Bifasik Kalsium Posfat Berpori 70/30

(*BLOOD AND CALCIUM PROFILE OF LOCAL SHEEP
IMPLANTED WITH POROUS BIPHASIC
CALCIUM PHOSPHATE SCAFFOLD 70/30*)

Dwi Utari Rahmiati^{1,5}, Gunanti²,
Eva Harlina³, Kiagus Dahlan⁴

¹Program Pascasarjana, Institut Pertanian Bogor.

²Divisi Bedah dan Radiologi,

³Divisi Patologi, Departemen Klinik Reproduksi dan Patologi,
Fakultas Kedokteran Hewan, Institut Pertanian Bogor.

Kampus Dramaga Jl. Agatis, Dramaga, Bogor,

⁴Divisi Biofisika, Departemen Fisika,

Fakultas Matematika dan Ilmu Pengetahuan Alam.

Institut Pertanian Bogor. Kampus Dramaga

Jl. Meranti, Dramaga, Bogor, Jawa Barat Indonesia 16680

⁵Program Studi Kedokteran Hewan, Universitas Padjadjaran,

Jln Raya Bandung Sumedang km 21, Hegarmanah

Sumedang, Jawa Barat, Indonesia, 45363

ayiq.utari20@gmail.com; dwi.utari@unpad.ac.id. +6281 907 845 964

ABSTRAK

Penelitian ini bertujuan mempelajari biokompatibilitas bifasik kalsium fosfat dengan kombinasi alginat, dengan mengevaluasi gambaran darah dan kalsium. Penelitian ini menggunakan tiga ekor domba lokal (*Ovis aries*) jantan, umur 1,5 tahun, dengan rata-rata bobot badan 20 kg. Pembiusan dilakukan menggunakan kombinasi anestetikum intra vena ketamine HCl 10% (2 mg/kg BB) dan xylaxine HCl 10% (0,1 mg/kg BB). Bahan implan ditanam pada tibia kanan domba. Sebagai kontrol, tibia kiri domba dibuat defek namun tidak ditanam implan. Orientasi sayatan yaitu garis lurus persendian femoro tibia di medial, 3,6 cm dari kaudal ke kranial dan tegak lurus dari titik tersebut 5,7 cm ke arah distal. Defek dibuat menggunakan bor tulang untuk membuat lubang sesuai dengan ukuran implan (diameter 0,8 cm dan panjang 0,4 cm). Parameter darah yang dievaluasi yaitu jumlah eritrosit, hemoglobin (Hb), hematokrit (Hct), total leukosit dan diferensial leukosit; neutrofil, eosinofil, basofil, limfosit dan monosit) serta kadar kalsium dalam serum dilakukan pada hari ke-0, 7, 30, 60 dan 90 pascaimplantasi. Berdasarkan nilai hematologi lengkap, tidak ada parameter darah yang berubah secara signifikan. Berdasarkan nilai kalsium, diperoleh nilai signifikan pada hari ke-30 dan ke-90. Konsentrasi kalsium darah dari hari ke-0 hingga ke-90 menunjukkan penurunan.

Kata-kata kunci: alginat; hematologi lengkap; kalsium; kalsium fosfat

ABSTRACT

The aim of this research is to study the biocompatibility biphasic calcium phosphate with alginate combination by evaluating blood and calcium concentration. This study used three male sheep, age 1.5 year old with an average weight of 20 kg. Anaesthesia is using an intravenous anaesthetic combination of 10% ketamine HCl (2 mg / kg BW) and 10% xylaxine HCl (0.1 mg / kg BW). The implant material is grown on the right sheep tibia. As a control, the left sheep tibia was made of defects but not implanted. The incision orientation is the straight line of the tibial femoral joint at medial, 3.6 cm from caudal to cranial and perpendicular from that point 5.7 cm to the distal direction. The defect is made using

a bone drill to make a hole according to the size of the implant (diameter 0.8 cm and 0.4 cm long). Blood parameters (erythrocytes, hemoglobin (Hb), hematocrit (Hct), total leukocytes and differentiation of leukocytes; neutrophils, eosinophils, basophils, lymphocytes and monocytes) and calcium evaluations were performed on days 0, 7, 30, 60 and 90 post implantation. Based on complete blood count no significant of blood parameters. Based on the calcium value, there are significant values on the 30th and the 90th. Blood calcium concentration were decreased from day 0 to 90.

Keywords: alginate; complete blood count; calcium; calcium phosphate

PENDAHULUAN

Material keramik merupakan kelompok oksida inorganik dan garam yang digunakan untuk *bone tissue engineer* karena memiliki kesamaan komponen mineral dengan tulang, serta memiliki kemampuan untuk menyokong jaringan tulang. Kalsium fosfat merupakan mineral material keramik yang mengandung ion kalsium (Ca^{2+}), orthophosphate (PO_4^{3-}), metaphosphate atau pyrophosphate ($\text{P}_2\text{O}_7^{4-}$) dan terkadang mengandung hidrogen dan ion hidroksida Kalsium fosfat yang sering digunakan dalam *bone tissue engineer* adalah hidroksiapatit, kalsium sulfat hemidihidrat, gypsum, kalsium sulfat dehidrat, kalsium karbonat, dikalsium fosfat, oktakalsium fosfat dan beta trikalsium fosfat. Bentuk komersial kalsium fosfat telah banyak dikembangkan dalam bentuk partikel, blok, semen, dilapisi oleh metal atau dikombinasikan dengan polimer (Velasco *et al.*, 2015).

Kalsium fosfat dikembangkan sejak tahun 1980-an (Gauthier *et al.*, 1998). Sintetis biokeramik kalsium fosfat banyak dikembangkan karena biokompatibel, osteokonduktif, non imunogenik (Broggini *et al.*, 2014) dan memiliki kontrol resorpsi serta substitusi tulang yang baik (Daculsi, 1998). Bifasik kalsium fosfat mengandung hidroksiapatit (HA) dan trikalsium fosfat (TKF). Hidroksiapatit sulit untuk larut sedangkan TKF sangat mudah larut. Menurut Castilho *et al.* (2014) *remodeling* tulang yang ditanam BKF terjadi secara sempurna melalui terdegradasinya TKF diikuti dengan aliran kalsium dari TKF dan cairan tubuh untuk membentuk endapan sekitar lapisan apatit.

Bahan lain yang dapat menjadi komposisi implan adalah polimer, di antaranya alginat. Alginat digunakan sebagai porogen karena kemampuannya larut dalam air, berbentuk gel dalam suhu ruang (Corrales *et al.*, 2014) dan mampu bereaksi dengan ion-ion kalsium (Lee dan Mooney, 2012). Alginat telah banyak dikombinasikan, dan kombinasi dengan kalsium

fosfat tiga dimensi sangat efektif untuk pengobatan dan perbaikan jaringan tulang (Bose *et al.*, 2012). Gel alginat yang mengandung kolagen yang dikombinasi dengan trikalsium fosfat dapat meningkatkan adhesi dan proliferasi sel sumsum tulang (Lee dan Mooney, 2012). Kombinasi polimer natrium alginat dengan bifasik kalsium fosfat (BKF) akan membentuk komposit dengan viskositas tinggi. Penggunaan Na-alginat berdampak pada sifat mekanik *scaffold* yang elastis (Hamdila, 2015).

Sesuai dengan *International Organization for Standardization* (ISO) 10993 tentang standar evaluasi biokompatibilitas perangkat medis, implan pada tulang yang durasi pemakaiannya lebih dari 30 hari, memerlukan evaluasi sitotoksitas, sensitivitas, reaksi iritasi, reaksi toksik sistemik akut, subakut dan subkronis, dan genotoksitas. Menurut Xiang dan Spector (2006), biokompatibilitas terkait dengan respons tubuh terhadap bahan yang diaplikasikan. Evaluasi biokompatibilitas bahan implan dapat dilakukan dengan melihat respons biologis jaringan yaitu inflamasi akut dan kronis (Anderson, 2001). Gambaran darah digunakan sebagai parameter ada atau tidaknya respons inflamasi serta evaluasi ada atau tidaknya kandungan bahan implan yang terdegradasi dan masuk ke dalam tubuh (Xiang dan Spector, 2006). Tujuan dari penelitian ini adalah melihat status kesehatan hewan serta mengamati ada atau tidaknya penolakan tubuh serta laju degradasi BKF-alginat, mempelajari gambaran darah, dan kadar kalsium darah

METODE PENELITIAN

Persetujuan etik

Seluruh prosedur yang dilakukan dalam penelitian ini disetujui oleh Komisi Etik Fakultas Kedokteran Hewan, IPB dengan nomor 052/KEH/SKE/2017.

Aklimatisasi

Tiga ekor domba jantan dengan umur 1,5 tahun dan bobot badan sekitar 20 kg diakli-

matisasi selama 14 hari. Selama aklimatisasi domba dirawat, diberi pakan dan minum secara *ad libitum*, dan kandang dibersihkan setiap hari. Selain itu domba diberi obat cacing *oxfendazole* dosis 4,5 mg/kg berat badan, secara per oral, dan antibiotik *oxytetracycline long acting* dosis 4,4 mg/kg kg BB (Plumb 2008) secara intra muskular (IM) dengan interval dua hari, sebanyak tiga kali.

Pemeriksaan Darah dan Kalsium

Pemeriksaan darah dilakukan pada praoperasi dan pascaoperasi hari ke-7, 30, 60 dan 90 penanaman pelet BKF-alginat pada os tibialis kanan. Pemeriksaan darah meliputi jumlah eritrosit, hemoglobin, hematokrit, total leukosit, differensial leukosit (neutrofil, eosinofil, basofil, limfosit dan monosit) dan kalsium. Darah dikoleksi melalui vena jugularis sebanyak 5 mL. Sebanyak 3 mL masuk ke tabung darah tanpa *anti-coagulant (plain)* dan 2 mL masuk ke tabung darah EDTA. Pemeriksaan hematologi lengkap menggunakan *Erma Hematology Analyzer*. Pemeriksaan kalsium menggunakan *Calcium Liquicolor* dan dibaca menggunakan spektrofotometri. Hasil pemeriksaan darah dan kalsium diolah secara kuantitatif menggunakan SPSS 16 dengan uji *t paired sample*.

HASIL DAN PEMBAHASAN

Hematologi Lengkap

Biokompatibilitas adalah kemampuan material untuk mendukung aktivitas normal sel dan sinyal molekuler tanpa menyebabkan efek toksik lokal maupun sistemik pada inang (Bose *et al.*, 2012). Adanya efek toksik dan reaksi penolakan tubuh terhadap bahan implan dapat terlihat melalui nilai parameter darah (Xiang dan Spector, 2006). Implan dilakukan pada tulang panjang seperti os tibia. Sumsum tulang pada tulang tibia merupakan salah satu sumber sel darah merah, karena sumsum tulang merupakan organ hematopoietik mayor pada individu dewasa (Sharkey dan Hill, 2010). Toksik pada sumsum tulang dapat menyebabkan gangguan pembentukan darah (dihematopoiesis), termasuk di dalamnya eritropoiesis, granulopoiesis, dan trombopoiesis (Fry dan McGavin, 2007). Berdasarkan hasil pemeriksaan darah, seluruh nilai parameter darah domba yang diimplan dengan BKF alginat tidak

menunjukkan adanya perbedaan yang signifikan (Tabel 1).

Nilai eritrosit menunjukkan nilai yang fluktuatif. Eritrosit menurun pada hari ke-7, meningkat pada hari ke-30 dan ke-60, kemudian menurun pada hari ke-90. Nilai hemoglobin cenderung mengalami penurunan pada hari ke-7 hingga ke-60 dan meningkat kembali pada hari ke-90. Nilai MCV, MCH dan MCHC menunjukkan nilai yang cenderung stabil dari hari ke-0 hingga hari ke-90. Peningkatan dan penurunan nilai parameter darah tersebut tidak menunjukkan adanya perubahan yang signifikan. Gangguan dan penyakit pada sumsum tulang akan mengganggu proses pembentukan eritropoiesis (Meyer dan Harvey, 2004). Tidak adanya nilai yang signifikan menunjukkan bahwa BKF alginat tidak menyebabkan toksik bagi sumsum tulang. Hal ini sesuai dengan penelitian oleh Solihat *et al.* (2010), yang menunjukkan BKF tidak toksik berdasarkan uji *in vitro* dan Kanasan *et al.* (2016), Rottensteiner *et al.* (2014); Lee dan Mooney (2012) yang menunjukkan alginat juga bersifat tidak toksik. Hasil yang diperoleh dari penelitian ini tidak sejalan dengan hasil penelitian yang dilaporkan oleh Muramatsu *et al.* (2007) yang menunjukkan bahwa terjadi perbedaan signifikan pada hemoglobin, hematokrit, dan MCHC pada tikus yang diimplan beta trikalsium fosfat kombinasi dengan kitin. Perbedaan signifikan tersebut masih dapat diterima dan tidak terkait dengan implan. Nilai trombosit menurun pada hari ke-7 dan meningkat pada hari ke-30. Kemudian menurun pada hari ke-60 dan ke-90. Berdasarkan hasil pemeriksaan darah, trombosit domba yang diimplan dengan BKF alginat tidak menunjukkan adanya perbedaan yang signifikan. Hal ini menunjukkan bahwa BKF alginat tidak menyebabkan gangguan pembekuan darah. Hal ini merupakan hal baik, karena bekuan darah dapat berperan sebagai osteokonduksi (Lindgren 2012). Penurunan pada hari ke-7 dapat disebabkan terakumulasinya trombosit pada defek, 1-2 minggu setelah implantasi (Ioku *et al.*, 2015).

Nilai hematokrit menunjukkan nilai yang fluktuatif. Terjadi penurunan pada hari ke-7, meningkat pada hari ke-30, kemudian menurun pada hari ke-60 dan meningkat kembali pada hari ke-90. Hematokrit merupakan persentase volume sel dalam volume darah. Nilai ini bersama dengan total plasma protein digunakan

Tabel 1. Nilai darah pada domba yang diimplan BKF alginat 70/30 scaffold 3D dengan poros

	H-0	H-7	H-30	H-60	H-90
Eritrosit ($10^6/\mu\text{L}$)	3,67 ± 0,21 ^a	3,33 ± 0,35 ^a	3,77 ± 0,35 ^a	3,10 ± 0,20 ^a	3,47 ± 0,21 ^a
Hb (g/dL)	11,03 ± 0,67 ^a	10,00 ± 1,05 ^a	10,07 ± 0,97 ^a	9,30 ± 0,70 ^a	11,23 ± 0,85 ^a
Trombosit ($10^3/\mu\text{L}$)	344,33 ± 45,76 ^a	269,33 ± 81,64 ^a	400,00 ± 27,22 ^a	185,33 ± 16,01 ^a	120,33 ± 9,07 ^a
Hct (%)	33,00 ± 1,73 ^a	29,33 ± 3,21 ^a	34,00 ± 1,00 ^a	28,33 ± 2,08 ^a	31,67 ± 2,08 ^a
MCV (fl)	90,00 ± 0,00 ^a	89,33 ± 0,58 ^a	91,00 ± 0,00 ^a	91,33 ± 1,15 ^a	91,33 ± 0,58 ^a
MCH (fg)	30,00 ± 0,00 ^a	30,00 ± 0,00 ^a	30,00 ± 0,00 ^a	30,00 ± 0,00 ^a	30,00 ± 0,00 ^a
MCHC (%)	33,00 ± 0,00 ^a	33,00 ± 0,00 ^a	33,00 ± 0,00 ^a	33,33 ± 0,58 ^a	29,33 ± 6,35 ^a
Leukosit (μL)	16733 ± 9669,20 ^a	14733 ± 1789,79 ^a	16800 ± 1400,00 ^a	13933 ± 3066,49 ^a	18667 ± 6337,45 ^a
Eosinofil (%)	0,00 ± 0,00 ^a	0,33 ± 0,58 ^a	0,00 ± 0,00 ^a	0,67 ± 1,15 ^a	0,33 ± 0,58 ^a
N Batang (%)	1,00 ± 1,73 ^a	0,67 ± 1,15 ^a	0,67 ± 1,15 ^a	1,33 ± 1,15 ^a	1,00 ± 1,73 ^a
N segmen (%)	74,67 ± 12,50 ^a	79,67 ± 7,09 ^a	75,67 ± 3,79 ^a	70,33 ± 11,59 ^a	74,33 ± 2,51 ^a
Limfosit (%)	21,33 ± 11,06 ^a	17,33 ± 5,51 ^a	21,00 ± 3,00 ^a	24,33 ± 9,71 ^a	22,67 ± 2,85 ^a
Monosit (%)	2,33 ± 0,58 ^a	2,00 ± 0,00 ^a	2,33 ± 0,58 ^a	3,33 ± 1,15 ^a	2,33 ± 0,58 ^a

Keterangan: H-0 = hari ke-0 pascaoperasi; H-7 = hari ke-7 pascaoperasi; H-30 = hari ke-30 pascaoperasi; H-60 = hari ke-60 pascaoperasi; H-90 = hari ke-90 pascaoperasi. Catatan: pada baris yang sama, huruf superskrip (^a) yang berbeda menunjukkan nilai yang signifikan.

untuk mengevaluasi kondisi dehidrasi. Jika bahan mengandung bahan yang bersifat toksik, maka dapat menyebabkan gangguan eritropoiesis, trombopoiesis. Penurunan eritrosit dan kehilangan faktor pembeku darah dan dapat menurunkan hematokrit (Meyer dan Harvey 2004). Namun berdasarkan hasil pemeriksaan darah, hematokrit domba yang diimplan dengan BKF alginat tidak menunjukkan adanya perbedaan yang signifikan.

Leukosit, neutrofil batang, limfosit dan monosit menurun pada hari ke-7. Neutrofil segmen dan eosinofil meningkat pada hari ke-7. Penurunan neutrofil batang dan peningkatan neutrofil segmen dapat disebabkan oleh respons normal tubuh berupa reaksi peradangan akut. Leukosit dan diferensialnya digunakan untuk mengevaluasi kondisi inflamasi dan ada atau tidaknya penolakan tubuh terhadap bahan implan. Pada respons inflamasi akut (1-4 hari), parameter darah yang meningkat yaitu neutrofil (Ackermann, 2007). Pada hari ke-7 nilai neutrofil segmen sedikit meningkat namun tidak signifikan. Pada hari ke -30, 60 dan 90, leukosit, eosinofil, neutrofil, limfosit dan monosit menunjukkan nilai yang fluktuatif, namun tidak ada perubahan yang signifikan. Pada hari ke-90 seluruh nilai rata-rata leukosit dan diferensialnya kembali ke nilai normal. Hal ini disebabkan oleh proses persembuhan defek dalam penelitian ini adalah persembuhan yang melibatkan fibrosis. Sistem monosit

makrofag yang berperan dalam pembentukan fibrovaskular (Ackermann, 2007). Berdasarkan Anderson (2001) pada persembuhan hasil implan, dalam periode minggu akan menunjukkan monosit dan leukosit yang normal dan statis.

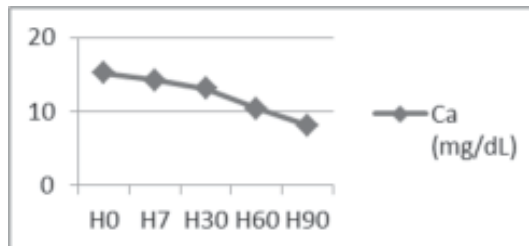
Kadar Kalsium

Kadar kalsium menunjukkan penurunan dari hari ke-0 hingga hari ke-90. Berdasarkan hasil pemeriksaan darah domba dari hari ke-0, 7, 30, 60 dan 90 menunjukkan adanya nilai kalsium yang signifikan, yaitu pada hari ke-30 dan ke-90 (Tabel 2). Menurut Meyer dan Harvey (2004) kadar kalsium domba berkisar antara 10,4-13,0 mg/dL. Berdasarkan data tersebut, nilai kalsium domba pada hari ke-0 dan ke-7 berada di atas rentang normal dan pada hari ke-90 berada di bawah rentang normal. Hal ini dapat terjadi karena adanya proses degradasi material implan yang mengandung kalsium (Marliani, 2015).

Bahan implan bifasik kalsium fosfat mengandung hidroksiapatit (HA) dan trikalsium fosfat (TKF). Trikalsium fosfat sangat mudah larut, sedangkan HA sulit untuk larut. Menurut Castilho *et al.* (2014) *remodelling* tulang yang ditanam BKF terjadi secara sempurna melalui terdegradasinya TKF diikuti dengan aliran kalsium dari TKF dan cairan tubuh untuk membentuk endapan sekitar lapisan apatit. Marliani (2015) pada uji

Tabel 2. Kadar kalsium pada domba yang diimplan scaffold BKF alginat 70/30 berpori

	Kalsium (mg/dL) (rata-rata ± sd)
H-0	15,15 ± 0,806 ^a
H-7	14,24 ± 1,333 ^b
H-30	13,13 ± 0,882 ^a
H-60	10,41 ± 2,095
H-90	8,167 ± 2,865 ^{ab}



Keterangan: H-0 = hari ke-0 pascaoperasi; H-7 = hari ke-7 pascaoperasi; H-30 = hari ke-30 pascaoperasi; H-60 = hari ke-60 pascaoperasi; H-90 = hari ke-90 pascaoperasi. Catatan: pada baris yang sama, huruf superskrip (a) yang berbeda menunjukkan nilai yang signifikan.

bioaktivitas menunjukkan bahwa BKF yang direndam dalam *simulated body fluid* (SBF) mampu terserap baik. Hal ini dapat ditunjukkan dengan peningkatan kadar kalsium dalam SBF.

Biodegradasi material kalsium fosfat terjadi melalui dua proses yaitu larut dalam cairan ekstraseluler, dan pemecahan material menjadi partikel yang lebih kecil oleh digesti sel kemudian ditransportasikan melalui pembuluh limfe (Lu *et al.*, 2002). Proses biodegradasi terkait dengan kondisi asam. Pada saat persembuhan tulang baik dengan implan maupun tidak, kondisi asam tetap terjadi. Sel yang berperan dalam biodegradasi dan bioabsorpsi adalah; (1) monosit dan fibroblas dalam melarutkan kristal kalsium fosfat, (2) osteoklas dalam meresorpsi jaringan tulang yang sudah mati dan material implan kalsium fosfat, (3) multi nukelat sel dan makrofag berperan dalam fagosit dan resorpsi kalsium fosfat baik dalam bentuk keramik ataupun komposit. Kelarutan kalsium fosfat dalam kondisi asam menyebabkan pelepasan kalsium dan fosfat ke dalam lingkungan dan terjadi peningkatan kadar ion tersebut di dalam tubuh. Kalsium dan fosfat yang dilepaskan dapat bergabung dengan kalsium dan fosfat yang ada dalam larutan tubuh (LeGeros 1993).

Penurunan kadar kalsium pada hari ke-30 dan ke-60 kemungkinan disebabkan oleh adanya proses pembentukan lapisan apatit dari kalsium bahan implan dan kalsium dari cairan tubuh. Pada hari ke-90 kalsium berada di bawah rentang normal, mungkin disebabkan oleh adanya proses kalsifikasi dan osifikasi, sehingga terjadi aliran kalsium dalam jumlah besar ke area defek.

SIMPULAN

Berdasarkan analisis nilai parameter darah, tidak menunjukkan adanya perubahan nilai. Bahan implan BKF alginat tidak memengaruhi nilai parameter darah dan BKF alginat dinilai tidak bersifat toksik. Perubahan nilai yang signifikan pada kadar kalsium menunjukkan adanya kandungan bahan implan yang larut ke dalam darah dan memengaruhi kadar kalsium darah.

SARAN

Perlu dilakukan uji terhadap kadar fosfat serta pengujian histopatologi untuk melihat reaksi jaringan terhadap bahan implan.

UCAPAN TERIMA KASIH

Peneliti mengucapkan terima kasih kepada Kementerian Riset Teknologi dan Pendidikan Tinggi Republik Indonesia dan Lembaga Penelitian dan Pengabdian Masyarakat Institut Pertanian Bogor atas pendanaan dalam penelitian ini, melalui Program PUPT (Penelitian Unggulan Perguruan Tinggi) tahun ke-2, tahun anggaran 2016.

DAFTAR PUSTAKA

Ackermann MR. 2007. Chronic inflammation and wound healing. In: *Pathologic Basis Veterinary Disease*. 4th ed. McGavin MD, Zachary JF. Missouri (US): Elsevier. Pp. 102; 156

- Anderson JM. 2001. Biological Responses to Materials. *Annu Rev Mater Res* 31: 81–110.
- Bose S, Roy M, Bandyopadhyay A. 2012. Recent advances in bone tissue engineering scaffold. *Trends Biotechnol* 30(10): 546-554.
- Broggini N, Bosshardt DD, Jensen SS, Bornstein MM, Wang CC, Buser D. 2014. Bone healing around nanocrystalline hydroxyapatite, deproteinized bovine bone mineral, biphasic calcium phosphate, and autogenous bone in mandibular bone defects. *J Biomed Mat Res*: 1–10 [Internet]. [diunduh pada 2016 Des 18]. Tersedia pada: wileyonlinelibrary.com.
- Castilho M, Moseke C, Ewald A, Gbureck U, Groll J, Pires I, Teámar J, Vorndran E. 2014. Direct 3D powder printing of biphasic calcium phosphate scaffold for substitution of complex bone defect. *Biofabrication* 6: 1-12.
- Corrales LP, Esteves ML, Vick JER. 2014. Scaffold design for bone regeneration. *J Nanosci Nanotechnol* 14(1): 15-56.
- Daculsi G. 1998. Biphasic calcium phosphate concept applied to artificial bone, implant coating and injectable bone substitute. *Biomaterials* 19: 1473–1478.
- Fry MM, McGavin MD, 2007. Bone Marrow, Blood Cells and Lymphatic System. In: *Pathologic Basis Veterinary Disease*. 4th ed. McGavin MD, Zachary JF. Missouri (US): Elsevier. Pp. 758
- Gauthier O, Bouler JM, Aguado E, Pilet P, Daculsi G. 1998. Macroporous biphasic calcium phosphate ceramics: influence of macropore diameter and macroporosity percentage on bone ingrowth. *Biomaterials* 19: 133–139.
- Hamdila JD. 2015. Sintesis dan karakterisasi *biphasic calcium phosphate* berpori dari cangkang telur ayam dengan porogen Na-Alginat. (Tesis). Bogor (ID): Institut Pertanian Bogor.
- Ioku Y, Haeniwa H, Kakudo K. 2015. Effect of \hat{a} -tricalcium phosphate and porous hydroxyapatite bone substitutes on bone regeneration in alveolar bone defects around dental implants. *J Osaka Dent Uni* 49(1): 69-84
- Kanasan N, Adzila S, Suid MS, Gurubaran P. 2016. Preparation and characterization of hydroxyapatite/sodium alginate biocomposites for bone implant application. The 2nd International Conference on Functional Materials and Metallurgy [internet]. [diunduh 2017 Apr 29]. Tersedia pada: <https://www.researchgate.net/publication/305441848>.
- Lee KY, Mooney DJ. 2012. Alginate: properties and biomedical applications. *Prog Polym Sci* 37(1): 106–126.
- LeGeros RZ. 1993. Review paper: Biodegradation and vioresorption of calcium phosphate ceramics. *Clinical Muterids* 14: 65-88.
- Lindgren. 2012. On healing of titanium implants in biphasic calcium phosphate (Disertasi). Sweden (SE): Linköping University Medical
- Lu J, Descamps M, Dejou J, Koubi G, Hardouin P, Lemaitre J, Proust JP. 2002. The biodegradation mechanism of calcium phosphate biomaterials in bone. *J Biomed Mater Res* 63: 408–412.
- Marliani. 2015. Pengujian bioaktivitas perancah berpori *biphasic calcium phosphate* sebagai material pengganti tulang pada domba. (Tesis). Bogor (ID): IPB.
- Meyer DJ, Harvey JW. 2004. *Veterinary Laboratory Medicine: Interpretation & Diagnosis*. 3rd ed. Missouri (US): Elsevier.
- Muramatsu K, Oba K, Mukai D, Hasegawa K, Masuda S, Yoshihara Y. 2007. Subacute systemic toxicity assessment of \hat{a} -tricalcium phosphate/carboxymethylchitin composite implanted in rat femur. *J Mater Sci: Mater Med* 18: 513–522.
- Plumb DC. 2008. *Plumb's Veterinary Drug Handbook*. 6th ed. Iowa (US): Blackwell.
- Rottensteiner U, Sarker B, Heusinger D, Dafinova D, Rath SN, Beier JP, Kneser U, Horch RE, Detsch R, Boccaccini AR, Arkudas A. 2014. In vitro and in vivo biocompatibility of alginate dialdehyde/gelatin hydrogels with and without nanoscaled bioactive glass for bone tissue engineering applications. *Materials* 7: 1957-1974.

- Sharkey LC, Hill SA. 2010. Structure of Bone Marrow. In Weiss DJ, Wardrop KJ. (Ed) *Schalm's Veterinary Hematology*. 6th ed. Iowa (US): Blackwell. Pp. 8-13.
- Solihat R, Dahlan K, Bachtiar BM. 2010. In vitro analysis of hydroxyapatite as bone implants. *Proceeding South-East Asian Congress of Medical Physics, Biophysics and Biomedical Engineering*. Bandung. Indonesia.
- Velasco MA, Tovar CAN, Alvarado DAG. 2015. Design, material and mechanobiology of biodegradable scaffold for bone tissue engineering. *Biomed Research International* 15: 1-21.
- Xiang Z, Spector M. 2006. Biocompatibility of materials. In Webster JG. (Ed) *Encyclopedia of Medical Devices and Instrumentation*. 2nd ed. Vol 1. Canada (UK): John Wiley and Sons. Pp.104-120.