

Studi Histopatologi Limpa dan Bursa Fabricius Ayam Berpenyakit Tetelo (*Newcastle Disease*) pada Kasus Lapang

*(HISTOPATHOLOGY STUDIES ON SPLEEN AND BURSA OF FABRICIUS OF
NEWCASTLE DISEASE CHICKHENS FROM FIELD CASE)*

**Etriwati¹, Dewi Ratih²,
Ekowati Handharyani², Surachmi Setyaningsih³**

¹Laboratorium Patologi,
Fakultas Kedokteran Hewan, Universitas Syiah Kuala,
Jln. T. Hasan Krueng Kalee No. 4, Banda Aceh,
Nangroe Aceh Darusalam, Indonesia, 23111.
Telp/Fax +626517551536; Email: etriwati.2102@unsyiah.ac.id

²Departemen Klinik, Reproduksi dan Patologi,

³Departemen Ilmu Penyakit Hewan dan Kesehatan Masyarakat Veteriner,
Fakultas Kedokteran Hewan, Institut Pertanian Bogor,
Jln. Agatis, Kampus IPB Dramaga, Bogor, Jawa Barat 16680

ABSTRAK

Penyakit tetelo atau *Newcastle Disease* merupakan penyakit unggas yang sangat menular dan sangat mematikan pada semua unggas. Penelitian ini bertujuan mengetahui lesi dan distribusi virus *Newcastle disease* pada organ limpa dan bursa Fabricius ayam dari kasus-kasus lapangan. Sampel yang digunakan dalam penelitian ini adalah organ limpa dan bursa Fabricius dari sepuluh kasus *suspect Newcastle disease*. Pemeriksaan histopatologi dengan pewarnaan hematoksilin dan eosin untuk melihat gambaran morfologi sel dan distribusi virus dengan pewarnaan imunohistokimia. Sebaran lesi dan derajat reaksi imunopositif ditentukan dengan kategori ringan, sedang, dan berat. Limpa pada semua sampel terlihat bengkak, rapuh dan disertai dengan fosi nekrotik multifokus. Lesi histopatologi menunjukkan adanya hiperemi/kongesti dan deplesi sel-sel limfoid. Reaksi imunopositif ditemukan pada sel-sel limfoid pulpa merah dan sel-sel limfoid di dalam folikel limfoid. Bursa Fabricius mengalami atrofi dan hiperemi/kongesti dengan lesi histopatologi pada semua sampel menunjukkan hemoragi, sel-sel limfoid pada folikel limfoid mengalami nekrosis, deplesi folikel limfoid dan epitel plika berkelok-kelok. Sel-sel limfoid zona mantel folikel limfoid bursa Fabricius menunjukkan reaksi imunopositif terhadap virus *Newcastle disease*. *Newcastle disease* pada kasus lapangan menimbulkan kerusakan pada organ limpa dan bursa Fabricius dengan derajat lesi dan distribusi virus pada organ bersifat berat.

Kata-kata kunci: imunohistokimia; *Newcastle disease*; limpa; bursa Fabricius

ABSTRACT

Newcastle Disease is a highly contagious and very virulent avian disease in all of poultry. The aims of this study were to determine the lesions and distribution of Newcastle disease virus on spleen and bursa of Fabricius of Newcastle disease chickens from field cases. The sample used in this study were the spleen and bursa Fabricius organ of ten cases of suspect Newcastle disease. Haematoxylin and eosin staining examination was performed determine of cell morphology and distribution of the virus by immunohistochemical staining. The distribution of the lesions and the degree of reaction were determined by the category immunopositive mild, moderate and severe. Gross lesion on spleen, including swollen, fragile and necrotic multifocal. Histopathological lesions showed hyperemia/congestion and depletion of lymphoid cells. Immunopositive reaction found in lymphoid cells of red pulp and lymphoid cells in lymphoid follicles. Bursa of Fabricius showed atrophy and hyperemia/congestion with histopathological lesions hemorrhages, lymphoid cells in lymphoid follicles undergo necrosis and depletion of lymphoid follicles.

Immunopositif reaction was observed in lymphoid cells in the mantle zone of lymphoid follicles. Newcastle disease from field cases cause damage to the spleen and bursa of Fabricius with degrees lesions and virus distribution in the organs are severe.

Keywords: immunohistochemistry; Newcastle disease; spleen; bursa of Fabricious

PENDAHULUAN

Penyakit tetelo atau *Newcastle Disease* (ND) merupakan penyakit unggas yang sangat penting di Indonesia dan telah menyebar di seluruh Indonesia. *Newcastle Disease* menimbulkan kerugian sangat besar bagi industri perunggasan karena memiliki tingkat morbiditas dan mortalitas yang tinggi serta waktu penyebarannya yang sangat cepat, baik pada ayam pedaging, ayam kampung maupun jenis unggas lainnya. Mortalitas maupun morbiditas infeksi virus *Newcastle Disease* (VND) dapat mencapai 100% dan telah menginfeksi lebih dari 200 spesies unggas, virulensinya tergantung pada induk semang dan strain virus yang menyerang (OIE, 2012).

Newcastle Disease disebabkan *Avian Paramyxovirus type-1* (APMV-1), genus *Avulavirus*, merupakan virus *Ribo Nucleic Acid* (RNA) yang memiliki genom untai tunggal (*single stranded/ss*) dan berpolaritas negatif. Famili *Paramyxoviridae* berbentuk pleomorfik, umumnya memiliki morfologi bulat dengan diameter 100-500 nm, namun ada pula yang memiliki morfologi filamen dan beramplop (Alexander dan Senne, 2008).

Berdasarkan virulensinya, VND dikelompokkan menjadi tiga patotipe yaitu: lentogenik adalah strain virus yang kurang virulen, mesogenik merupakan strain virus dengan virulensi sedang dan velogenik adalah strain virus dengan virulensi ganas. Strain velogenik dibedakan lagi menjadi bentuk neurotrofik dengan gejala gangguan saraf disertai kelainan pada sistem pernafasan, dan bentuk viserotrofik yang ditandai dengan kelainan pada sistem pencernaan (Aldous dan Alexander, 2001). Nakamura *et al.* (2010) melaporkan bahwa infeksi VND velogenik viserotropik menimbulkan nekrosis multifokal pada limpa, atrofi bursa Fabricious dan timus. Adi *et al.* (2012) melaporkan bahwa antigen virus ND ditemukan pada makrofag dan sel-sel limfoid pada limpa, dan folikel bursa Fabricious yang nekrotik.

Infeksi VND di Indonesia sudah menyebar ke semua provinsi, pada umumnya serangan VND mulai meningkat pada awal musim hujan dan mencapai puncaknya pada pertengahan

musim tersebut, serta wabah umumnya terjadi pada peralihan musim hujan ke musim kemarau. Virus ND yang terdapat di Indonesia termasuk dalam patotipe velogenik dengan virulensi ganas. Virus ND berhasil diisolasi dari seluruh area pengambilan sampel dan didominasi oleh galur virulen dengan antigenisitas yang beragam (Darniati *et al.*, 2015). Wibowo *et al.* (2012) menyatakan bahwa patogenisitas VND dipengaruhi oleh galur virus, rute infeksi, umur ayam, dan lingkungan.

Organ limforetikuler berperan dalam menahan agen yang berhasil mencapai sirkulasi darah guna menahan invansi organisme atau toksin sebelum menyebar lebih luas ke seluruh tubuh. Studi tentang histopatologi dan imunohistokimia pada organ limforetikuler sangat diperlukan untuk melihat derajat lesi histopatologi dan lokasi VND pada organ limpa dan bursa Fabricious ayam.

METODE PENELITIAN

Sampel organ limpa dan bursa Fabricious dari 10 kasus lapang dikumpulkan dari ayam pedaging, ayam petelur, dan ayam kampung *suspect* ND, dipotong berukuran 1x1x0,5 cm dan difiksasi dalam larutan *neutral buffered formalin* (NBF) 10% selama 24 jam dan dibuat sediaan histopatologi dalam paraffin blok.

Pewarnaan Imunohistokimia

Pewarnaan imunohistokimia merujuk pada prosedur yang dianjurkan dalam katalog Dako, *North America, Inc.* Proses *Retrieval* antigen dilakukan menggunakan Dako REAL™ *target retrieval Solution* (10x) (Dako, S203130). *Blocking* aktifitas *endogenous* dilakukan dengan perendaman dalam H₂O₂ 3%. *Blocking* ikatan protein non spesifik dilakukan dengan *Goat serum* normal 10% (Dako, X0907). Antibodi primer yang digunakan adalah *rabbit anti-NDV HN protein Polyclonal Antibody* (1:500 dalam *Antibody Diluent*, Dako, S3022) dan antibodi sekunder *Dako REAL™ envision™/HRP, Rabbit/Mouse (ENV)* (K5007). Visualisasi warna digunakan *Dako REAL™ DAB+chromogen* dalam *Dako REAL™ substrate buffer* (K5007).

Sebagai *counterstain* digunakan *Mayer's haematoxyllin* agar mendapatkan warna kebiruan sebagai latar belakang serta antigen yang berikatan dengan antibodi terwarnai kecoklatan. Derajat imunopositif ND pada masing-masing organ dilakukan skoring dengan derajat ringan (1-10 sel imunopositif terhadap VND), sedang (11-20 sel imunopositif terhadap VND) dan berat (lebih dari 20 sel imunopositif terhadap VND). Pengamatan dilakukan dengan pembesaran 400 kali dengan tiga kali ulangan lapang pandang.

Analisa Data

Hasil pemeriksaan histopatologi dianalisis secara deskriptif dan diskoring berdasarkan luasan lesi. Hasil pemeriksaan IHK dideskripsikan lokasi imunopositif dan diskoring berdasarkan derajat jumlah sel imunopositif per lapang pandang.

HASIL DAN PEMBAHASAN

Sepuluh kejadian penyakit dari ayam pedaging jantan dan betina berumur tiga dan empat minggu, ayam petelur berumur 14, 26, dan 33 minggu dan ayam kampung betina berumur 8 dan 24 minggu, digunakan dalam penelitian ini didiagnosis ND oleh Patologist dan berdasarkan konfirmasi lanjutan dengan uji *Real-Time Reverse-Transcription Polymerase Chain Reaction* (rRT-PCR).

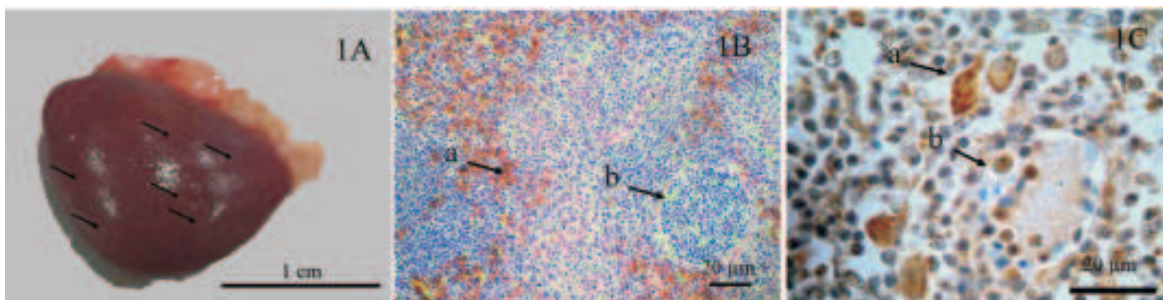
Limpa pada semua sampel mengalami splenitis baik pada ayam muda maupun pada ayam tua. Pemeriksaan PA teramati limpa bengkak, rapuh dan disertai dengan fosi nekrotik multifokus (Gambar 1A). Pemeriksaan histopatologi/HP menunjukkan adanya hiperemi/kongesti dan deplesi sel-sel limfoid (Gambar 1B). Reaksi imunopositif ditemukan pada sel-sel limfoid pulpa merah dan sel-sel limfoid di dalam folikel limfoid (Gambar 1C). Berdasarkan perbedaan jenis dan umur ayam, derajat lesi PA dan HP pada limpa semua ayam menunjukkan derajat yang sama beratnya. Pemeriksaan IHK menunjukkan derajat imunopositif berat pada semua jenis dan umur ayam pedaging, ayam petelur, dan ayam kampung.

Limpa merupakan organ pertahanan sekunder yang berfungsi untuk memproduksi sel-sel limfosit dan berperan penting dalam menahan agen yang berhasil mencapai sirkulasi darah guna menahan invansi organisme atau toksin sebelum menyebar lebih luas. Apabila

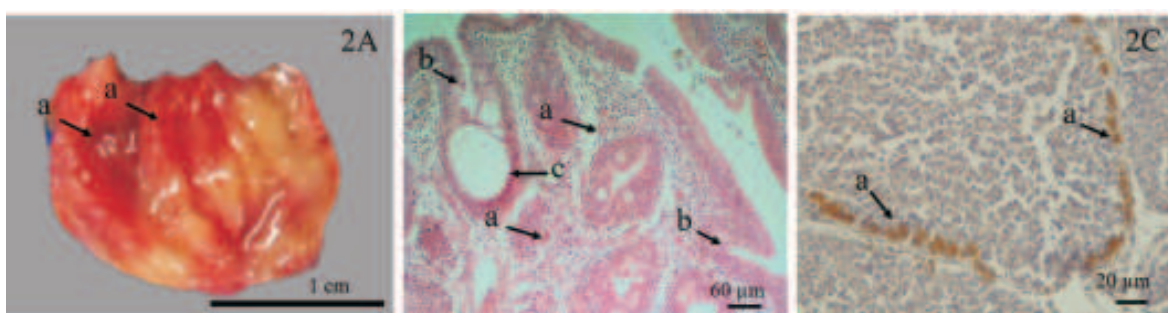
fungsi limpa bertambah maka terjadi perubahan pada konsistensi dan ukuran limpa yaitu limpa akan membengkak, dalam penelitian ini pembengkakan limpa disebabkan oleh respons terhadap VND yang merangsang sel-sel limfosit dalam organ limfoid untuk membentuk antibodi dalam melawan infeksi VND. Peradangan pada limpa ditandai dengan lesi histopatologi pada pulpa merah yang berisi eritrosit bercampur dengan sel radang. Keberadaan VND pada jaringan limfoid dapat menyebabkan limfolisis pada tengah *germinal center* dan menghasilkan debris inti sel sehingga pada limpa terlihat nekrosis dan deplesi limfosit. Limpa berfungsi dalam menyaring material asing, mikroorganisme serta membuang eritrosit tua dan rusak. Proses ini berlangsung pada bagian pulpa merah, sedangkan pada pulpa putih terjadi tanggap kebal (Fry dan McGavin, 2012).

Patogenesis infeksi virus famili *paramyxoviridae* diawali dengan penyebaran virus dari ayam sakit ke ayam yang lain secara aerosol. Virus ditangkap di mukosa rongga hidung, difagosit makrofag lokal dan dieliminasi keluar tubuh. Namun, apabila sistem kekebalan tubuh lemah atau virus bersifat virulen maka selanjutnya akan disebarkan oleh makrofag (*leukocytic trafficking*) ke kelenjar pertahanan regional. Virus bereplikasi pada kelenjar pertahanan regional, diikuti viremia primer. Setelah viremia primer, terjadi viremia sekunder dan kemudian virus disebarkan sistem limfoid mencapai sel-sel epitel dari mukosa pernafasan, mukosa ginjal, saluran pencernaan, dan sistem saraf (Zachary, 2012).

Pemeriksaan PA bursa Fabricious pada ayam pedaging berumur tiga dan empat minggu dan ayam kampung berumur delapan minggu mengalami atrofi dan hiperemi/kongesti (Gambar 2A). Pada sampel ayam petelur berumur 14, 26 dan 33 minggu, serta ayam kampung berumur 24 minggu bursa Fabricious mengalami atrofi fisiologi. Atrofi fisiologi pada bursa Fabricious ayam petelur dan ayam kampung berumur tua karena bursa Fabricious sudah mengalami regresi secara alami sesuai dengan pertambahan umur ayam. Glick (2000), menjelaskan bahwa pertumbuhan bursa Fabricious terbagi dalam dua kategori yaitu periode cepat dari menetas sampai berumur tiga atau empat minggu. Periode lambat sampai berumur lima atau enam minggu dan regresi terjadi sebelum kematangan seksual.



Gambar 1. Pemeriksaan patologi anatomi, pewarnaan histologi (HE) dan IHK *rabbit* anti-NDV HN protein *polyclonal antibody* pada organ limpa. (1A) limpa bengkak dan nekrotik multifokus (penunjuk); (1B) limpa kongesti (a) dan deplesi sel-sel limfoid (b); (1C) reaksi imunopositif VND limpa pada sel-sel limfoid pulpa merah (a) dan sel-sel limfoid di dalam folikel limfoid (b) dengan derajat berat.



Gambar 2. Pemeriksaan patologi anatomi, pewarnaan histologi (HE) dan IHK *rabbit* anti-NDV HN protein *polyclonal antibody* pada organ bursa Fabricious. (2A) bursa Fabricious membengkak, hiperemi/kongesti (a); (2B) bursa Fabricious atrofi ditandai dengan hemoragi (a), plika berkelok-kelok (b) dan terbentuk kista (c); (2C) reaksi imunopositif VND bursa Fabricious pada sel-sel limfoid di zona mantel folikel limfoid (a) dengan derajat berat.

Pemeriksaan HP bursa Fabricious pada semua sampel teramati hemoragi, sel-sel limfoid pada folikel limfoid mengalami nekrosis, deplesi folikel limfoid dan epitel plika berkelok-kelok dan terbentuk kista (Gambar 2B). Reaksi imunopositif terhadap VND pada bursa Fabricious ditemukan pada sel-sel limfoid di zona mantel folikel limfoid (Gambar 2C). Derajat lesi PA dan HP tersebar berat pada bursa Fabricious dari semua jenis ayam berumur muda. Hasil pemeriksaan IHK pada bursa Fabricious juga menunjukkan derajat imunopositif berat pada semua jenis ayam berumur muda.

Bursa Fabricious adalah organ pertahanan primer pada ayam yang berfungsi sebagai tempat pendewasaan dan diferensiasi bagi sel dari sistem pembentuk antibodi. Bursa Fabricious juga berfungsi sebagai organ limfoid sekunder yaitu dapat menangkap antigen dan membentuk antibodi dan juga mengandung sebuah pusat kecil sel T tepat di belakang lubang

salurannya (Glick, 2000). Bursa Fabricious mengalami deplesi yang ditandai dengan pengurangan jumlah sel-sel limfosit pada folikel limfoid dan berkurangnya jumlah folikel limfoid pada bursa Fabricious. Deplesi limfosit pada jaringan-jaringan limfoid umumnya adalah suatu respons inflamasi akut karena migrasi heterofil dan limfosit dari organ-organ limfoid ke tempat inflamasi akibat rangsangan mediator inflamasi (Jain, 1993).

Perubahan gambaran patologi dan histopatologi dengan derajat lesi bersifat berat pada kedua organ limfoporetikuler dalam penelitian ini merupakan lesi yang ditemukan pada infeksi VND virulen. Adi *et al.* (2010) dan Diel *et al.* (2012) melaporkan ayam yang diinfeksi VND virulen dapat menimbulkan lesi yang berat pada organ limpa dan bursa Fabricious, sedangkan distribusi VND pada limpa dan bursa Fabricious dengan derajat berat sesuai dengan laporan Anis *et al.* (2013) dan Diel *et al.* (2012)

yang melaporkan adanya reaksi imunopositif terhadap VND virulen pada bursa Fabricious, timus dan limpa dengan intensitas warna kuat. Lebih lanjut Wakamatsu *et al.* (2007) juga melaporkan reaksi imunopositif terhadap VND virulen pada organ limpa dan paru-paru. Bwala *et al.* (2012) melaporkan bahwa antigen VND imunopositif pada pankreas, duodenum, proventrikulus, dan bursa Fabricious. Virus ND positif ditemukan 96 jam setelah diinokulasi dengan VND virulen pada organ paru-paru, limpa, jantung, dan membran chorioallantoik telur ayam berembrio umur 14 hari (Al-garib *et al.*, 2010). Diparayoga *et al.* (2016) melaporkan reaksi imunopositif terhadap VND di sel-sel inflamasi dan sel-sel epitel dari banyak organ terutama pada sistem saraf, respirasi dan pencernaan. Adanya lesi pada organ limpa dan bursa Fabricious akibat distribusi VND pada kedua organ limfopretikuler mengindikasikan bahwa kemampuannya dalam melawan infeksi terganggu.

SIMPULAN

Infeksi VND pada kasus lapangan menimbulkan kerusakan pada organ limpa dan bursa Fabricious dengan derajat lesi dan distribusi virus pada organ bersifat berat.

SARAN

Tingginya kerusakan pada organ limfopretikuler akibat infeksi VND pada kasus lapang, meskipun sudah dilakukan vaksinasi, diharapkan peternak ayam menerapkan sistem pemeliharaan unggas yang lebih baik dan meningkatkan aplikasi program vaksinasi dengan mentaati prosedur yang telah ditentukan.

UCAPAN TERIMA KASIH

Ucapan terima kasih ditujukan kepada pegawai dan teknisi Laboratorium Patologi Balai Veteriner Subang yang telah membantu dan memfasilitasi dalam melakukan pewarnaan imunohistokimia.

DAFTAR PUSTAKA

- Adi AAAM, Astawa NM, Putra NM, Hayashi KSA, Matsumoto Y. 2010. Isolation and characterization of a pathogenic Newcastle disease virus from a natural case in Indonesia. *J Vet Med Sci* 72(3): 313-319.
- Adi AAAM, Kardena IM, Astawa NM, Matsumoto Y. 2012. Pelacakan secara imunohistokimia antigen virus pada ayam yang diinfeksi dengan virus penyakit tetelo. *J Veteriner* 13(3): 278-283.
- Aldous EW, Alexander DJ. 2001. Detection and differentiation of Newcastle disease virus (avian paramyxovirus type 1). *Avian Pathol* 30(2): 117-128.
- Alexander DJ, Senne DA. 2008. *Newcastle Disease. Other Avian paramyxovirus and pneumovirus infections: Newcastle disease*. In Saif Y. (Ed) *Disease of Poultry*. 12th ed. Iowa (US): Iowa State University. Hlm. 75-115.
- Al-garib SO, Gielkens ALJ, Gruys E, Peeters BPH, Koch G. 2010. Tissue tropism in the chicken embryo of non-virulent and virulent Newcastle diseases strains that express green fluorescence protein, *Avian Pathol* 32(6):591-596.
- Anis Z, Morita T, Azuma K, Ito H, Shimada A. 2013. Histopathological alteration in immune organs of chickens and ducks after experimental infection with virulent 9a5b Newcastle disease virus. *J Comp Path* 149: 82-93.
- Bwala DG, Clift S, Duncan NM, Bisschop SPR, Oludayo FF. 2012. Determination of the distribution of lentogenic vaccine and virulent Newcastle disease virus antigen in the oviduct of SPF and commercial hen using immunohistochemistry. *Res Vet Sci* 93(1):520-524.
- Darniati, Setyaningsih S, Indrawati A. 2015. Deteksi molekuler dan keragaman virus *Newcastle disease* pada ayam kampung di wilayah Aceh. *J Ked Hewan* 9(2): 178-184.
- Diel DG, Susta L, Garcia SC, Killian ML, Brown CC, Miller PJ, Afonso CL. 2012. Complete

- genome and clinicopathological characterization of a virulent Newcastle disease virus isolate from South America. *J Clin Microbiol* 50(2): 378-387.
- Diparayoga IMG, Astawa NM, Adi AAAM. 2016. Effect of maternal antibodies on histopathogenesis of Newcastle disease virus in broiler chickens. *Vet Sci and Med J* 4(1): 27-31.
- Fry MM, McGavin MD. 2012. Bone Marrow, Blood Cells, and lymphatic System. In McGavin., MD. Zachary JF. (Ed) *Pathologic Basis of Veterinary Disease*. 5th ed. St Louis. Mosby Elsevier. Hlm. 698-770.
- Glick B. 2000. Immunophysiology. In Sturkie, PD. (Ed) *Sturkie's Avian Physiology*. 5th ed. San Diego (USA). Academic Press. Hlm. 657-667.
- Jain NC. 1993. *Essentials of Veterinary Hematology*. Philadelphia. Lea and Febiger. Hlm. 365-372.
- Nakamura K, Ohta Y, Abe Y, Imai K, Yamada. 2010. Pathogenesis of conjunctivitis caused by Newcastle disease viruses in specific-pathogen-free chickens. *Avian Pathol* 33(3): 371-376.
- OIE [Office International des Epizootie]. 2012. Newcastle Disease (chapter 2. 3.14). OIE Terrestrial Manual 2012. pp 1-12.
- Wakamatsu N, King DJ, Seal BS, Brown CC. 2007. Detectin of Newcastle disease virus RNA by reverse transcription-polymerase chain reaction using formalin-fixed, paraffin-embedded tissue and comparison with immunohistochemistry and in situ hybridization. *J Vet Diagn Invest* 19:396-400.
- Wibowo MH, Utari T, Wahyuni AETH. 2012. Isolasi, identifikasi, sifat fisik, dan biologi virus tetelo yang diisolasi dari kasus di lapangan. *J Veteriner* 13(4): 425-433.
- Zachary, JF. 2012. Nervous System. In McGavin., MD. Zachary JF. (Ed) *Pathologic Basis of Veterinary Disease*. 5th ed. St. Louis (US). Mosby Elsevier. Hlm. 771-870.