

Deteksi *Bovine Herpesvirus-1* Secara Immunohistokimia pada Membran Korioallantois Telur Ayam Berembrio

(IMMUNOHISTOCHEMISTRY DETECTION OF BOVINE HERPESVIRUS-1 IN CORIOALLANTOIC MEMBRANE OF CHICKEN EMBRYONATED EGG)

Yuli Purwandari Kristianingrum¹, Charles Rangga Tabbu¹,
Bambang Sutrisno¹, Sitarina Widyarini¹, Kurniasih¹, Tri Untari²,
Asmarani Kusumawati³

¹Bagian Patologi, ²Bagian Mikrobiologi, ³Bagian Reproduksi
Fakultas Kedokteran Hewan, Universitas Gadjah Mada
Jl. Fauna No.2, Karangmalang, Yogyakarta 55281
Telp: 0274 560682; Email : yuli.purwandari@yahoo.co.id

ABSTRAK

Infectious Bovine Rhinotracheitis (IBR) adalah penyakit yang disebabkan oleh *Bovine Herpes virus-1* (BHV-1) pada sapi dengan gejala klinis depresi, anoreksia, pembengkakan vulva, kemerahan pada vestibula, pustula pada mukosa yang bisa melanjut menjadi ulserasi. Berdasarkan penelitian sebelumnya virus IBR yang berasal dari *swab nasal* ini dapat ditumbuhkan dalam membrana korioallantois telur ayam berembrio. Penelitian ini bertujuan untuk meneguhkan diagnosis infeksi virus IBR pada sapi yang ditumbuhkan dalam telur ayam berembrio sebagai pengganti kultur sel. Lima sampel *swab nasal* dari sapi yang didiagnosis positif menderita IBR dengan peneguhan secara *Polymerase Chain Reaction* dan kultur sel, diinjeksikan pada membran korioallantois telur ayam berembrio umur 9-10 hari. Pengamatan lesi dilakukan 3-5 hari setelah inokulasi. Penanaman kembali (pasase) dilakukan sebanyak tiga kali. Lesi karakteristik berupa *pock* dapat diamati pada membran korioallantois dengan ukuran 5-7 mm, berbentuk bulat, tepi *opak* dengan area sentral nekrosis. Selanjutnya lesi *pock* diproses jaringan untuk pewarnaan Hematoksilin dan Eosin (HE) dan immunohistokimia. Berdasarkan hasil pewarnaan dengan menggunakan HE ditemukan badan inklusi intranuklear, dan vakuolisasi epitel sel membran. Hasil pewarnaan immunohistokimia menunjukkan reaksi positif terhadap antibodi BHV-1 pada sel epitel membran korioallantois. Berdasarkan hasil penelitian ini dapat disimpulkan bahwa telur ayam berembrio dapat digunakan sebagai media untuk deteksi virus penyebab IBR.

Kata-kata kunci : *bovine herpes virus-1*, lesi *pock*, membran korioallantois

ABSTRACT

Infectious Bovine Rhinotracheitis (IBR) is caused by *Bovine Herpes virus-1* in the cattle. The clinical signs demonstrate depression, anorexia, swelling of the vulva, redness of the vestibule, pustule and ulcer on the vaginal mucosal. Based on previous research, IBR virus from the nasal swab could be grown in chorio-allantoic membrane of embryonated chicken eggs. This study aim was to confirm whether IBR virus in cattle could be grown in embryonated chicken eggs as a substitute for cell culture. A total of five nasal swab samples from the cows that were positive for IBR infection (diagnosed by *Polymerase Chain Reaction* and cell culture) were inoculated on the chorio-allantois membrane of embryonated chicken eggs. Observation of lesions performed at 3-5 days after inoculation. Re-inoculation (passage) was done three times. *Pock* characteristic lesions were observed on the corioallantoic membrane with the size of 5-7 mm, rounded shape, opaque edge, with necrosis in the central area. Furthermore, *pock* lesions were processed for hematoxylin and eosin staining and immuno-histochemistry. The result of hematoxylin and eosin staining showed that the formation of intranuclear inclusion bodies and vacuolization of the epithelial cell of membrane was observed. Immuno-histochemistry staining showed positive reaction for antibodies against BHV-1 in the epithelial cells membrane. In conclusion, embryonated chicken eggs could be used as a medium for detection of IBR.

Keywords: *bovine herpes virus-1*, *pock* lesions, chorio-allantoic membrane

PENDAHULUAN

Bovine Herpesvirus-1 (BHV-1) pada sapi dapat menyebabkan penyakit *Infectious Bovine Rhinotracheitis* (IBR) yang ditandai dengan penurunan produksi susu, kehilangan bobot badan, dan kluron/abortus (Thiry *et al.*, 2006). Gejala klinis IBR yang terlihat berupa rhinotrakheitis, *infectious pustular vulvovaginitis*, balanofostitis, keratokonjungtivitis, kluron, enteritis, dan ensefalitis. Penyakit ini pertama kali di Indonesia dilaporkan pada tahun 1982 oleh Balai Penyidikan Penyakit Hewan Wilayah III Lampung bekerjasama dengan JICA, menggunakan uji serologi netralisasi. Balai Besar Penelitian Veteriner, Bogor juga melaporkan IBR secara serologi pada tahun 1985 pada sapi impor dan kerbau. Di Indonesia, sekitar 44,8% kasus kluron pada sapi perah terjadi di Jawa Tengah karena terinfeksi virus IBR (Deptan, 2007).

Laporan Kristianingrum *et al.* (2009) menunjukkan bahwa dari pemeriksaan sampel *swab nasal* dan semen sapi di Balai Pembibitan Ternak Unggul (BPTU), Padang Mengatas, Sumatera Barat dapat diisolasi virus BHV-1 dengan menggunakan teknik isolasi virus pada kultur sel *Mardin Darby Bovine Kidney Cell* (MDBK) dan teknik *Polymerase Chain Reaction* (PCR). Pada penelitian tersebut dapat diamati adanya gambaran *cytopathologic effect* (CPE) dari *BHV-1* yang ditumbuhkan pada kultur sel MDBK sebagai penyebab IBR pada sapi. Gambaran CPE dari virus tersebut berupa *grape like cluster* dan bentukan *syncytia* yang teramati mulai muncul 24 jam setelah infeksi.

Pertumbuhan virus memerlukan hewan percobaan atau media pertumbuhan yang peka terhadap virus yang akan ditumbuhkan. Hal tersebut disebabkan karena virus merupakan parasit obligat intraseluler yang hanya dapat memperbanyak diri dalam sel hidup. Beberapa virus yang secara alami tidak tumbuh pada ayam, tetapi dapat tumbuh dan memperbanyak diri pada telur ayam berembrio, misalnya virus distemper anjing dan kucing, virus campak dan virus herpes. Virus pada ayam juga dapat ditumbuhkan pada telur ayam berembrio antara lain: virus tetelo (*Newcastle disease virus*), virus flu burung, virus penyakit Marek, virus bronchitis (*Infectious Bronchitis*) walaupun dalam pertumbuhan harus dilakukan *pasase* terlebih dulu supaya dapat tumbuh.

Berdasarkan laporan Kristianingrum *et al.* (2011) diketahui bahwa virus IBR dapat ditum-

buhkan pada membrana korioallantois telur ayam berembrio setelah dilakukan *pasase* 3-5 kali. Gambaran patologi makroskopik yang terlihat pada membran korioallantois berupa nodul *pock* dengan ukuran yang bervariasi. Nodul besar berukuran 3-5 mm dan nodul kecil berukuran 1-2 mm, sedangkan gambaran histopatologi dari nodul *pock* membran korioallantois tersebut menunjukkan adanya area nekrosis yang disertai adanya bentukan badan inklusi intranuklear eosinofilik pada sel-sel epitel. Sel-sel epitel mengalami kebengkakan dengan ruang-ruang kosong pada sitoplasma, dan inti sel mengalami marginasi kromatin pada tepi inti sel. Penelitian ini bertujuan untuk meneguhkan diagnosis histopatologi dari nodul *pock* membran korioallantois akibat infeksi virus IBR pada telur ayam berembrio secara immunohistokimia. Parameter yang diamati adalah reaksi ikatan antigen-antibodi virus BHV-1 pada membrana korioallantois. Hasil penelitian ini diharapkan dapat meneguhkan diagnosis IBR, bahwa telur ayam berembrio dapat digunakan sebagai media pertumbuhan virus IBR sebagai pengganti sel kultur MDBK.

METODE PENELITIAN

Pada penelitian ini digunakan lima sampel *swab nasal* dari sapi-sapi positif didiagnosis IBR di BPTU Padang Mengatas. Telur ayam berembrio, umur 9-10 hari diinjeksi dengan sampel *swab nasal* sebanyak 0.5 mL pada membran korioallantois. Selanjutnya, telur berembrio tersebut diinkubasi selama tiga hari dalam inkubator suhu 37°C. Membran korioallantois dan embrio diamati perubahannya. Jika belum terlihat adanya perubahan, dilakukan penanaman kembali (*pasase*) 3-5 kali. Bentukan *pock* pada membran dimasukan dalam buffer formalin 10% untuk proses histopatologi dengan pewarnaan Hematoksilin dan Eosin (HE) dan immunohistokimia terhadap BHV-1. *Paraffin block* dari jaringan membran korioallantois dipotong setebal 4 µm masing-masing dua buah untuk pewarnaan HE dan immunohistokimia.

Pewarnaan immunohistokimia menggunakan modifikasi teknik yang dilakukan oleh Keuser *et al.* (2004), *slide* jaringan yang telah dideparafinasi dan rehidrasi, dicuci dengan *phosphate buffer saline* (PBS) tiga kali, masing-masing selama lima menit. Selanjutnya proses antigen *retrieval* dengan merendam *slide*

jaringan ke dalam buffer sitrat suhu 90-95°C selama 30 menit, dan dicuci dengan PBS tiga kali, masing-masing selama lima menit. *Blocking endogenous activity* dilakukan pada H₂O₂ 0,3% dalam metanol selama 20 menit, dan dicuci dengan PBS tiga kali, masing-masing selama lima menit. Setelah itu dilakukan inkubasi pada *Fetal Bovine Serum* (FBS) 1% selama 30 menit, dan diinkubasi dalam antibodi primer BHV-1 (IB8-F11, VMRD, USA) (1:500) selama 24 jam atau *overnight*, dicuci dengan PBS sebanyak tiga kali masing-masing selama lima menit. Selanjutnya diberi antibodi sekunder (Dako LSAB+System-HRP, USA) selama 30 menit, dan dicuci dengan PBS tiga kali masing-masing selama lima menit. *Streptavidin Horse Radish Peroxidase* (HRP) diberikan selama 30 menit, dan dicuci dengan PBS sebanyak tiga kali, masing-masing selama lima menit. Substrat atau kromogen 3-3 *diaminobenzidine* (DAB) diberikan selama 2-5 menit kemudian dicuci pada aquades, dan dilakukan *counterstain* dengan larutan hematoksilin sebanyak 10-15 celup, kemudian dicuci dengan air mengalir selama dua menit, dilanjutkan dengan proses dehidrasi pada alkohol bertingkat. Proses *clearing* dalam *xylol* dengan ulangan tiga kali masing-masing selama tiga menit, kemudian ditutup dengan *entellan*.

Analisis Data

Hasil pewarnaan histopatologi jaringan membran korioallantois dengan metode HE dan immunohistokimia terhadap antibodi BHV-1 diamati dengan mikroskop binokuler (Olympus DP12) dan data yang diperoleh dianalisis secara deskriptif kualitatif.

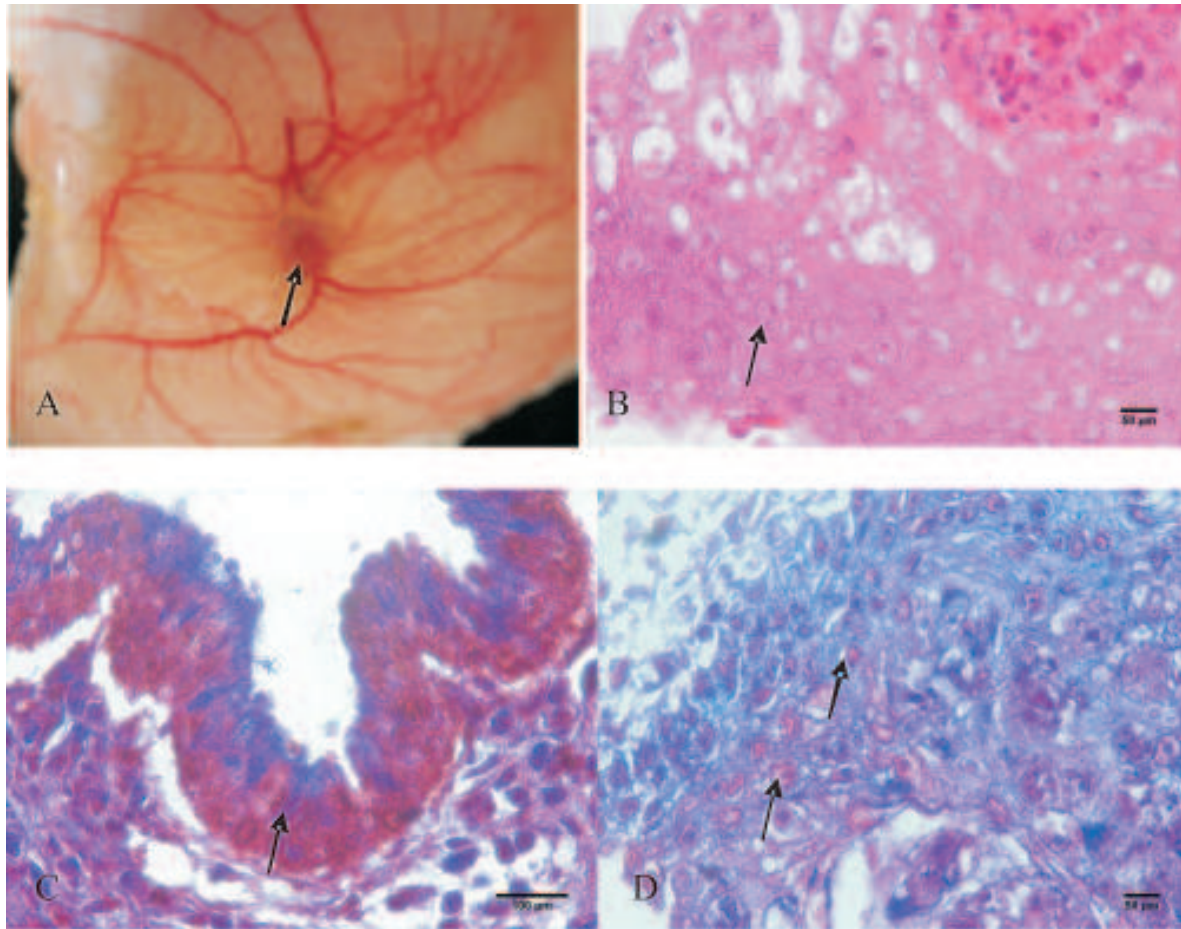
HASIL DAN PEMBAHASAN

Berdasarkan hasil pengamatan terhadap infeksi BHV-1 sebagai penyebab dari IBR pada membran korioallantois dari telur ayam berembrio, menunjukkan adanya bentukan lesi *pock* dengan ukuran bervariasi. Perubahan tersebut berupa bentukan nodul-nodul putih keabuan dengan ukuran yang bervariasi di sekitar lokasi injeksi virus dan tersebar pada membran korioallantois, seperti yang dilaporkan oleh Kristianingrum *et al.* (2011). Lesi *pock* dengan ukuran berkisar antara 5-7 mm terbentuk setelah tiga kali *pasase* virus (penyuntikan). Hasil penelitian ini sejalan dengan penelitian yang dilaporkan oleh Kris-

tianingrum *et al.* (2011) bahwa virus IBR pada membran korioallantois telur ayam berembrio menimbulkan lesi *pock* dengan ukuran yang bervariasi. Gambaran makroskopik dan histopatologi nodul *pock* pada membran korioallantois dari telur ayam berembrio tersebut dengan pewarnaan HE dan immunohistokimia disajikan pada Gambar 1.

Gambaran nodul *pock* tersebut menunjukkan adanya pertumbuhan BHV-1 yang tumbuh pada membran korioallantois telur ayam berembrio. Pertumbuhan virus tersebut membutuhkan proses adaptasi, sehingga diperlukan beberapa kali penanaman (*pasase*) virus tersebut pada telur ayam berembrio agar dapat tumbuh pada membrana korioallantois. Namun demikian, pertumbuhan virus tersebut pada embrio ayam tidak menimbulkan kematian dan perubahan patologi pada embrio ayam. Menurut Madbouly *et al.* (2008), bahwa isolasi BHV-1 yang berasal dari *swab preputium* menghasilkan bentukan lesi *pock* yang spesifik pada membrana korioallantois. Karakteristik dari *pock* tersebut adalah berukuran besar dengan tepi *opak* rata dan adanya area sentral nekrosis yang berwarna keabuan. Foki *pock* tersebut berukuran diameter antara 3-5 mm, sedangkan yang berukuran kecil memiliki diameter antara 1-2 mm. Karakteristik dari lesi *pock* tersebut juga sesuai dengan penelitian yang dilaporkan oleh Madbouly dan Hussein (2007). Dalam penelitian tersebut telah berhasil dilakukan isolasi virus BHV-1 dari sampel-sampel yang berasal dari sapi yang menunjukkan gejala klinis dari infeksi IBR bentuk genital. Ukuran dari lesi *pock* yang tampak pada membran korioallantois tersebut menunjukkan adanya satu isolat virus atau dua isolat virus. Untuk mengidentifikasi isolat virus tersebut dilakukan dengan menggunakan teknik *Agar Gel Precipitasi Test*, *Dot-ELISA*, reduksi *pock*, dan uji netralisasi virus dengan menggunakan spesifik anti BHV-1. Isolat-isolat virus dari lesi *pock* yang berukuran besar maupun kecil tersebut bereaksi sangat baik dengan anti-BHV-1, dan spesifik pada uji serologi untuk identifikasi virus.

Berdasarkan gambaran histopatologi dengan pewarnaan HE pada nodul *pock* pada membran korioallantois menunjukkan adanya area nekrosis disertai dengan adanya bentukan badan inklusi intranuklear yang berwarna eosinofilik pada sel-sel epitel yang mengalami perubahan degeneratif. Sel-sel mengalami kebengkakan disertai adanya bentukan ruang-



Gambar 1. Lesi *pock* pada membran korioallantois, A. Nodul *pock* pada membran korioallantois dengan diameter 5 mm, B. Bentuk badan inklusi intranuklear yang berwarna asidofilik pada sel epitel membran korioallantois (anak panah) (HE, 400x), C. Reaksi positif terhadap antibodi BHV-1 pada epitel membran korioallantois (anak panah) (200x), D. Reaksi positif pada badan inklusi intranuklear terhadap BHV-1 (anak panah) (BHV-1, 11B8-F11, 400x)

ruang kosong pada sitoplasma sel. Inti sel mengalami marginasi kromatin yang berada di tepi dari inti sel. Selain itu juga tampak adanya daerah epitel membran yang mengalami nekrosis. Gambaran area nekrosis tersebut ditandai dengan sel-sel yang mengalami kariolisis (vakuolisasi). Hasil penelitian ini sesuai dengan yang telah dilaporkan oleh Garcia *et al.* (2013) yang menyatakan bahwa isolasi virus BHV-1 menghasilkan *cytopathological effect* pada kultur sel, menyebabkan kebengkakan sel dan fusi sel, serta bentukan *giant cell* dan *multinucleated sel syncytial*. Perubahan tersebut berupa sekumpulan sel yang terinfeksi virus dan berbentuk bulat serta spesifik dengan bentukan benda inklusi intranuklear yang berwarna eosinofilik dengan kondensasi marginasi kromatin pada tepi membran inti

(Cardoso *et al.*, 2007; Marin *et al.*, 2012).

Perubahan histopatologi jaringan secara imunohistokimia dari membran korioallantois tersebut menunjukkan adanya perkembangan virus BHV-1. Perubahan tersebut ditandai adanya reaksi positif dengan warna kecoklatan pada epitel membran korioallantois dan inti sel. Hal tersebut disebabkan karena adanya ikatan enzim *Streptavidin Horse Radish Peroxidase*, antigen dan antibodi dengan kromogen 3,3 *diaminobenzidine* (DAB). Laporan Aranda *et al.* (2011) menunjukkan bahwa badan inklusi intranuklear berwarna eosinofilik yang disebabkan oleh infeksi BHV-1 secara imunohistokimia dapat dideteksi pada epitel kulup/preputium dan vulva kambing yang mengalami pustula multifokus dan ulserasi vulvovaginitis. Reaksi positif terhadap BHV-1

secara immunohistokimia dapat juga diamati pada sapi dan kambing yang mengalami vulvovaginitis dan balanopostitis (Thiry dan Thiry, 2008 ; Uzal *et al.*, 2004).

Virus dapat melakukan replikasi pada sel yang hidup baik di dalam inti maupun sitoplasma dari sel inang. Organisme BHV-1 merupakan golongan virus yang bereplikasi pada inti sel dari inang. Dalam melakukan replikasi, DNA virus BHV-1 ditranskripsikan oleh inti melalui *cellular dependent RNA polymerase II*. Terdapat dua atau lebih siklus dalam proses transkripsi, variasi unit transkripsi (kelompok gen di bawah kontrol promotor tunggal) yang akan ditranskripsikan pada suatu sekuens temporal (Murphy *et al.*, 2007). Virus merupakan parasit obligat intraseluler yang dapat berkembang biak di dalam tubuh inang dan jika di luar tubuh akan inaktif. Jika virus memasuki sel hidup maka akan terjadi: a) Membentuk *inclusion bodies* (badan inklusi) yang letaknya di dalam sitoplasma sel, inti sel atau dalam sitoplasma dan inti sel, tergantung dari jenis virusnya; b) Merangsang sel yang dimasuki untuk membentuk suatu zat yang disebut interferon. Interferon mempunyai daya mencegah pemasukan dan perkembangbiakan virus lain; c) Sel mengalami kerusakan atau degenerasi dalam metabolisme karena virus dapat mengubah metabolisme untuk membentuk virus baru yang akan menuju ke arah kematian sel; d) Sel mengalami perubahan bentuk atau transformasi yang menjurus ke arah pembentukan pembengkakan sel; e) Sel yang tidak mengalami transformasi ataupun degenerasi, akan membentuk komponen baru yang diperlukan untuk pembentukan virus baru; f) Sel dapat mengalami perubahan yang disebut *cytopathic effect* yaitu pada awalnya sel berbentuk kumparan berinti, kemudian virus masuk ke dalam sel tersebut dan berubah menjadi bulat berkelompok dengan inti yang menjadi besar, struktur inti menjadi kasar dan inti kelihatan menjadi lebih gelap jika dilihat di bawah mikroskop (Marin *et al.*, 2012). Hal tersebut menunjukkan bahwa virus tersebut dapat hidup di dalam sel inang. Berbeda dengan mikroorganisme lain, virus tak dapat tumbuh dan berkembangbiak pada media pertumbuhan yang mati dan perkembangannya memerlukan sel hidup (Murphy *et al.*, 2007). Hal tersebut terjadi karena komponen virus dibentuk dengan bantuan peralatan sel inang yang diserangnya. Berdasarkan uraian tersebut dapat disimpulkan bahwa nodul *pock* yang terbentuk pada

membran korioallantois merupakan lesi dari BHV-1 penyebab IBR.

SIMPULAN

Pertumbuhan virus BHV-1 dapat dilakukan pada telur ayam bertunas umur 9-10 hari yang ditandai dengan pembentukan lesi nodul *pock* pada membran korioallantois, benda inklusi intranuklear, dan reaksi positif terhadap antibodi BHV-1 pada epitel membran korioallantois.

SARAN

Diperlukan ketelitian dan kehati-hatian dalam menginfeksi sampel virus BHV-1 pada membran korioallantois telur ayam berembrio agar tidak terjadi kerusakan membran dan infeksi sekunder oleh bakteri.

UCAPAN TERIMA KASIH

Terima kasih kami ucapkan kepada Fakultas Kedokteran Hewan, Universitas Gadjah Mada melalui dana penelitian Hibah Kompetisi 2014 yang telah membiayai pelaksanaan penelitian ini.

DAFTAR PUSTAKA

- Aranda EC, Garcia MS, Cervantes AS, Garrido GS, Bernal AM, Marin LC, Ramirez LA. 2011. Pustular vulvovaginitis and balanoposthitis suggestive of caprine herpesvirus-1 infection in goats. *Vet Mex* 42(3): 233-243
- Cardoso TC, Ferrari HF, Luvizotto MCR, Arm CW. 2007. Bio-safety technology in production of bovine herpesvirus type 5 (BoHV-5) using an alternative serum-free medium. *Am J Biochem Biotechnol* 3: 125-130
- Deptan (Departemen Pertanian). 2007. Jakarta. Laporan Departemen Pertanian.
- Garcia AF, Novais JB, Antello TF, Silva-Frade C, Ferrarezi MC, Flores EF, Cardoso TC. 2013. Bovine herpesvirus type 5 infection regulates Bax/BCL-2 ratio. *Genet and Mol Research* 12(3): 3897-3904

- Madbouly HM, Hussein MM. 1997. Isolation of bovine herpes virus-1 (BHV-1) from a dairy herd showing genital from of infection. *Alex J Vet Sci* 13(4): 439-446.
- Madbouly HM and Tamam SM, Abd-El-Gaid AM. 2008 . Isolation and identification of bovine herpes virus-1 (BHV-1) from semen of foreign breeds bulls. *BS Vet Med J* 18(2): 22-27
- Marin MS, Leunda MR, Verna AE, Faverin C. 2012. In vitro replication of bovine herpesvirus types 1 and 5. *J Virol Methods* 181: 80-85
- Murphy FA, Gibbs EJ, Horzinek MC, and Studdert MJ. 2007. *Veterinary Virology*. Third ed. California. Academic Press. Hlm. 303-307
- Kristianingrum YP, Sahara A, Rohayati ES, Sutrisno B. 2009. *Isolasi dan Identifikasi virus Infectious Bovine Rhinotracheitis pada sapi di Sumatera Barat dan Daerah Istimewa Yogyakarta*. Laporan Penelitian Hibah Kompetitif Sesuai prioritas Nasional Batch III.
- Kristianingrum YP, Sitarina W, Untari T, Sutrisno B. 2011. Studi pathologis cytopathological effect Bovine Herpes Virus 1 penyebab Infectious Bovine Rhinotracheitis dari sapi pada telur ayam berembrio. *J Patol Vet Ind* 4(1): 1-6
- Keuser V, Schynts F, Detry B, Collard A, Robert B, Vanderplasschen A. 2004. Improved antigenic methods for differential diagnosis of bovine, caprine, and cervine alpha-herpesviruss related to bovine herpes virus 1. *J Clin Microbiol* 42: 1228-1235
- Thiry J, Keuser V, Schynts F, Chartier C, Tempesta M, Espejo-Serrano J, Saegerman C, Thiry E. 2006. Evaluation de la prevalence serologique de Infection a herpesvirus caprin 1 dans le sud-ouest de l'Europe. *Epidemiol et Sante Anim* 49: 55-58
- Thiry J, Thiry E. 2008. El Herpesvirus es altamente prevalente. *Mundo Vet* 214
- Uzal FA, Woods L, Stillian M, Nordhausen R, Deryck HR, Van Kampen H. 2004. Abortion and ulcerative posthitis associated with caprine herpesvirus-1 infection in goats in California. *J Vet Diagn Invest* 16: 478-484.