

Struktur Mikroanatomi dan Histomorfometri Duodenum Tikus Putih Jantan setelah Pemberian Doksisisiklin dan Ekstrak Etanol Bunga Telang

*(MICROANATOMY AND HISTOMORPHOMETRY OF THE DUODENUM
OF MALE WHITE RATS INDUCED OF DOXYCYCLINE
AND ETHANOL EXTRACT OF BUTTERFLY PEA FLOWERS*

Amalia Putri, Kasiyati, Agung Janika Sitasiwi*

Program Studi Biologi
Fakultas Sains dan Matematika, Universitas Diponegoro
Jl. Prof. Soedarto, SH., Tembalang, Semarang,
Jawa Tengah, Indonesia 50275
Telp. 024-7460036, *Email: agssiwi@yahoo.co.id

ABSTRACT

Antibiotics, such as doxycycline, can be used to treat infectious diseases; however, excessive use can lead to an overproduction of free radicals, causing oxidative stress that can damage the duodenum of white rats. The butterfly pea flower contains antioxidant compounds that can neutralize free radicals, potentially preventing duodenal damage in white rats. This study was aimed to determine the effect of administering ethanol extract of butterfly pea flower on the microanatomical structure and histomorphometry of the duodenum in white rats. The research employed a Completely Randomized Design (CRD) with 20 male white rats divided into four treatment groups: P0 (aquadest), P1 (doxycycline 6 mg/rat/day), P2 (ethanol extract of butterfly pea flower 90 mg/rat/day), and P3 (doxycycline 6 mg/rat/day and ethanol extract of butterfly pea flower 90 mg/rat/day). The test substances were administered orally for 14 days. Duodenum histology samples were prepared using the paraffin method and stained with hematoxylin-eosin. Data were analyzed using analysis of variance with a 5% significance level. The results indicated that the administration of doxycycline and ethanol extract of butterfly pea flower did not significantly differ in the histomorphometry of the duodenum in white rats ($P > 0.05$), but changes were observed in the microanatomical structure and epithelial cells of the duodenal villi. The conclusion of this study is that the administration of doxycycline and ethanol extract of butterfly pea flower did not alter the morphometry duodenum, the active components of the butterfly pea flower contribute to the repair of the damaged duodenum structure in white rats.

Keywords: antibiotics; free radicals; antioxidant; intestine

ABSTRAK

Antibiotik, seperti doksisisiklin dapat digunakan untuk mengatasi penyakit infeksi, namun jika digunakan secara berlebihan, akan menghasilkan radikal bebas berlebihan dan menyebabkan stres oksidatif yang mampu merusak duodenum tikus putih. Antioksidan yang dimiliki oleh bunga telang dapat menangkal radikal bebas yang terdapat di dalam tubuh. Radikal bebas juga ditemukan pada duodenum sehingga pemberian bunga telang berpotensi mencegah kerusakan duodenum sebagai tempat absorpsi nutrisi. Tujuan dari penelitian ini adalah untuk mengetahui pengaruh pemberian ekstrak etanol bunga telang terhadap struktur mikroanatomi dan histomorfometri duodenum tikus putih. Penelitian ini menggunakan Rancangan Acak Lengkap (RAL) dengan 20 ekor tikus putih jantan dan dibagi menjadi empat perlakuan, yaitu P0 (akuades), P1 (doksisisiklin 6 mg/ekor/hari), P2 (ekstrak etanol bunga telang 90 mg/ekor/hari), dan P3 (doksisisiklin 6 mg/ekor/hari dan ekstrak etanol bunga telang 90 mg/ekor/hari). Bahan uji diberikan secara oral dan dilakukan selama 14 hari. Sediaan histologi duodenum dibuat dengan menggunakan metode parafin dan pewarnaan hematosilin-eosin. Data dianalisis menggunakan uji sidik ragam dengan taraf signifikansi 5% dan hasil menunjukkan bahwa pemberian doksisisiklin dan ekstrak etanol bunga telang pada histomorfometri duodenum tikus putih berbeda tidak signifikan ($P > 0,05$), namun terdapat perubahan pada struktur mikroanatomi dan sel epitel vili duodenum. Simpulan penelitian ini adalah pemberian doksisisiklin dan ekstrak etanol bunga telang tidak mengubah morfometri duodenum, namun komponen aktif dari bunga telang berkontribusi pada perbaikan struktur duodenum yang mengalami kerusakan pada tikus putih jantan.

Kata-kata kunci: antibiotik, radikal bebas, antioksidan, intestinum.

PENDAHULUAN

Indonesia merupakan salah satu negara yang memiliki permasalahan kesehatan yang cukup serius. Permasalahan kesehatan ini banyak dijumpai di masyarakat, salah satunya adalah penyakit infeksi. Infeksi merupakan penyakit yang terjadi karena adanya paparan dari bakteri, jamur, atau senyawa kimia yang masuk ke dalam tubuh. Untuk itu, penyakit infeksi perlu diatasi dengan menggunakan antibiotik. Gunawan *et al.* (2021) menyatakan bahwa antibiotik yang biasa digunakan untuk mengatasi penyakit infeksi di antaranya ampisilin, kotrimoksazol, kloramfenikol, dan tetrasiklin.

Salah satu antibiotik yang digunakan untuk medikasi penyakit infeksi, baik pengobatan penyakit pernapasan, saluran kemih, dan saluran cerna adalah antibiotik tetrasiklin dan senyawa turunannya, yaitu doksisisiklin (Soliman *et al.*, 2015). Holmes

dan Charles (2009) menjelaskan bahwa dosis penggunaan doksisisiklin umumnya sebanyak 200 mg/kg bb setiap hari dan diberikan secara oral atau intravena. Antibiotik doksisisiklin dapat bekerja sekitar 18-22 jam dan kadar puncak antibiotik ini terjadi 2-3 jam setelah pemberian secara oral dan 30 menit setelah pemberian secara intravena.

Doksisisiklin memiliki dampak positif, sehingga banyak digunakan untuk pengobatan infeksi bakteri. Kandungan anti-tumor, antibakteri, kemampuan menghambat proliferasi sel, invasi, dan metastasis sel kanker pada doksisisiklin bisa menjadi salah satu alternatif dalam pengobatan infeksi (Akbarzade *et al.*, 2020). Efek samping dalam menggunakan doksisisiklin dengan dosis yang berlebihan akan menimbulkan resistansi antibiotik, sehingga dapat meningkatkan kadar *Reactive Oxygen Species* (ROS) yang merupakan molekul oksigen yang sangat reaktif (Susilawati,

2021). Kadar ROS yang meningkat dapat menyebabkan stres oksidatif dan merusak jaringan.

Antioksidan diperlukan oleh tubuh untuk menghambat atau mencegah kerusakan jaringan yang disebabkan oleh ROS melalui mekanisme penghambatan oksidasi dengan cara bereaksi dengan radikal bebas yang reaktif dan membentuk radikal bebas yang tidak reaktif (Purwanto *et al.*, 2022). Antioksidan alami dapat ditemukan pada sayuran yang memiliki kandungan fitokimia, termasuk flavonoid, isoflavon, flavon, antosianin, dan vitamin C (Sumartini *et al.*, 2020). Salah satu tumbuhan obat yang banyak mengandung senyawa antioksidan adalah bunga telang (*Clitoria ternatea*). Kandungan senyawa aktif yang terdapat pada bunga telang, meliputi glikosida flavonol, kaempferol, glikosida kuersetin dan glikosida myricetin (Angriani, 2019). Senyawa antioksidan yang terkandung dalam bunga telang dapat menghambat radikal bebas yang ada di dalam tubuh (Purwanto *et al.*, 2022). Ersawati *et al.* (2018) juga menjelaskan bahwa antioksidan dan antibakteri memiliki fungsi untuk meningkatkan kinerja organ dan mencegah kerusakan organ visceral, seperti hati, jantung, paru-paru, dan ventrikulus.

Usus halus atau *intestinum tenue* merupakan salah satu organ digesti yang memiliki peran penting dalam penyerapan nutrisi dan terdiri atas tiga bagian, yaitu duodenum, yeyenum, dan ileum. Svihus (2014) menyatakan bahwa bagian *intestinum* yang memiliki peran penting dalam absorpsi nutrisi adalah duodenum. Tujuan dari penelitian artikel ini adalah untuk menganalisis pemberian ekstrak etanol bunga telang pada tikus putih terhadap perubahan struktur mikroanatomi dan histomorfometri duodenum tikus putih jantan.

METODE PENELITIAN

Penelitian dan pengamatan dilaksanakan di Laboratorium Biologi Struktur dan Fungsi Hewan, Fakultas Sains dan

Matematika, Departemen Biologi, Universitas Diponegoro. Hewan uji yang digunakan pada penelitian ini adalah tikus putih jantan *Sprague Dawley* yang berumur 4 bulan dengan berat 250 g dan berjumlah 20 ekor. Hewan uji dibagi menjadi empat kelompok, yaitu P0, P1, P2, dan P3 dengan masing-masing kelompok diberi perlakuan sebanyak 5 kali pengulangan selama 14 hari dan diberikan sebanyak dua kali setiap hari. Pemberian dosis doksisisiklin dan ekstrak bunga telang yang digunakan pada hewan uji dapat ditentukan dengan menggunakan rumus: $[(\text{bobot badan (g)}) \times (1000 \text{ g})^{-1}] \times [(\text{berat bahan uji (mg)})]$

Berdasarkan perhitungan tersebut, dosis doksisisiklin dan ekstrak etanol bunga telang pada tiap kelompok perlakuan menghasilkan perhitungan sebagai berikut: 1) P1 = 6 mg/ekor/hari doksisisiklin dilarutkan dalam 2 mL akuades; 2) P2 = 90 mg/ekor/hari ekstrak etanol bunga telang dilarutkan dalam 2 mL akuades; 3) P3 = 6 mg/ekor/hari doksisisiklin dilarutkan dalam 1 mL akuades dan 90 mg/ekor/hari ekstrak etanol bunga telang dilarutkan dalam 1 mL akuades.

Bahan uji diberikan dua kali setiap hari dan volume larutan setiap paparan adalah P0 (kontrol, tanpa doksisisiklin dan ekstrak etanol bunga telang), P1, dan P2 masing-masing 1 mL akuades setiap paparan, sementara P3 sebanyak 1 mL larutan doksisisiklin pada pagi hari dan 1 mL larutan ekstrak etanol bunga telang pada sore hari.

Pembuatan ekstrak etanolik bunga telang menggunakan metode ekstraksi. Kelopak bunga telang dibersihkan dengan akuades, kemudian dikeringkan. Setelah dikeringkan, kelopak bunga telang dihaluskan menjadi simplisia atau bubuk, kemudian dilakukan maserasi dengan simplisia bunga telang dicampurkan dengan etanol 70% dengan perbandingan 1:10. Filtrat bunga telang yang sudah terkumpul diuapkan hingga diperoleh ekstrak kental (Rizki, 2023).

Pembuatan sediaan histologi duodenum dengan dilakukan dengan metode parafin dan pewarnaan Hematoksin Eosin (HE).

Langkah-langkah pembuatan sediaan histologi duodenum, dimulai dari organ difiksasi dengan BNF 10%, tahap dehidrasi, tahap penjernihan, tahap infiltrasi, tahap penanaman ke dalam cetakan blok parafin, tahap *section* atau pengirisan, tahap penempelan dengan mayer's albumin, kemudian drendam dengan silol, dan preparat diberi pewarnaan HE.

Pengamatan struktur mikroanatomi dan histomorfometri duodenum menggunakan mikroskop dan optilab. Variabel penelitian yang diukur dan diamati, yaitu bobot total intestinum, diameter lumen, tebal tunika mukosa, panjang vili, struktur mikroanatomi, dan diskriptif struktur sel epitel vili. Data penelitian ini merupakan data kuantitatif sehingga dilakukan uji normalitas dan homogenitas, dilanjutkan dengan uji sidik ragam satu arah (*One-way*

Analysis of Variance) dengan taraf signifikansi 5% (Pratama dan Permatasari, 2021).

HASIL DAN PEMBAHASAN

Hasil uji sidik ragam pada bobot intestinum tenue, diameter lumen, tebal tunika mukosa, dan panjang vili duodenum tikus putih jantan setelah pemberian doksisisiklin dan ekstrak etanol bunga telang selama 14 hari disajikan pada (Tabel 1), menunjukkan hasil berbeda tidak signifikan ($P>0,05$), sehingga pemberian doksisisiklin dengan dosis 6 mg/ekor/hari dan ekstrak etanol bunga telang dengan dosis 90 mg/ekor/hari tidak berpengaruh pada bobot intestinum tenue ($P=0,15$), diameter lumen ($P=0,13$), tebal tunika mukosa ($P=0,31$), dan panjang vili ($P=0,16$) duodenum tikus putih.

Tabel 1. Hasil analisis rerata bobot total intestinum, diameter lumen, tebal tunika mukosa, dan panjang vili duodenum tikus putih jantan setelah pemberian doksisisiklin dan ekstrak etanol bunga telang.

Perlakuan	Variabel Penelitian			
	Bobot Total Intestinum (g) $\bar{X} \pm SD$	Diameter Lumen (μm) $\bar{X} \pm SD$	Tebal Tunika Mukosa (μm) $\bar{X} \pm SD$	Panjang Vili (μm) $\bar{X} \pm SD$
P0	12,43 \pm 1,51	1310,32 \pm 351,72	553,10 \pm 141,18	319,43 \pm 84,79
P1	11,28 \pm 1,92	1029,16 \pm 359,34	505,79 \pm 142,55	271,72 \pm 12,73
P2	11,72 \pm 2,99	1526,71 \pm 343,84	471,46 \pm 104,79	284,13 \pm 70,98
P3	14,71 \pm 3,18	1246,85 \pm 126,52	407,03 \pm 87,45	331,45 \pm 42,75

Keterangan: Data disajikan berupa rerata $\bar{X} \pm$ standar deviasi (SD) yang telah di uji dengan uji sidik ragam taraf signifikansi 5%. Hasil analisis menunjukkan hasil berbeda tidak signifikan ($P>0,05$). P0: Kontrol normal, dengan diberi akuades sebanyak 2 mL/ekor/hari; P1: Doksisisiklin sebanyak 6 mg/ekor/hari, P2: Ekstrak etanol bunga telang sebanyak 90 mg/ekor/hari, dan P3: Doksisisiklin 6 mg/ekor/hari pada pagi hari dan Ekstrak etanol bunga telang 90 mg/ekor/hari pada sore hari dengan masing-masing 1 mL.

Bobot intestinum pada tikus putih *Sprague dawley* yang disajikan pada Tabel 1, memiliki ukuran yang tidak berbeda antar-perlakuan. Bobot intestinum pada penelitian ini lebih berat dari penelitian Ersawati *et al.* (2018), yang melaporkan bobot intestinum 6-7 g. Secara umum,

bobot intestinum dipengaruhi oleh komponen nutrisi, hidrasi, flora intestinum, konsumsi obat-obatan, dan aktivitas fisik. Konsumsi antibiotik secara tidak langsung dapat mengubah aktivitas normal usus dan komposisi mikrob. Antibiotik dapat membunuh patogen dalam intestinum se-

hingga perkembangan sel-sel vili, sel goblet, lapisan serosa dan muskularis tetap dipertahankan yang dapat berdampak pada bobot intestinum. Pereira *et al.* (2021) menyatakan bahwa bobot intestinum dapat dipengaruhi oleh perubahan laju proliferasi sel, jumlah sel, panjang dan ketebalan vili yang memungkinkan untuk meningkatkan luas permukaan serap.

Ukuran rerata diameter lumen duodenum tikus putih jantan (Tabel 1), yaitu berkisar 1,0-1,5 mm. Diameter lumen duodenum tikus putih memiliki ukuran yang serupa dengan diameter lumen duodenum mencit. Casteleyn *et al.* (2010) dalam penelitiannya menggunakan mencit melaporkan bahwa diameter lumen mencit normal sekitar 1–2 mm. Pemberian doksisiklin pada penelitian ini tidak berpengaruh pada ukuran lumen duodenum. Farré *et al.* (2020) menjelaskan bahwa duodenum memiliki pH berkisar antara 5,9 dan 6,3, sementara, intestinum tenue memiliki pH berkisar 5-8. Voetmann *et al.* (2022) menjelaskan bahwa pH duodenum dipengaruhi oleh kinerja kelenjar brunner yang berperan untuk melindungi sel epitel duodenum dari kimus yang masuk dari ventrikulus. Chasanah *et al.* (2012) juga menjelaskan bahwa pH antibiotik doksi-siklin antara 5,0-6,5, sehingga antibiotik ini bersifat asam. Mileva *et al.* (2023) menyatakan bahwa doksisiklin merupakan salah satu antibiotik turunan tetrasiklin yang digunakan dalam pengobatan infeksi bakteri pada hewan. Doksisiklin dapat berbentuk garam yang larut dalam air dan stabil lebih lama dalam kondisi pH asam serta mengendap dalam kondisi pH basa. Jutglar *et al.* (2018) mengemukakan bahwa *hyclate* atau dikenal dengan garam hidroklorida hemihidrat hemietanolat yang terdapat dalam doksisiklin merupakan garam yang mudah larut dalam air. Sejalan dengan temuan sebelumnya, Jodlowski *et al.* (2021) menyatakan bahwa doksisiklin menjadi antibiotik yang lebih efektif sebagai anti-mikrob dalam lingkungan asam.

Rerata tebal tunika mukosa duodenum tikus putih jantan dalam penelitian ini (Tabel 1). tergolong normal, yaitu sekitar 400–500 μm . Aboregela *et al.* (2020) menjelaskan bahwa tebal mukosa tikus memiliki ukuran normal sekitar 342,32-412,85 μm . Ketebalan tunika mukosa dapat dipengaruhi oleh penyusun tunika mukosa, seperti vili, kriptae lie-berkuhn, dan lamina muskularis. Eristiawan *et al.* (2021) menjelaskan bahwa penyusun tunika mukosa, seperti jumlah kriptae lie-berkuhn, ketebalan lamina muskularis mukosa, dan tinggi vili menyebabkan perbedaan ketebalan lapisan tunika mukosa. Aktivitas metabolisme yang terjadi selama proses pencernaan juga memengaruhi pertumbuhan penyusun tunika mukosa. Mar-dhiah (2015) menjelaskan bahwa penyusun tunika mukosa duodenum, seperti muskularis mukosa, vili, kriptae lieberkuhn, dan nodul limfatik dapat dipengaruhi oleh aktivitas metabolisme yang terjadi selama proses pencernaan. Zulfa *et al.* (2020) juga menjelaskan bahwa perubahan penyusun tunika mukosa dapat dipengaruhi oleh aktivitas pencampuran dan penyerapan nutrisi pada lumen duodenum.

Rerata panjang vili duodenum tikus putih jantan (Tabel 1) masih dalam ukuran normal, yaitu sekitar 200–300 μm . Aboregela *et al.* (2020) menjelaskan bahwa tebal mukosa tikus memiliki ukuran normal sekitar 342,32-412,85 μm . Panjang vili dapat dipengaruhi oleh regenerasi sel-sel epitel vili, sehingga jaringan ikat pada vili dapat mempengaruhi ukuran panjang vili. Penelitian yang dilaporkan oleh Kai (2021) menjelaskan bahwa bagian tubuh memiliki pergantian sel tercepat adalah intestinum tenue yang terjadi pada sel epitel vili yang mampu memperbarui diri setiap 3–5 hari melalui siklus proliferasi, migrasi dan pelepasan sel. Pembelahan sel induk yang berada di dasar kriptae dalam siklus sel berlangsung selama 12–24 jam, hingga terbentuk sel anak. Sel anak berdiferensiasi di dalam kriptae, kemudian naik ke atas kriptae dan bermigrasi sepanjang vili dan akan mencapai ke ujung vili, sehingga vili

memiliki tinggi yang normal dan penyerapan nutrisi tetap optimal. Penelitian Oh dan Yoo (2019) melaporkan bahwa setiap tujuh hari, proliferasi sel induk di dasar vili menyebabkan regenerasi lapisan epitel. Sel induk yang telah menyelesaikan proses mitosis, sel anak hasil mitosis mendorong epitel yang sudah tua ke permukaan vili, dan sel anak akan berproliferasi serta berdiferensiasi menjadi berbagai sel epitel di sepanjang vili. Sel-sel epitel vili yang sudah tua akan mengalami apoptosis dan dikeluarkan dari epitel.

Hasil pengamatan perubahan struktur mikroanatomi duodenum tikus putih jantan pada kelompok P0, P1, P2, dan P3 ditampilkan pada Gambar 1. Kelompok per-

lakukan kontrol normal (P0) dan kelompok perlakuan 2 (P2) menunjukkan struktur normal yang ditandai dengan tidak adanya perubahan pada duodenum, sedangkan kelompok perlakuan P1 mengalami nekrosis atau kerusakan jaringan pada lapisan mukosa, sehingga terlihat seperti nekrosis. Perlakuan P3 dapat terlihat bahwa lapisan mukosa masih dijumpai nekrosis, namun lebih sedikit dibandingkan perlakuan P1, struktur yang diduga nekrosis sudah tidak banyak terlihat. Pengamatan kerusakan pada struktur mikroanatomi duodenum tikus putih jantan setelah pemberian doksisisiklin dan ekstrak etanol bunga telang dari setiap perlakuan ditampilkan berupa data kualitatif seperti disajikan pada Tabel 2.

Tabel 2. Hasil pengamatan kerusakan pada struktur mikroanatomi duodenum tikus putih jantan setelah pemberian doksisisiklin dan ekstrak etanol bunga telang.

Perlakuan	Kerusakan (nekrosis)
P0	-
P1	++
P2	-
P3	+

Keterangan: (-) tidak ada kerusakan, (+) ada kerusakan, (++) ada banyak kerusakan. P0: Kontrol normal, dengan diberi akuades sebanyak 2 mL/ekor/hari; P1: Doksisisiklin sebanyak 6 mg/ekor/hari, P2: Ekstrak etanol bunga telang sebanyak 90 mg/ekor/hari, dan P3: Doksisisiklin 6 mg/ekor/hari pada pagi hari dan Ekstrak etanol bunga telang 90 mg/ekor/hari pada sore hari dengan masing-masing 1 mL.

Struktur mikroanatomi duodenum pada perlakuan P1 yang dijumpai adanya nekrosis pada lapisan mukosa (panah hitam) diduga karena adanya efek samping doksisisiklin yang dapat memicu produksi radikal bebas sehingga dapat merusak struktur lapisan dan sel epitel vili duodenum. Rosi dan Djauhari (2017) berpendapat bahwa radikal bebas, salah satunya *reactive oxygen species* (ROS) merupakan molekul oksigen yang reaktif dan tidak stabil, serta memiliki kemampuan meningkatkan reaksi oksidasi dengan mengoksidasi lipid, protein, dan DNA yang menyebabkan kerusakan sel. Radikal bebas juga memiliki kemampuan untuk merusak membran sel sebagai hasil proses peroksidasi pada lipid, menghasilkan pembentukan radikal peroksil (ROO*) atau

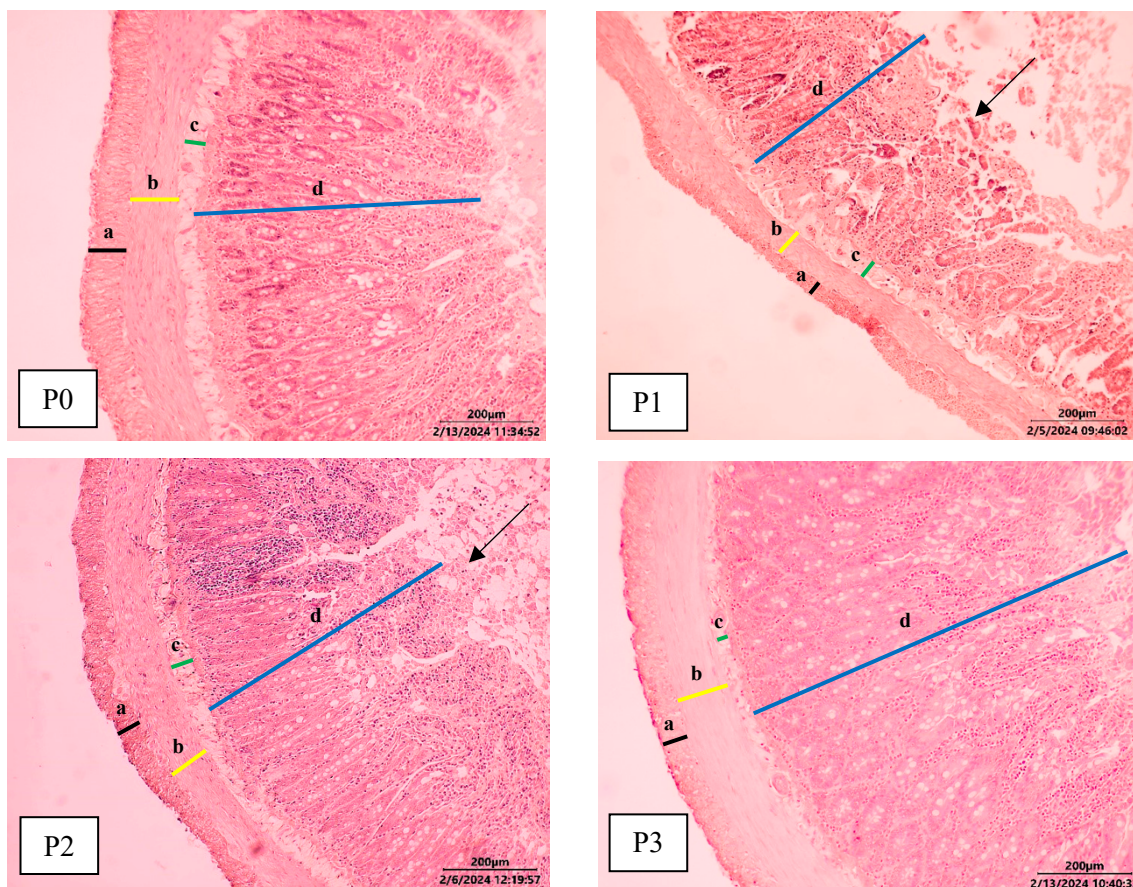
radikal bebas yang tidak stabil dan menyerang molekul lipid lainnya.

Struktur mikroanatomi duodenum pada perlakuan P2 tidak terlihat adanya nekrosis. Sebaliknya pada perlakuan P3 (Gambar 1) masih dijumpai nekrosis pada lapisan mukosa (panah hitam), namun lebih sedikit dibandingkan pada kelompok P1, kondisi ini mungkin berkaitan dengan adanya pertahanan dan perbaikan struktur jaringan setelah pemberian ekstrak etanol bunga telang. Ekstrak etanol bunga telang memiliki kandungan antioksidan, seperti flavonoid, fenol, dan alkaloid yang mampu memperbaiki kerusakan jaringan yang diakibatkan oleh doksisisiklin. Listyorini *et al.* (2021) menjelaskan bahwa antioksidan dapat memperbaiki kerusakan oksidatif pada lipid yang disebabkan

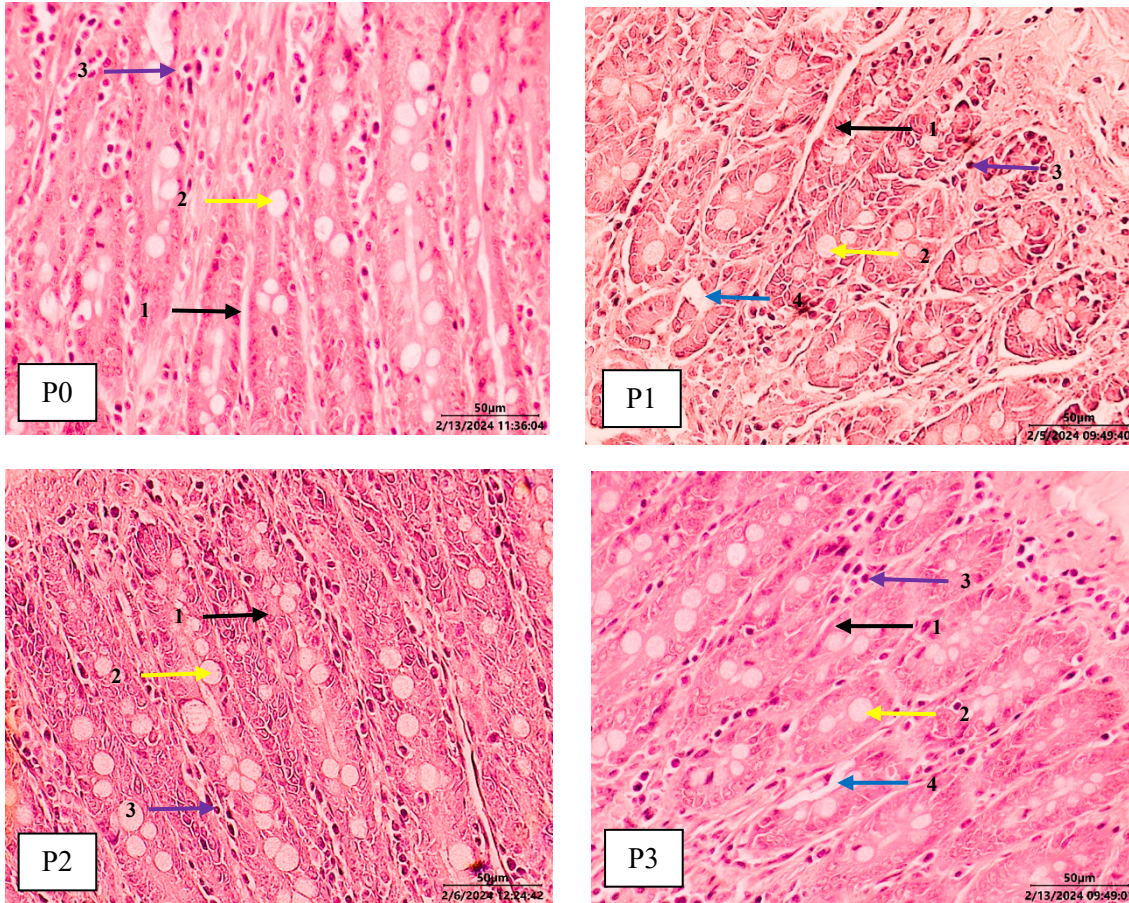
oleh peroksidasi lipid akibat stres oksidatif, sehingga memperbaiki fleksibilitas membran intestinum yang rusak. Bouayed *et al.* (2011) menyatakan bahwa flavonoid berfungsi sebagai antioksidan dapat melindungi sel-sel pada lapisan mukosa intestinum dari kerusakan radikal bebas, sehingga menyebabkan regenerasi sel pada vili intestinum lebih cepat. Mota *et al.* (2009) juga menambahkan bahwa flavonoid mampu melindungi mukosa intestinum dari kerusakan akut yang disebabkan oleh agen nekrotik.

Hasil pengamatan perubahan struktur sel epitel vili duodenum tikus putih jantan pada perlakuan P0, P1, P2, dan P3 disajikan pada Gambar 2. Struktur vili pada perlakuan kontrol (P0) dan perlakuan P2 menunjukkan struktur normal, ditandai dengan lapisan duodenum yang tidak mengalami perubahan, vili masih dilapisi

mukus yang utuh, sedangkan perlakuan P1 terlihat vili mengalami nekrosis, sehingga terlihat seperti ada celah. Perlakuan P3 memperlihatkan bahwa struktur vili masih dijumpai sedikit nekrosis, dibandingkan pada perlakuan P1. Pemberian doksisiklin diduga dapat menghasilkan radikal bebas sehingga menyebabkan stres oksidatif yang dapat merusak struktur epitel vili. Wijayanthi *et al.* (2017) juga menjelaskan bahwa akumulasi radikal bebas dapat disebabkan oleh penggunaan antibiotik rutin sehingga menyebabkan stres oksidatif pada sel. Zou *et al.* (2016) berpendapat bahwa pengikisan lapisan epitel dan berkurangnya tinggi vili disebabkan oleh ROS yang berlebih dan mampu merusak protein seluler, termasuk protein sitoskeletal dan merusak sel goblet, sehingga produksi mukus berkurang.



Gambar 1. Struktur mikroanatomi duodenum tikus putih jantan. Perbesaran 10x, pewarnaan HE. Keterangan: P0: Kontrol normal; P1: Diberi doksisisiklin; P2: Diberi ekstrak etanol bunga telang; P3: Diberi doksisisiklin dan ekstrak etanol bunga telang dengan waktu yang berbeda; Garis hitam (a): Tunika serosa; Garis kuning (b): Tunika muskularis; Garis hijau (c): Tunika submukosa; Garis biru (d): Tunika mukosa; Panah hitam: Nekrosis.



Gambar 2. Struktur epitel vili duodenum tikus putih jantan. Perbesaran 40x, pewarnaan HE. Keterangan: Panah hitam (1): Sel epitel; Panah kuning (2): Sel goblet; Panah ungu (3): Inti sel piknotik; Panah biru (4): Nekrosis.

Penggunaan ekstrak bunga telang pada penelitian ini dapat memperbaiki struktur duodenum yang mengalami kerusakan. Kandungan kuersetin dan kaempferol yang terdapat dalam bunga telang mampu melindungi mukosa duodenum serta mempercepat proses regenerasi sel epitel vili. Alfina *et al.* (2022) menjelaskan bahwa kandungan kuersetin berfungsi sebagai antitoksin dan meningkatkan produksi prostaglandin, serta bertindak sebagai antioksidan yang dapat

memperkuat struktur lapisan mukosa duodenum. Yatalaththov *et al.* (2021) juga menjelaskan bahwa kuersetin termasuk dalam flavonoid yang memiliki kemampuan untuk bertindak sebagai antioksidan dan mempercepat regenerasi sel-sel intestinum tenue. Produksi sel oleh kriptas Lieberkuhn dan pelepasan sel pada puncak vili dapat seimbang pada kondisi sehat. Sel epitel dalam kriptas Lieberkuhn mengalami mitosis dan bermigrasi sepanjang membran basal ke luar dari kriptas menuju

apikal vili untuk menggantikan sel epitel vili yang rusak.

SIMPULAN

Hasil penelitian menunjukkan bahwa pemberian doksisisiklin dan ekstrak etanol bunga telang tidak mengubah morfometri duodenum, namun komponen aktif dari bunga telang berkontribusi pada perbaikan struktur duodenum yang mengalami kerusakan pada tikus putih jantan.

SARAN

Penelitian selanjutnya dapat dilakukan dengan menggunakan pewarnaan imunohistokimia sehingga didapatkan struktur histologis yang lebih jelas pada proses perbaikan.

UCAPAN TERIMA KASIH

Penulis menyampaikan terima kasih kepada Program Studi Biologi yang telah memfasilitasi peralatan dalam pelaksanaan penelitian dan Fakultas Sains dan Matematika Universitas Diponegoro yang telah mendanai penelitian ini melalui kontrak penelitian nomor 40.A3/UN7.F8-/PP/II/2023.

DAFTAR PUSTAKA

- Aboregela A, Ibrahim A, Raafat N, Sabbah N. 2020. Possible Ameliorating Role of Ascorbic Acid in Intestinal Changes Induced by Acrylamide in Adult Female Albino Rats and Their Offsprings. *Egyptian Journal of Histology* 43(4): 1115-1127.
- Akbarzade I, Yaraki MT, Bourbour M., Noorbazargan H, Lajevardi A, Shilsar SMS, Heidari F, Mousavian SM. 2020. Optimized Doxycycline-Loaded Niosomal Formulation for Treatment of Infection-Associated Prostate Cancer: an *In-Vitro* Investigation. *Journal of Drug Delivery Science and Technology* 57: 1-12.
- Alfina S, Febriani H, Syukriah. 2022. Uji Efektivitas Ekstrak Daun Kenikir (*Cosmos caudatus* Kunth.) terhadap Kerusakan Epitel Duodenum Tikus Putih Jantan (*Rattus norvegicus*) yang Diinduksi Aspirin. *Journal of Agromedicine and Medical Sciences* 8(2): 108-114.
- Bouayed J, Hoffman L, Bohn T. 2011. Total Phenolics, Flavonoids, Anthocyanins and Antioxidants Activity Following Simulated Gastro-intestinal Digestion and Dialysis of Apple Varieties: Bioaccessibility and Potential Uptake. *Food Chemistry* 128: 14-21.
- Casteleyn C, Rekecki A, Van der Aa A, Simoens P, Van den Broeck W. 2010. Surface Area Assessment of the Murine Intestinal Tract as a Prerequisite for Oral Dose Translation from Mouse to Man. *Laboratory Animals* 44: 176-183.
- Chasanah N, Trisharyanti IDK, Indrayudha P. 2012. Formulasi Suspensi Doksisisiklin Menggunakan *Suspending Agent* Pulvis Gummi Arabici: Uji Stabilitas Fisik dan Daya Antibakteri. *Farmasains: Jurnal Farmasi dan Ilmu Kesehatan* 1: 1-8.
- Eristiawan IGE, Setiasih NLE, Suastika P, Heryani LGSS, Susari NNW. 2021. Struktur Histologi dan Histomorfometri Usus Halus Bagian Jejunum Sapi Bali. *Indonesia Medicus Veterinus* 10(1): 71-81.
- Ersawati N, Susari NNW, Setiasih NLE. 2018. Berat Organ Usus Tikus Putih (*Rattus norvegicus*) Pasca Penambahan Tepung Daun Kelor

- (*Moringa oleifera*) pada Pakan. *Indonesia Meddicus Veterinus* 7(3): 278-284.
- Farré R, Fiorani M, Rahiman SA, Matteoli G. 2020. Intestinal Permeability, Inflammation and the Role of Nutrients. *Nutrients* 12(1185): 1-18.
- Gunawan S, Tjandra O, Halim S. 2021. Edukasi Mengenai Penggunaan Antibiotik yang Rasional di Lingkungan SMK Negeri 1 Tambelang Bekasi. *Jurnal Bakti Masyarakat Indonesia* 4(1): 156-164.
- Holmes NE, Charles PGP. 2009. Safety and Efficacy Review of Doxycycline. *Clinical Medicine: Therapeutics* 1: 471-482.
- Jodlowski T, Ashby CR, Nath SG. 2021. Doxycycline for ESBL-E Cystitis. *Clinical Infectious Diseases* 73(1): 274-275.
- Jutglar M, Foradada M, Caballero F, Hoogmartens J, Adams E. 2018. Influence of the Solvent System on the Stability of Doxycycline Solutions. *Journal of Pharmaceutical and Biomedical Analysis* 159: 60-65.
- Kai Y. 2021. Intestinal Villus Structure Contributes to Even Shedding of Epithelial Cells. *Biophysical Journal* 120: 699-710.
- Listyorini L., Mustofa I, Hernawati T, Rimayanti, Suprayogi TW, Safitri E. 2021. Madu dapat Meningkatkan Panjang Vili Usus Halus Tikus Albino Penderita Malnutrisi. *Jurnal Medik Veteriner* 4(2): 175-179.
- Mardhiah A. 2015. Kajian Perbandingan Histologi Usus Halus dan Usus Kasar antara Ayam Hutan (*Gallus gallus*) dan Ayam Ras (*White leghorn*). *Jurnal Edukasi dan Sains Biologi* 4(1): 32-36.
- Maynard RL, Downes N. 2019. *Anatomy and Histology of the Laboratory Rat in Toxicology and Biomedical Research*. London. ScienceDirect.
- Mileva R, Petkova T, Yaneva Z, Milanova A. 2023. Investigation of the Effect of pH on the Adsorption-Desorption of Doxycycline in Feed for Small Ruminants. *Antibiotics* 12(268): 1-12.
- Mota KS de Lira, Dias GEN, Pinto MEF, Luiz-Ferreira Â, Souza-Brito ARM, Hiruma-Lima CA, Barbosa-Filho JMB, Batista LM. 2009. Flavonoids with Gastroprotective Activity. *Molecules*, 14: 979-1012.
- Oh S, Yoo YB. 2019. Epithelial-Mesenchymal Interactions for the Development of Intestinal Vili. *Dev Reprod* 23(4): 305-311.
- Pereira JNB, Murata GM, Sato FT, Marosti AR, Carvalho CR de Oliveira, Curi R. 2021. Small Intestine Remodeling in Male Goto-Kakizaki Rats. *Physiological Reports* 9: 1-16.
- Pratama SA, Permatasari RI. 2021. Pengaruh Penerapan Standar Operasional Prosedur dan Kompetensi terhadap Produktivitas Kerja Karyawan Divisi Ekspor PT. Dua Kuda Indonesia. *Jurnal Ilmiah M-Progress* 11(1): 38-47.
- Purwanto UMS, Aprilia K, Sulistiyani. 2022. Antioxidant Activity of Telang (*Clitoria ternatea* L.) Extract in Inhibiting Lipid Peroxidation. *Current Biochemistry* 9(1): 26-37.
- Rastogy SC. 2008. *Essentials of Animal Physiology 4th Edition*. California. New Age International Publishers.
- Rizki NR. 2023. Standarisasi Simplisia dan Ekstrak Etanol Bunga Telang (*Clitoria ternatea* L.). *Jurnal Ilmiah Multi Sciences* 13(1): 32-38.
- Rosa A. 2013. Kajian Tanaman Obat Indonesia yang Berpotensi sebagai Antidepresan. *Jurnal Kefarmasian Indonesia* 3(1): 9-18.

- Soliman AM, Aboubakr M, El-Hewaity M. 2015. Bioequivalence Study of Two Oral Doxycycline Formulations (Doxysol[®] and DoxyMed[®]) in Healthy Broiler Chickens. *Pharmacology & Pharmacy* 6: 1-8.
- Sumartini, Ikrawan Y, Muntaha FM. 2020. Analisis Bunga Telang (*Clitoria ternatea*) dengan Variasi Ph Metode *Liquid Chromatograph-Tandem Mass Spectrometry (LC-MS/MS)*. *Pasundan Food Technology Journal* 7(2): 70-77.
- Susilawati IDA. 2021. Kajian Pustaka: Sumber *Reactive Oxygen Species (ROS)* Vaskular. *Stomatognatic* 18(1): 1-10.
- Svihus B. 2014. Function of the Digestive System. *Journal of Applied Poultry Research* 23(2): 306-314.
- Voetmann LM, Underwood CR, Rolin B, Hansen AK, Kirk RK, Pyke C, Knudsen LB, Frederiksen KS. 2022. *In Vitro* Cell Cultures of Brunner's Glands from Male Mouse to Study GLP-1 Receptor Function. *American Journal of Physiology* 322: 1260-1269.
- Wijayanthi KKD, Berata IK, Samsuri, Sudira IW. 2017. Histopatologi Usus Halus Tikus Putih Jantan yang Diberikan Deksametason dan Vitamin E. *Buletin Veteriner Udayana* 9(1): 47-53.
- Yatalaththov FG, Maliza R, Setiawan H, Utami LB. 2021. The Effect of Coffee Arabica (*Coffea arabica* L.) Fruit Skin Extracts on Small Intestine Morphometry of Mice (*Mus musculus* L.) with Ethanol-Induces. *Bioscience* 5(1): 21-31.
- Zou Y, Wei HK, Xiang QH, Wang J, Zhou YF, Peng J. 2016. Protective Effect of Quercetin on Pig Intestinal Integrity after Transport Stress is Associated with Regulation Oxidative Status and Inflammation. *The Journal of Veterinary Medical Science* 78(9): 1487-1494.
- Zulfa LF, Sunarno, Kasiyati, Djaelani M. 2020. Efek Tepung Daun *Moringa oleifera* terhadap Struktur Mikroanatomi Duodenum Itik Pengging. *Jurnal Bina Wakya*, 14(9): 3135-3150.