

## PERAN BIOPSI HEPAR DALAM MENEGAKKAN DIAGNOSIS IKTERUS OBSTRUKTIF EKSTRA HEPATIK

Yuliana Sherly M, Haris Widita, IG Ardita, Soewignjo Soemohardjo  
Bagian Ilmu Penyakit Dalam FK UNUD/ SMF Penyakit Dalam RSUD Mataram

### ABSTRACT

#### ROLE LIVER BIOPSY TO CONFIRM DIAGNOSIS OF EKSTRAHEPATIC OBSTRUCTIVE ICTERUS

Obstructive icterus is caused by 2 major group from the intrahepatic and ekstrahepatic and ekstrahepatic. Generally to confirm clinical diagnosis is done with USG imaging. In which USG easily could differentiate the cause of the bile duct (accuracy 90%). The method of biopsy is only to evaluate the intrahepatic icterus. In certain cases, it is not easy to confirm either its obstructive icterus extrahepatic or intrahepatic, as the bile duct sometimes is not seen clearly on the USG examination, which is to assure the side of obstructive because the distal part of the bile duct difficult to be seen in 30%-50% cases until hepatic biopsy is reduced. Meanwhile the histopathology appearance of extrahepatic icterus are marked by classic changes known as ductular reaction, which as the oedema of connective tissue, ductular proliferation and neutrophil infiltration. There by here, we report the case of a man, 53 years old with obstructive icterus, where in the beginning is suspected as intrahepatic cholestasis and the cause of extrahepatic icterus is unknown, then the diagnosis was confirmed with histopathology examination.

Keywords : extrahepatic icterus, liver biopsy

### PENDAHULUAN

Ikterus obstruktif disebabkan oleh dua grup besar penyebab dari kondisi intrahepatik dan ekstrahepatik.<sup>1-8</sup>

Penyebab dari ikterus obstruktif intrahepatik yaitu :

1. Ikterus obstruktif yang berhubungan dengan penyakit hepatoseluler, seperti Steatohepatitis, hepatitis virus akut A, hepatitis B atau dengan ikterus dan fibrosis, sirosis dekompensata serta hepatitis karena obat.<sup>9-13</sup>
2. Ikterus obstruktif yang berhubungan dengan duktopenia seperti sindrom Alagille's, kolestatik familial progresif tipe 1, "non

*sindromic bile duct paucity*", obat-obatan hepatotoksik, reaksi penolakan kronik setelah transplantasi hati dan stadium lanjut dari sirosis bilier primer.<sup>14-16</sup>

Penyebab dari ikterus obstruktif ekstrahepatik dibagi dalam dua bagian yaitu :

- a) Kolestasis yang berhubungan dengan kerusakan kandung empedu yaitu stadium lanjut sirosis bilier primer dan obat-obat hepatotoksik<sup>1,2,4-9</sup>
- b) Kolestasis yang berhubungan perubahan atau obstruksi traktus portal seperti batu duktus koledokus, striktur kandung empedu, sklerosis primer kolangitis, karsinoma pankreas dan pankreatitis kronik.<sup>11,14,18</sup>

Umumnya diagnosis ikterus obstruktif secara klinik ditegakkan dengan cara imaging. Pemeriksaan ultrasonografi mudah membedakan penyebab ikterus ekstra hepatic atau intra hepatic dengan melihat pelebaran dari saluran empedu dengan ketepatan 95%. Tindakan biopsi umumnya hanya dilakukan untuk evaluasi dari ikterus intra hepatic.

Pada kasus tertentu tidak selalu mudah untuk menegakkan diagnosis ikterus obstruktif ekstrahepatic atau intra hepatic. Kadang-kadang saluran empedu tidak terlihat jelas pada pemeriksaan USG untuk menentukan letak obstruksi, karena bagian distal saluran empedu sukar terlihat pada 30-50% kasus, sehingga dibutuhkan pemeriksaan patologi anatomi dengan tindakan biopsi hepar dalam memastikan diagnosis ikterus obstruktif ekstrahepatic.<sup>8,13-16</sup>

Berikut ini dilaporkan sebuah kasus ikterus obstruktif yang mula-mula tidak bisa ditegakkan diagnosisnya dengan imaging, tetapi kemudian akhirnya diagnosis ditegakkan dengan pemeriksaan histopatologi.

## KASUS

Seorang laki-laki 53 tahun suku Sumbawa, pekerjaan petani, masuk rumah sakit atas rujukan *Internist* dengan keluhan nyeri perut. Keluhan nyeri perut dirasakan sejak 2 bulan sebelum masuk rumah sakit, dirasakan hilang timbul dan tidak dipengaruhi oleh makanan/minuman. Tidak ada keluhan perubahan warna urine atau feses. Penderita mulai merasakan ada perubahan warna urine menjadi merah seperti teh dan feses seperti dempul sejak 1 bulan sebelum masuk rumah sakit.

Dua minggu sebelum masuk rumah sakit penderita mengeluh timbul kuning dan gatal-gatal pada kulit seluruh badan, sebelumnya tidak ada keluhan seperti ini, kuning juga dikeluhkan timbul pada mata, disertai demam tidak tinggi naik turun sampai penderita datang ke rs. Karena kuning pada kulit dan mata makin bertambah penderita berobat ke dokter umum, kemudian karena

keluhan tidak berkurang penderita dirujuk ke *Internist*, dengan kecurigaan penyebab ikterus adalah ikterus obstruksi intrahepatic kemudian disarankan masuk rumah sakit untuk pengobatan dan persiapan pemeriksaan biopsi hati.

Penderita baru kali sakit seperti ini, riwayat sakit kuning atau liver disangkal, demikian juga tidak ada keluarga sakit yang sama. 5 bulan sebelum masuk rumah sakit penderita mengeluh banyak minum/makan dan sering kencing (3P) dan 2 bulan yang lalu baru diketahui menderita Diabetes Mellitus dan mendapatkan terapi Bufaramin, Gliclazid 80 mg dan Lesichol. Penderita adalah seorang petani sawah, masih aktif bekerja sebelum penderita sakit, riwayat mengkonsumsi alkohol jenis minuman tradisional selama  $\pm$  20 tahun, tetapi 15 tahun terakhir tidak lagi mengkonsumsi alkohol. Kebiasaan minum alkohol tersebut tidak rutin dilakukan oleh penderita.

Hasil pemeriksaan fisik didapatkan penderita kesadaran kompos mentis dan keadaan umum baik. Seluruh tubuh tampak kekuningan. Tekanan darah 100/70 mmHg, nadi 80 x/menit, respirasi 20 x/menit, dengan temperature axial 36,5 °C. Pemeriksaan mata jelas ditemukan ikterus. Pemeriksaan THT tidak ditemukan kelainan. Pemeriksaan thorak tidak ditemukan kelainan. Jantung dan Paru tidak ditemukan kelainan. Pada pemeriksaan abdomen dari inspeksi tidak ditemukan adanya distensi. Bising usus normal. Hepar dan Lien tak teraba, ditemukan nyeri tekan pada abdomen bawah prosesus xipoides. Perkusi timpani tidak ditemukan asites. Pada ekstremitas ke empat akral hangat tidak dijumpai edema.

Hasil laboratorium tanggal 12 Januari 2006, darah lengkap didapatkan leukosit 7.300/ $\mu$ l, Hb 13,6 gr/dl, hematokrit 44,0% dan trombosit 180.000/ $\mu$ l. Urine lengkap menunjukkan adanya bilirubin dalam urine (+3) dan urobilin (+2). Gula darah sewaktu 246 mg/dl. Fungsi hati didapatkan SGOT 55 U/L, SGPT 34 U/L, Bilirubin Total 21,7 %, Bilirubin Direk 13,5%, alkali phosphatase

294 U/L,  $\gamma$ GT 43 U/L. Kolesterol total 256. Serum creatinin 1,7 mg/dl dan ureum darah 21 mg/dl. HBsAg dan anti HCV keduanya negatif. Waktu perdarahan 6 menit dan waktu pembekuan 8 menit. Pemeriksaan waktu protrombin 13,2 menit dan INR 0,9.

Hasil USG abdomen tanggal 12 Januari 2006 didapatkan Hepar : ukuran normal, intensitas echoprenkim homogen normal, tepi rata, sudut tajam, tak tampak pelebaran IHBD/EHBD, v. Hepatika/v.Porta tampak normal, tak tampak nodul/kista. Gall bladder : ukuran normal, dinding tidak menebal, duktus cystikus tampak normal, tak tampak pelebaran common bile duct. Pankreas/Lien : ukuran normal, intensitas echoparenkim homogen normal, tidak tampak nodul/kista. Ren D/S : ukuran normal, ukuran echocorteks homogen normal, batas sinus cortex jelas, tak tampak batu/nodul/kista. Kesimpulan : tidak tampak gambaran obstruksi *common bile duct*. Hasil USG disimpulkan adanya kolestasis intrahepatik yang belum diketahui penyebabnya maka kemudian dilakukan pemeriksaan PCR untuk mendeteksi virus Hepatitis E dan didapatkan hasil PCR Hepatitis E negatif. Pemeriksaan imunoserologi IgM anti HAV hasilnya negatif.

Selanjutnya dilakukan pemeriksaan patologi anatomi dengan melakukan biopsi hati pada tanggal 14 Januari 2006, dengan hasil patologi anatomi : didapatkan 13 buah *portal tracts*, sudah ada infiltrasi sel radang meningkat dan fibrosis meningkat. Fibrosis sudah meluas ke tepi *portal tracts*, tetapi belum ada *portal to portal septa*. *Bile ducts* proliferaatif. Didapatkan endapan-endapan *bile pigment* sangat luas, baik intraseluler maupun didalam sinus-sinus terutama ekstraselular. Sel-sel hepar edematous ringan. Tidak ada *fatty liver* yang signifikan (minimal). Sinus melebar dan sel Kupfer proliferaatif. *Central vein* dilatasi ringan. Tidak ada nekrosis sel hepar. Tidak ada tanda sirosis hepatis atau keganasan. Dari hasil PA disimpulkan Kolestasis

ekstrahepatik (*Inflammatory grade I, Fibrosis stage I*)

Penderita mendapatkan diet DM 2100 kalori/hari, glurenorm 1 tab/hari, asam ursodyoxicholic 3 x 250 mg. Setelah perawatan 2 minggu keluhan gatal-gatal berkurang tetapi ikterus dan hasil lab tidak menunjukkan adanya perbaikan

Karena hasil Patologi anatomi dari biopsi hati menunjukkan adanya kolestatik ekstrahepatik, maka dilakukan pemeriksaan USG abdomen ulang pada tanggal 24 Januari 2006 dan didapatkan Hepar : ukuran membesar ringan, permukaan rata, tepi tajam, echoparenkim baik, tak tampak nodul/abses. *IHBD/CBD* dilatasi sampai distal, tak tampak batu. Gall bladder tampak penuh dengan sludge. Pancreas kesan normal. Lien normal. Ren D/S normal tak tampak batu/ectasis. Kesimpulan Ikterus obstruktif ekstra hepatic dengan *sludge* pada *gall bladder*.

Tabel 1. Pemeriksaan laboratorium ulangan

Lab	16-1-2006	19-1-2006	21-1-2006	24-1-2006
SGOT	54 U/L	200	65	130
SGPT	46 U/L	230	55	40
Bilirubin Total	27 %	21,79%	23,0%	19,25 %
Bilirubin Direk	8,8%	7,31 %	11,5%	7,25 %
Alk fosfatase	169 U/L			210
$\gamma$ GT	80 U/L			
GDS	167 mg/dl	242 mg/dl	197 mg/dl	
BT				1'06"
CT				11'03"

Setelah hasil USG ulangan ditemukan ikterus obstruktif ekstrahepatik maka dilakukan tindakan operasi untuk eksplorasi mencari tempat sumbatan dan dilakukan *shunt* antara vesika felea dan yeyenum untuk mengalirkan cairan empedu yang tertampung di vesika felea dan menghilangkan obstruksi. Saat operasi didapatkan hepar berwarna hitam, vesika felea besar, teraba massa tumor padat pada bagian posterior duodenum, keras berlobus, terfiksir dengan ukuran diameter  $\pm$  5 cm. dilakukan tindakan

*cholesisto-yeyunostomi (side to side)*, dipasang drain tube, dan biopsi jaringan pada tumor kemudian dilakukan pemeriksaan PA.

Tiga hari post operasi penderita masih ikterus, dengan urine ditemukan berwarna kehijauan dan feses berwarna hitam. Terapi masih dilanjutkan dengan antibiotika Ceftriaxon 2 gr/hari dan asam ursodioxicholic 3 x 250 mg.

Pada hari ke-6 post operasi didapatkan cairan drain berwarna kuning, dicurigai merupakan cairan ascites dan urine kuning keruh. Penderita masih ditemukan ikterik dan mengeluh bengkak pada kedua kaki.

Pemeriksaan laboratorium post operasi :

Lab	26-1-2006	30-2-2006	2-2-2006
SGOT	80 U/L	107	87
SGPT	70 U/L	50	63
Bilirubin Total	24,25 %	22,64 %	15,79 %
Bilirubin Direk	12,59%	11,24 %	11,24 %
Alk fosfatase		125 U/L	126 U/L
GDS	142 mg/dl	97 mg/dl	197 mg/dl
Protein Total			4,61 mg
Albumin			2,55
Globulin			2,06

Pada hari ke-7 post operasi penderita masih mengeluh bengkak pada kedua kaki dan lemah, makan minum kurang, mual dan muntah, ikterik mulai berkurang, cairan drain masih berwarna kuning dan urin keruh kehijauan. Didapatkan hipoalbuminemia. Diberikan nutrisi parenteral Ringer Laktat/ dektrosa 5%/ Pan amin G per hari.

Pada hari ke-12 post operasi keadaan penderita makin membaik, ikterus makin berkurang akan tetapi masih didapatkan asites, dan keluhan rasa tidak enak diperut dan mual, dianjurkan untuk mobilisasi ringan.

Hasil pemeriksaan patologi anatomi dari tumor didapatkan bentukan acini kelenjar pankreas yang ganas dan infiltratif kedalam

stroma fibrotik. Pleomorfik inti : sedang. Kesimpulan : *well differentiated adenocarcinoma pancreas, infiltratif*.

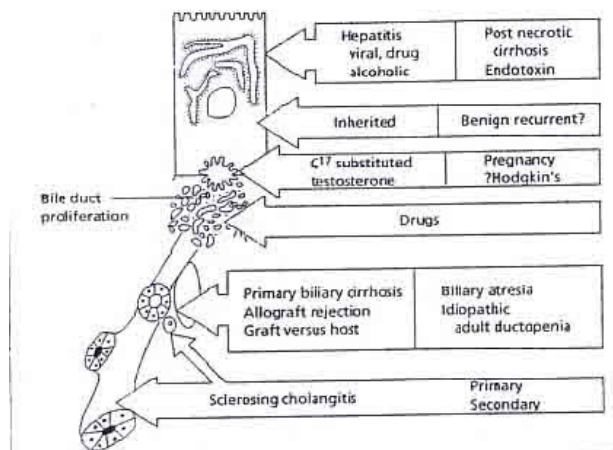
Hari ke-15 post operasi penderita dipulangkan dalam keadaan membaik dan mendapatkan terapi oral ursodioxicholic acid 3 x 250 mg, glurenorm 2 x ½ tab dan roboransia.

PEMBAHASAN

Ikterus obstruktif adalah kegagalan aliran bilirubin ke duodenum, dimana kondisi ini akan menyebabkan perubahan patologi di hepatosit dan ampula Vateri. Perubahan makroskopik pada ikterus obstruktif berupa hepar yang membesar, berwarna kehijauan, edema dengan tepi tumpul, pada tahap lanjut ditemukan bernodul-nodul. Secara mikroskopik tampak gambaran akumulasi empedu di sel-sel hepar dan saluran empedu. Gambaran obstruksi ini dapat dibedakan intra hepatic dan ekstra hepatic melalui pemeriksaan patologi<sup>4-8,13,16,18</sup>.

Pada umumnya kolestasis dinilai secara mikroskopik pada regio sentrilobuler/zone 3 dimana banyak ditemukan stasis bilirubin dalam hepatosit, sel Kuppfer dan kanalikulus empedu. Perubahan yang dinilai adalah perubahan traktus portal, edema, proliferasi duktus, dan infiltrasi neutrofil.<sup>2,5-7</sup>

Pemeriksaan juga menilai kerusakan atau hilangnya duktus > 50% traktus portal (duktopenia) pada regio interlobuler, fibrosis periportal dan perubahan pada hepatosit periportal. Hepatosit mengalami degenerasi karena retensi dari garam empedu.<sup>2,4-7,10</sup>



Gambar 1. Penyebab ikterus obstruksi secara anatomi<sup>2</sup>

## KOLESTASIS EKSTRAHEPATIK

Jika terjadi obstruksi empedu, perubahan hepar dapat terjadi dengan cepat dan ikterus dapat terlihat dalam 36 jam. Setelah 2 minggu akan ditemukan ruptur dari duktus interlobuler. Pada kolangitis akan ditemukan lekosit polimorfonuklear pada kandung empedu dan sinusoid.<sup>2-9,11,18</sup>

Ikterus obstruktif ekstrahepatik kemungkinan disebabkan oleh adanya obstruksi fisik pada saluran empedu pada umumnya diluar hati, menimbulkan gejala kolestasis akut.<sup>2,4,7,8,18</sup>

Kolestasis ekstrahepatik disebabkan oleh:

- Batu empedu
- Carcinoma pancreas dan ampula
- Striktur saluran empedu
- Cholangiocarcinoma
- Sklerosing Cholangitis primer atau sekunder

Ikterus obstruksi extra hepatic memberikan 3 perubahan klasik pada traktus portal :

1. Oedema jaringan ikat
2. Proliferasi duktus
3. Infiltrasi neutrofil

Gambaran ini dinamakan “ductular reaction”.<sup>2,5,7</sup>

Pada gambaran mikroskopik ikterus obstruktif selalu ditemukan cairan empedu karena adanya peningkatan tekanan di traktus porta, sehingga terjadi reaksi duktuler yang salah

satunya adalah proliferasi duktus bilier yang baru. Proliferasi duktus dipengaruhi oleh peningkatan perfusi di daerah perivaskuler pleksus bilier, stimulasi reseptor adrenergik dan dopaminergik yaitu *taurocholate* dan *tauroolithocholate* dan peningkatan AMP siklik dan interleukin 6. Infiltrasi netrofil akan terjadi pada ikterus obstruksi dengan adanya reaksi sitokin kompleks dan *chemokine*<sup>2,5-7,17</sup>.

Gambaran periduktus dan fibrosis seperti kulit bawang (*onion-skin fibrosis*) dapat ditemukan pada kolestasis ekstrahepatik dimana terjadi obstruksi aliran empedu dalam waktu yang lama. Keadaan ini dapat juga terjadi pada *Primary Sclerosing Cholangitis*.<sup>2-8</sup>

Pada keadaan ikterus obstruktif yang disebabkan oleh batu empedu, striktur empedu atau karsinoma pankreas, gambaran klinik jelas dengan ikterus progresif dan peningkatan kadar alkali fosfatase serum dan bilirubin serum. Diagnosis umumnya tegak dengan pemeriksaan Ultrasonografi dengan konfirmasi pada saat tindakan operasi.<sup>4,18</sup>

### *Primary Sclerosing Cholangitis*

*Primary sklerosing cholangitis* terjadi penyempitan dari saluran empedu karena adanya stenosis dan dilatasi duktus bilier intrahepatik dan ekstrahepatik. Karakteristik Sklerosis kolangitis primer adalah peradangan/inflamasi kronik pada saluran empedu (periduktus ekstra hepatic) yang menyebabkan fibrosis obliterasi dan striktur pada sistem bilier.<sup>1-8,18</sup>

Gambaran patologi anatomi tampak infiltrasi pada zona portal oleh limfosit besar, sel polimorfonuklear, kadang makrofag dan eosinofil. Pada duktus interlobuler tampak inflamasi periduktus. Tahap lanjut gambaran fibrosis pada traktus portal sampai duktus bilier yang kecil (“*onion skin appearance*”). Diagnosis pasti jika ditemukan pengurangan jumlah duktus bilier, proliferasi duktus dan deposisi substansi cooper dengan “*piecemeal necrosis*”.<sup>5-8,11,18</sup>

## KOLESTASIS INTRA HEPATIK

Secara anatomi umumnya penyebab ikterus obstruktif intrahepatik adalah:

- Sepsis
- Hepatitis virus dan hepatitis karena obat
- Mutasi transpor empedu
- Sirosis bilier primer
- Reaksi penolakan transplantasi hati<sup>1-6,8-14,18</sup>

Ikterus biasanya muncul dapat akut atau kronik tergantung dari perjalanan penyakit.

Dengan pengecatan HE pigmen empedu tampak coklat pada sitoplasma hepatosit dan kanalikuli. Pada potongan melintang dan potongan longitudinal saluran empedu membentuk garis lurus atau bercabang disamping hepatosit. Pada kolestasis yang predominan di regio sentrilobuler agak sulit dibedakan dengan pigmen hemosiderin atau lipofuscin. Kerusakan interlobular dapat terjadi tanpa kerusakan histologi.<sup>9,10</sup>

Pada stadium awal umumnya belum terjadi perubahan histologi, secara klinik sering terjadi pada kasus ikterus obstruktif pada wanita dengan antibodi anti mitokondrial positif dan antibodi anti nuclear positif. Kerusakan empedu luas ditemukan pada kasus obstruksi empedu akut yang diinduksi obat.<sup>5,7,12</sup>

Pada traktus portal yang normal rasio arteri hepatica : saluran empedu = 1:1, perbandingan ini akan berubah bila terjadi kerusakan pada zone interlobuler seperti pada keadaan sirosis bilier primer, reaksi penolakan kronik transplantasi hepar, dan sindroma Alagile's. Jika terjadi pengurangan duktus lebih dari 50% akan menyebabkan keadaan duktopenia. Duktopeni atau hilangnya duktus bilier interlobuler lebih dari setengah portal tract ditemukan pada fase akhir kerusakan kandung empedu. Dengan berbagai variasi kolestasis pada parenkim mudah diidentifikasi dan arteri hepatica tanpa duktus bilier di traktus portal. Sel inflamasi kronik dapat ditemukan dengan duktus yang normal tidak ditemukan. Pigmen empedu sedikit pada stadium awal dapat diidentifikasi di lobulus, periportal dan kanalikuli.<sup>2,5,7</sup>

Untuk membedakan antara pigmen empedu dan lipofuscin, empedu berwarna coklat tua dengan ukuran granul bervariasi sedangkan lisosom lipofuscin berwarna kuning muda. Pengecatan Hall's stain dapat dilakukan untuk identifikasi bilirubin. Perubahan parenkim hati terjadi degenerasi sitoplasma pada hepatosit karena bereaksi dengan asam empedu. Kadang ditemukan apoptosis di lobulus. Peningkatan retikulum endoplasma, hepatosit raksasa multinuklear.<sup>2,5,7,10,12</sup>

### Hepatitis

Pada hepatitis gambaran kerusakan dan infiltrasi sel ditandai adanya pigmen coklat pada sinusoid sel Kuppfer, inflamasi periportal, hepatosit membulat dan apoptosis pada hepatitis E. Ditemukan sirosis pada penderit infeksi kronik Hepatitis B atau C, dan kolestasis pada kanalikuli dan substansi hepatoseluler.<sup>5,7,9,10,12</sup>

### Sirosis Bilier Primer

Pada sirosis bilier primer, dari biopsi hati ditemukan kerusakan pada septum dan regio interlobuler pada saluran empedu. Lumen duktus bilier ireguler dan membran basal rusak. Kerusakan saluran empedu yang terjadi adalah reaksi seluler dengan ditemukan limfosit, sel plasma, eosinofil dan histiosit. Pada tahap lanjut dapat ditemukan fibrosis portal atau perkembangan sirosis, kerusakan progresif sekresi empedu ditandai dengan perubahan periportal. Reaksi asam empedu di hepatosit periportal memberikan gambaran pseudoxanthomatous atau stasis cholat. Pada pengecatan cooper-protein terjadi akumulasi dengan peningkatan retensi cat pada hepatosit. Dapat ditemukan badan Mallory. Fibrosis portal dan periportal, dan terbentuk jembatan antara portal tract dan sirosis bilier pada tahap lanjut ikterus yang lama.<sup>2,3,5,7,8,11,14,18</sup>

Perbedaan utama antara kolestasis ekstra hepatic dan intrahepatik secara patologi anatomi adalah :

- Kolestasis ekstra hepatic : tampak "*duktular reaction*", terutama dengan adanya proliferasi duktus bilier.

- Kolestasis intrahepatik : tidak ada proliferasi duktus bilier bahkan bisa tampak ductopenia

Gambaran fibrosis akan tampak pada kolestasis intrahepatik dan ekstrahepatik tahap lanjut.<sup>5,7</sup>

Gejala klinik yang muncul jika ditemukan kasus ikterus obstruksi akut atau kronik secara garis besar adalah gatal pada kulit, malasorbsi lemak dan defisiensi Vitamin K. Pada kolestasis kronik dapat ditemukan hiperlipidemia/ deposisi kolesterol dengan gejala *xanthoma/xantelasma* dan kelainan tulang (osteodistrofi hepar). Ditemukan juga gejala *steatorrhoea*. Pada pemeriksaan fisik dapat ditemukan pembesaran hepar dengan tepi lunak pada penekanan.<sup>1-4, 11-14</sup>

Pada kasus ini ditemukan gejala ikterus dengan keluhan gatal pada kulit, *steatorrhoea*, hiperglikemi dan peningkatan jumlah bilirubin serum dengan bilirubin indirek dominan, peningkatan serum alkali fosfatase dan kolesterol. Dari pemeriksaan patologi anatomi jaringan biopsi hati didapatkan sudah ada infiltrasi sel radang meningkat dan fibrosis meningkat. Fibrosis sudah meluas ke tepi portal tracts, tetapi belum ada portal to portal septa. *Bile ducts* proliferaatif. Didapatkan endapan-endapan *bile pigment* sangat luas, baik intraseluler maupun didalam sinus-sinus terutama ekstraseluler. Sel-sel hepar edematous ringan. Tidak ada *fatty liver* yang signifikan (minimal). Sinus melebar dan sel Kuppfer proliferaatif. Central vein dilatasi ringan. Tidak ada nekrosis sel hepar. Tidak ada tanda sirosis hepatic atau keganasan. Dari hasil PA disimpulkan *Kolestasis ekstrahepatik* (Inflammatory grade I, Fibrosis stage I). Hasil USG abdomen didapatkan tanda obstruksi saluran empedu ekstrahepatik. Hasil pemeriksaan USG dikonfirmasi dengan eksplorasi saat operasi didapatkan hepar berwarna hitam, vesika felea besar karena penumpukan cairan empedu, teraba massa tumor padat pada bagian posterior duodenum, keras berlobus-lobus, terfiksir dengan ukuran diameter  $\pm$  5 cm. Dengan kesimpulan post operasi ikterus obstruktif yang disebabkan oleh karena tumor suspek karsinoma pankreas yang kemudian dipastikan dengan pemeriksaan patologi anatomi.

Pada kasus ini juga diberikan asam ursodioksikolat. Asam ursodioksikolat sering diindikasikan untuk penderita kolestasis intrahepatik maupun kolestasis ekstrahepatik. Untuk penderita batu empedu atau sirosis bilier primer diberikan 13-15 mmg/kgBB/hari pada umumnya dapat meningkatkan kadar asam ursodioksikolat di empedu 40%-50%.<sup>1,2,4,14,17</sup>

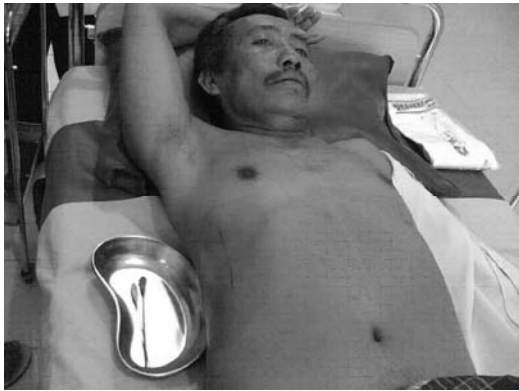Mekanisme kerja asam ursodioksikolat :

1. Sebagai proteksi terjadinya kerusakan kolangiosit karena efek toksik asam empedu.
2. Stimulasi sekresi empedu
3. Stimulasi detoksifikasi asam empedu
4. Menghambat apoptosis hepatosit.<sup>17</sup>

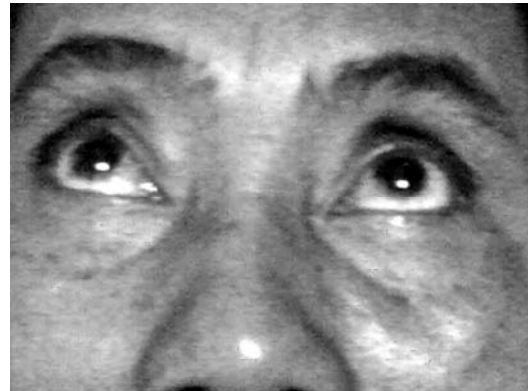Terapi primer asam ursodioksikolat pada penderita ikterus obstruksi ekstrahepatik berujuan proteksi terhadap kerusakan kolangiosit. Pemberian dosis tinggi 20 mg/kgBB/hari dapat memperlambat stadium kerusakan histologi, memperbaiki gambaran kolangiografi dan memperpanjang proyeksi masa hidup penderita. Penggunaan asam ursodioksikolat dosis tinggi dengan alasan telah terjadi gangguan alkalinisasi empedu yang disebabkan penurunan sekresi bikarbonat oleh epitel kandung empedu sehingga mengurangi absorpsi asam ursodioksikolat di intestinum.<sup>1,2</sup>

## RINGKASAN

Telah disampaikan laporan kasus dengan kolestatik ekstrahepatik yang disebabkan oleh obstruksi mekanik karsinoma kaput pankreas. Pada kasus ini diagnosis ditegakkan atas dasar gambaran patologi anatomi biopsi hati karena pada awalnya dicurigai intrahepatik dan tidak diketahui sebab kolestasis ekstrahepatik.



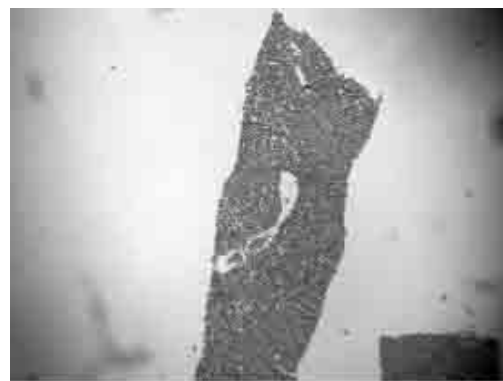
Gambar 2. Penderita ikterus yang dipersiapkan untuk biopsy hati



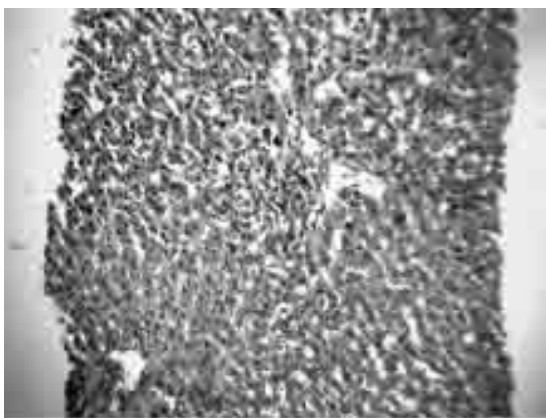
Gambar 3. Ikterus yang terligat jelas pada mata penderita



Gambar 4. Gambaran patologi anatomi sel hati Perbesaran 10 x



Gambar 5. Gambaran sel hati perbesaran 40x

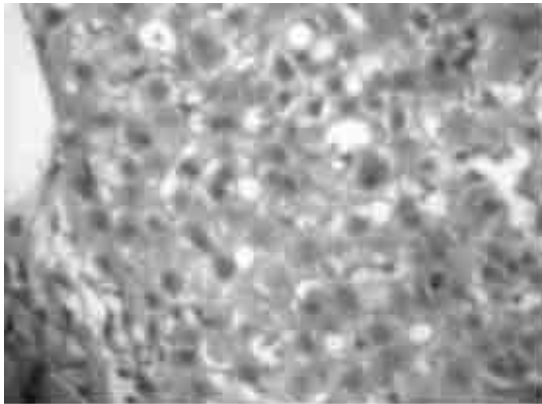


Gambar 6. Sel Hati pembesaran 100x

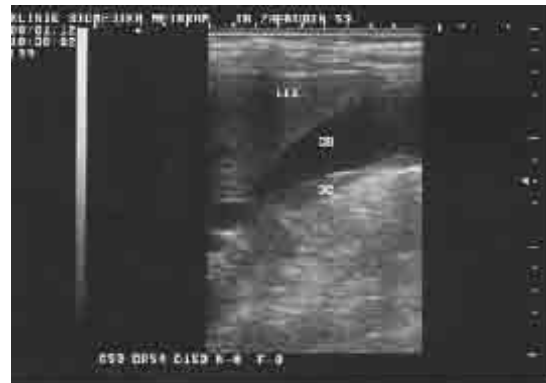

Gambar 7. Sel Hati perbesaran 400x

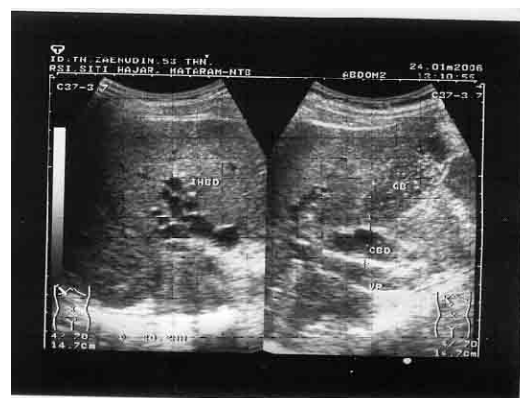
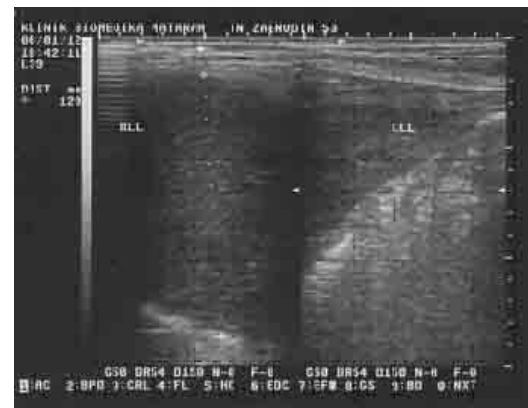


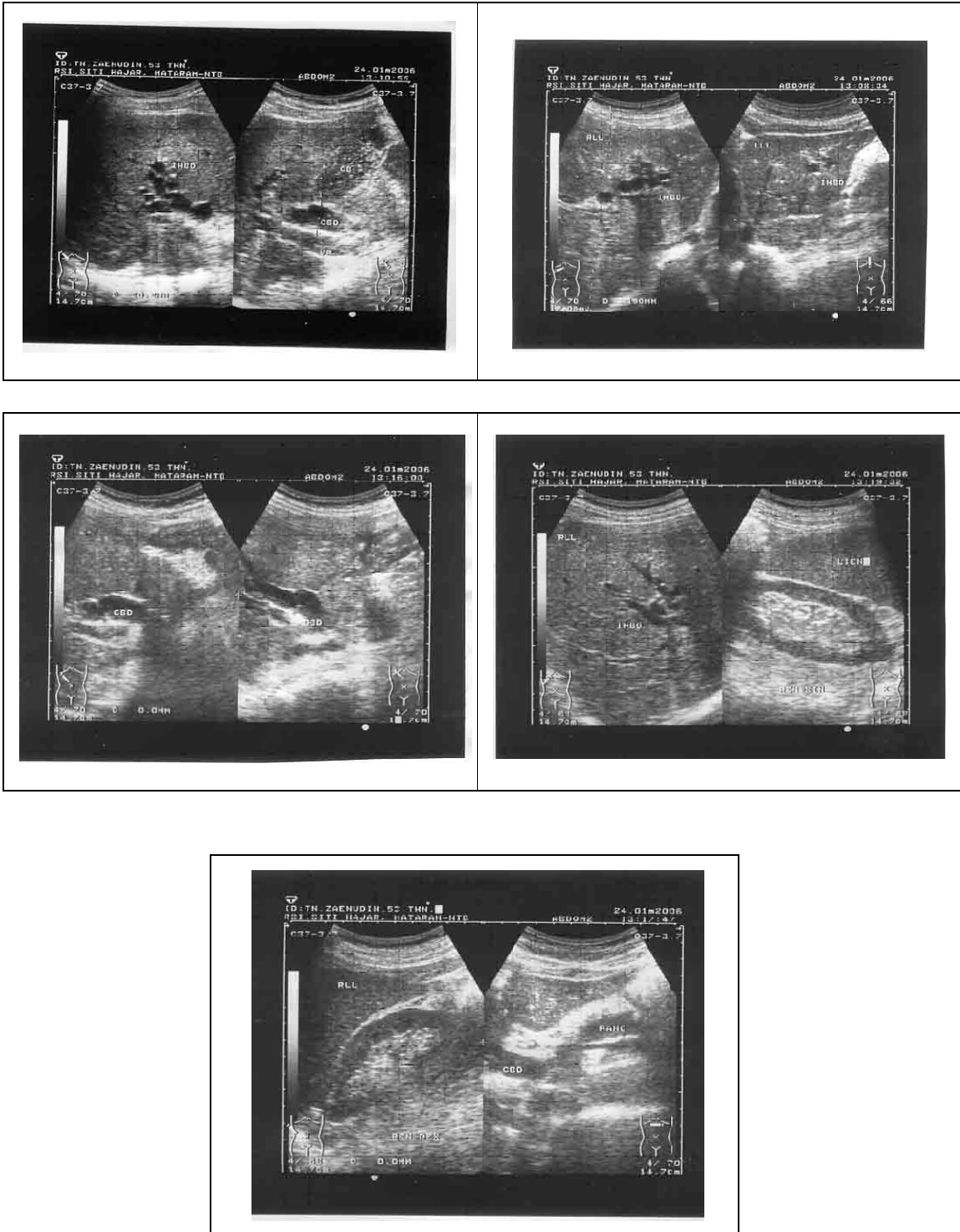
Gambar 8. Gambaran proliferasi duktus biller



Gambar 9. Gambaran akumulasi pigmen empedu di sel-sel hepatosit



Gambar 10. USG awal yang menunjukkan tidak ada obstruksi ekstrahepatik



Gambar 11. Gambar USG abdomen ulangan dengan Obstruksi ekstrahepatik

## DAFTAR RUJUKAN

1. Greenberger NJ/ Paumgartner G. Diseases of Gall Bladder and Bile Ducts. In: Braunwald E, Hauster SL, Fauci AS, Longo DL, Kasper DL (eds). Harrison's Principles of Internal Medicine's 16<sup>th</sup> ed. New York : Mc Graw Hill Co,2005:1880-1890.
2. Sherlock S, Dooley J. Jaundice.Cholestasis.In : Disease of The Liver and Billiary System. 11<sup>th</sup> edition. Oxford : Blackwell Scientific Publ,2002, pp.201-14.217-35.
3. Kessler I. Pathophysiology Lecture. Lecture17. Pancreatic and Liver Disfunction. Available at : <http://faculty.cse.edu/ikessle/path/path.16.html>. Section 1-7. Search : 26 Januari 2006
4. Sulaiman HA. Pendekatan Terhadap Pasien Ikterus. Sjaifullah Noer HM. Laparoscopi dan Biopsi Hati. Dalam : Buku Ajar Ilmu Penyakit Dalam jilid I. Edisi ketiga. Jakarta : Balai penerbit FK UI 1997 :233-6.243-50.
5. Lefkowitch JH. Histological assesment of cholestasis. In : Clinics in Liver Disease 8<sup>th</sup> ed. Elsevier Saunders . 2004 :27-40.
6. Santos JL, Almeida H, Cerski CTS and Silveira TR. Histopathological Diagnosis of intra- and extrahepatic neonatal cholestasis. From : Brazilian Journal of medical and biological research.2006.
7. Crawford JM. Diseases of Organ systems : The liver and Billiary Tract. Kumar V, Cotran RS and Robbins SL (editors) In : Basic Pathology 6<sup>th</sup> edition. WB Saunders Company. Philadelphia,1997: 517-55.
8. Pratt DS. Cholestasis and Cholestasis Syndromes. Curr Opin Gastroenterology. Lippincott, Williams & Wilkins. Boston, 2005 : 21 (3) : 270-71.
9. Anonymous. Hepatitis E Pathogenesis, Pathology and Immune Response. Available at: <http://www.meddean.luc.edu/lumen/MedEd/orfpath/Choles.htm> Search : 21 Januari 2006.
10. Jamel S. Moleculer Biology and Pathogenesis of Hepatitis E Virus. Available at: <http://www.Stanford.edu/group/virus/hep.e/2005/pathogenesis/htm>.<http://www.expertreview.s.org/moleculermedicine>. issue : 1462-3994.Search : 21-1-2006
11. Humes DH, L Herbert. Approach to The Patient with Jaundice. Billiary Tract Disease. Disorders of the Pancreas Liver and Billiary Tract. In : Kelley's Textbook of Internal Medicine 4<sup>th</sup> edition. Lippincott, Williams & Wilkins publisher. Boston, 2000. [CD ROM]
12. Anonymous. Viral Hepatitis Update. Available at: Viral Bunker <http://www.indianmedsci.org/article.asp?issn:0019-5359> issue :11-511-7. Search : 21 Jan 2006.
13. Flora KD. Diagnostic Liver Biopsy. e Medicine Specialtieies Gastroenterology. e Medline. 2004: Section 1-7. [CD ROM]
14. Fiedmen LS. Liver, Billiary Tract and Pancreas. Tierney,Jr LM, McPhee S, Papadakis MA (editors). In: Current Medical Diagnosis and Treatment 2005.Lange Medical Books, San Fransisko.2005:629-71.
15. Sidharta H. Ultrasonografi Hepar. Ultrasonografi Kandung Empedu. Ultrasonografi Saluran Empedu.Ultrasonografi Pancreas. Dalam: Atlas Ultrasonografi Abdomen dan Beberapa Organ Penting.edisi ke-2. Balai Penerbit FK UI Jakarta,2000 :3-4,97-8,159-60.
16. Anonymous. Liver Biopsy. Available at : <http://www.liverfoundation.org/htm>. 2005.serach : 26 Jan 2005.
17. Paumgartner G, Beuers U. Mechanisms of action and therapeutic efficacy of ursodioxycholic acid in cholestatic liver disease.In : Clinics in Liver Disease 8<sup>th</sup> ed. Elsevier Saunders . 2004 :67-81.
18. Vlahcevic ZR, Heuman DM. Bilirubin Metabolism, Hyperbilirubinemia and Approach to The Jaundiced Patient. Diseases of the Liver, Gall Bladder and Bile Ducts. In :Cecil's Textbook of Medicine [CD ROM] Section 146.