

Laporan Kasus : Penyakit Saluran Kemih Bagian Bawah Disertai Kristal Struvit pada Urin Anjing Basset Hound Betina

*(LOWER URINARY TRACT DISEASE ACOMPANY WITH STRUVITE CRYSTAL
URINE IN FEMALE BASSET HOUND: A CASE REPORT)*

**Gledys Coornelia¹,
I Wayan Batan², I Gusti Made Krisna Erawan³**

¹Mahasiswa Profesi Dokter Hewan,

²Laboratorium Diagnosis Klinik, Patologi Klinik, dan Radiologi Veteriner,

³Laboratorium Ilmu Penyakit Dalam Veteriner,

Fakultas Kedokteran Hewan, Universitas Udayana,

Jl. Sudirman, Sanglah, Denpasar, Bali, Indonesia, 80234;

Telp/Fax: (0361) 223791

Email: gledyscoornelia@gmail.com

ABSTRAK

Penyakit saluran kemih bagian bawah atau *Lower Urinary Tract Disease* (LUTD) pada anjing merupakan kejadian yang sering terjadi. Hewan kasus adalah seekor anjing ras basset hound betina, berumur sembilan tahun. Nafsu makan anjing kasus menurun (anoreksia), aktivitas berkurang (pasif), terjadi pembesaran abdomen (distensi abdomen), mengejan saat urinasi (stranguria), mengalami kencing berdarah (hematuria) sejak empat hari sebelumnya, dan tidak ada urinasi setelahnya (anuria). Pada pemeriksaan fisik menunjukkan anjing masih responsif, suhu tubuh anjing 39,5°C, detak jantung 128 kali/menit, pulsus 128 kali/menit, frekuensi napas 32 kali/menit, memberan mukosa mulut berwarna merah muda, *Capillary Refill Time* (CRT) kurang dari dua detik, dan turgor kulit normal. Anjing kasus tampak lesu, terlihat membungkuk, adanya pembesaran pada abdomen dan saat dilakukan palpasi terasa kencang pada daerah vesika urinaria, anjing tidak merasakan nyeri. Hasil pemeriksaan hematologi rutin menunjukkan terjadi leukositosis dengan hasil $22,9 \times 10^3/\mu\text{L}$ (nilai rujukan 6-17) dan anemia normositik normokromik dengan nilai Red Blood Cell $4,27 \times 10^6/\mu\text{L}$ (nilai rujukan 5,5-8,5), Hemoglobin 8,5 g/dl (nilai rujukan 11-19), MCH 19,9 Pg (nilai rujukan 20-25) pada anjing kasus. Pemeriksaan uji dipstik menunjukkan tingkat keasaman (pH) urin adalah 8, leukosit (-), protein (+++), darah/blood (+), dan berat jenis (1.040). Pada pemeriksaan sedimen urin ditemukan adanya kristal struvit. Hasil pemeriksaan *ultrasonografi* (USG) menunjukkan adanya partikel-partikel benda asing yang diduga kalkuli pada vesika urinaria. Berdasarkan serangkaian pemeriksaan yang telah dilakukan, hewan kasus didiagnosis menderita penyakit saluran kemih bagian bawah. Terapi yang diberikan adalah antibiotik (cefotaxime dengan dosis terapi 22 mg/kg bb cefadroxil monohydrate dengan dosis terapi 22 mg/kg bb), pemberian antiradang (dexamethasone dengan dosis 0,25 mg/kg bb), dan pemberian obat herbal kejibeling. Anjing mengalami perbaikan kondisi setelah diberikan terapi selama tujuh hari ditandai dengan urinasi menjadi lancar tanpa hematuria dan tidak ada tanda-tanda nyeri pada saat urinasi.

Kata-kata kunci: basset hound; penyakit saluran kemih bagian bawah; struvit

ABSTRACT

Lower Urinary Tract Disease (LUTD) in dogs is a common occurrence. The case animal is a female basset hound, nine years old. The dog's appetite has decreased (anorexia), reduced activity (passive), enlarged abdomen (abdominal distension), straining during urination (stranguria), bloody urine (hematuria) for the previous four days, and no urination after that (anuria). On physical examination, the dog was still responsive, the dog's body temperature was 39.5°C, heart rate was 128 beats/minute, pulse was 128 beats/minute, respiratory rate was 32 times/minute, the mucous membranes of the mouth were pink, the capillary refill time (CRT) was less than two seconds, and skin turgidity was normal. Case dog looked lethargic, hunched over, had an enlarged abdomen, and when palpated felt tight in the bladder area, the dog felt no pain. Routine blood examination results showed leukocytosis with a result of $22.9 \times 10^3/\mu\text{L}$ (reference 6-17) and normochromic normocytic anemia with a red blood cell count of $4.27 \times 10^6/\mu\text{L}$ (reference 5.5-8.5), Hemoglobin 8.5 g/dl (reference 11-19), MCH 19.9 Pg (reference 20-25) in case dogs. Dipstick test showed urine acidity (pH) level was 8, leukocytes (-), protein (+++), blood (+) and specific gravity (1.040). Examination of the urinary sediment revealed struvit crystals. The results of an ultrasound examination (USG) showed the presence of foreign body particles suspected of being stones in the bladder. Based on a series of examinations that were performed, the case animal was diagnosed with lower urinary tract disease. The treatment administered was antibiotic therapy (cefotaxime at a therapeutic dose of 22 mg/kgbb, cefadroxil monohydrate at a therapeutic dose of 22 mg/kgbb), administration of anti-inflammatories (dexamethasone at a dose of 0.25 mg/kgbb) and the administration of herbal medicine kejiabeling. The dog's condition improved after receiving treatment for seven days characterized by smooth urination with no hematuria and no signs of pain during urination.

Keywords: basset hound, *lower urinary tract disease*, struvit

PENDAHULUAN

Anjing merupakan hewan pendamping yang dapat digunakan untuk menunjang kehidupan manusia, seperti hewan berburu, hewan penjaga tanah, dan penjaga rumah (Saputra dan Wandia, 2020). Anjing mempunyai kepekaan yang cukup tinggi dan memiliki berbagai macam jenis dengan tampilan yang menarik serta karakter yang unik dari setiap jenisnya. Oleh sebab itu kesadaran pemilik terhadap cara memelihara anjing kini menjadi meningkat (Men dan Arjentina, 2018). Kasih sayang yang diberikan sering kali tidak memperhatikan kebutuhan pakan yang sesungguhnya. Pakan yang diberikan terkadang tidak sesuai dengan kebutuhan nutrisi dalam tubuh anjing tersebut. Pemberian pakan yang tidak tepat dapat berpengaruh terhadap tingkat keasaman/pH urin, volume urin dan konsentrasi urin yang dapat menyebabkan terbentuknya presipitasi mineral, seperti urolit (Tion *et al.*, 2015).

Pada anjing, penyakit saluran kemih bagian bawah atau *Lower Urinary Tract Disease* (LUTD) mencakup berbagai penyakit yang memengaruhi kandung kemih, uretra, dan kelenjar prostat pada jantan. Tanda-tanda klinis yang paling umum terkait penyakit

ini pada anjing adalah hematuria, stranguri, poliuria, dan inkontinensia urin (Bartges, 2004).

Terlepas dari penyebabnya, prevalensi LUTD pada anjing telah dilaporkan bervariasi dari 1,5 hingga 8% (Liebelt dan Pigott, 2019). Etiologi yang berbeda dari LUTD anjing telah dijelaskan termasuk infeksi bakteri, neoplasia, malformasi anatomi, gangguan perilaku, idiopatik, sistitis interstisial, dan masalah neurologis (Hostutler *et al.*, 2005). Batu kandung kemih adalah kemungkinan penyebab LUTD lainnya pada anjing (Syme, 2012). Sekitar 10 hingga 20% anjing dengan penderita LUTD memiliki batu saluran kemih atau mengalami penyumbatan uretra; dan lebih dari 80% pada kasus ini ditemukan kristal struvit dan kalsium oksalat (CaC_2O_4) (Lekcharoensuk *et al.*, 2001; Houston *et al.*, 2003).

Urolitiasis adalah istilah medis untuk menggambarkan adanya batu yang dikenal sebagai “urolit” pada saluran kemih. Istilah urolit ini berasal dari bahasa Yunani *ouron* yang berarti air kemih, dan *lithos* yang berarti batu (Osborne *et al.*, 1995). Urolitiasis merupakan salah satu penyakit saluran perkemihan yang sering terjadi pada anjing maupun kucing. Urolit yang berkembang di kandung kemih adalah sistolit. Ketika urin menjadi terlalu jenuh dengan zat litogenik, urolit dapat terbentuk dan ini dapat mengganggu pengeluaran urin (urinasi). Peningkatan konsentrasi garam dalam urin, penurunan asupan air minum, peningkatan kehilangan air yang ireversibel, peningkatan ekskresi mineral, radang saluran kemih, perubahan pH urin adalah penyebab predisposisi utama yang dapat menyebabkan pembentukan batu di saluran kemih (Dehmiwal *et al.*, 2016). Urolit dapat terbentuk pada semua spesies hewan peliharaan, dan merupakan salah satu penyakit saluran kemih bagian bawah yang penting pada anjing (Markwell, 2000). Pembentukan urolit bukanlah penyakit melainkan komplikasi dari beberapa gangguan, yang seringkali merupakan akibat perpaduan antara faktor patologis dan fisiologis (Lekcharoensuk *et al.*, 2001). Anjing yang mengalami urolitiasis jenis struvit memiliki rentang umur dari 1 tahun sampai 8 tahun. Kondisi ini biasanya terjadi pada anjing dengan umur tua karena penyakit lain yang mengganggu mekanisme pertahanan saluran kemih. Pada anjing muda memiliki indikasi urolitiasis terkait dengan diet yang diberikan (Lopez *et al.*, 2017).

Penulisan laporan ini bertujuan untuk mendiagnosis dan mengetahui efektifitas pengobatan pada anjing basset hound betina berumur 9 tahun yang mengalami penyakit saluran kemih bagian bawah.

LAPORAN KASUS

Sinyalemen dan Anamnesis

Anjing kasus merupakan ras basset hound dengan rambut berwarna cokelat putih. Anjing kasus bernama Pretty, dengan jenis kelamin betina yang sudah disteril berumur 9 tahun dan memiliki bobot badan 10 kg. Anjing dibawa pemiliknya ke Rumah Sakit Hewan Pendidikan, Fakultas Kedokteran Hewan, Universitas Udayana. Nafsu makan anjing menurun (anoreksia), aktivitasnya berkurang (pasif), perutnya membesar (distensi abdomen), mengejan saat melakukan kencing/urinasi (stranguria), mengalami kencing berdarah (hematuria) sejak empat hari sebelumnya, dan tidak ada urinasi setelahnya (anuria).

Anjing kasus dipelihara dengan cara dilepaskan di dalam pekarangan rumah. Selama pemeliharaan anjing diberikan pakan kering (Canibite® PT. Matahari Sakti, Surabaya, Indonesia) yang dicampur dengan rebusan hati ampela dan nasi. Pakan seperti tersebut telah diberikan dua tahun terakhir dengan frekuensi pemberian dua kali sehari. Pemberian minum dilakukan secara *ad libitum*. Anjing kasus sudah diberikan vaksinasi lengkap dan obat cacing.



Gambar 1. Kondisi anjing kasus tampak lesu dengan postur membungkuk.

Pemeriksaan Fisik dan Tanda Klinis

Hasil pemeriksaan fisik menunjukkan anjing masih responsif, suhu tubuh anjing 39,5°C, detak jantung 128 kali/menit, pulsus 128 kali/menit, frekuensi napas 32

kali/menit, memberan mukosa mulut berwarna merah jambu atau merah muda, *Capillary Refill Time* (CRT) kurang dari dua detik, dan turgor kulit normal. Pada pemeriksaan secara inspeksi anjing kasus tampak lesu, terlihat membungkuk, adanya pembesaran pada abdomen dan saat dilakukan palpasi terasa kencang pada daerah vesika urinaria, anjing tidak merasakan nyeri. Pada kulit dan kuku, otot, sirkulasi, pernapasan, pencernaan, mata, telinga, saraf, limfonodus, dan mukosa tidak terdapat kondisi abnormalitas.

Pemeriksaan Penunjang

Hematologi rutin. Hasil pemeriksaan darah rutin menggunakan mesin *hematology analyzer* (Mindray BC-2800VE[®], Shenzhen, Tiongkok) yang disajikan pada Tabel 1 menunjukkan bahwa anjing kasus mengalami leukositosis dan anemia normositik normokromik .

Tabel 1. Hasil pemeriksaan hematologi rutin anjing kasus

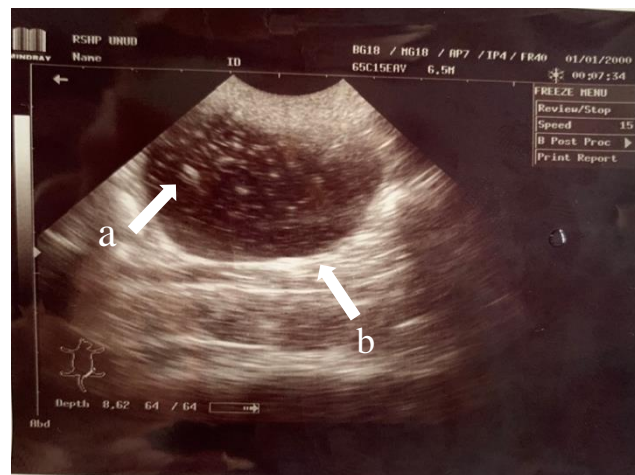
| Parameter | Hasil | Nilai Rujukan*) | Unit | Keterangan |
|----------------|-------|-----------------|---------------------|------------------|
| WBC | 22,9 | 6-17 | 10 ³ /μL | Meningkat |
| Limfosit | 2,84 | 0,8-51 | 10 ³ /μL | Normal |
| Monosit | 0,96 | 0-1,8 | 10 ³ /μL | Normal |
| Granulosit | 19,1 | 4-12,6 | 10 ³ /μL | Meningkat |
| Limfosit | 12,4 | 12-30 | % | Normal |
| Monosit | 4,2 | 2-9 | % | Normal |
| Granulosit | 83,4 | 60-83 | % | Meningkat |
| Red Blood Cell | 4,27 | 5,5-8,5 | 10 ⁶ /μL | Menurun |
| Hemoglobin | 8,5 | 11-19 | g/dl | Menurun |
| HCT | 28,1 | 39-56 | % | Menurun |
| MCV | 65,8 | 62-72 | fl | Normal |
| MCH | 19,9 | 20-25 | Pg | Menurun |
| MCHC | 30,3 | 30-38 | g/dl | Normal |
| RDW | 12,5 | 11-15,5 | % | Normal |
| Platelet | 358 | 117-460 | 10 ³ /μL | Normal |
| MPV | 8,4 | 7-12,9 | fl | Normal |
| PDW | 13,2 | 10-18 | fl | Normal |
| PCT | 0,3 | 0,1-0,5 | % | Normal |
| P-LCR | 21,3 | 13-43 | % | Normal |

Keterangan : WBC: *White Blood Cell*, HCT: *Hematocrit*, MCV: *Mean Corpuscular Volume*, MCH: *Mean Corpuscular Haemoglobine*, MCHC: *Mean Corpuscular Haemoglobine Concentration*, RDW: *Red-cell Distribution Width*, MPV: *Mean Platelet Volume*, PDW: *Platelet Distribution Width*, PCT: *Procalcitonin*

*) Sumber: Miglio *et al.* (2020)

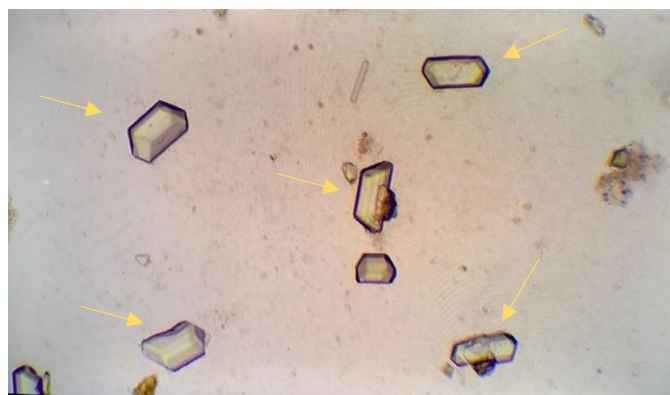Pemeriksaan ultrasonografi. Hasil pemeriksaan dengan USG (Mindray 2200-Vet Ultrasound[®], Shenzhen, Tiongkok) menunjukkan adanya penebalan dinding VU dan bentukan massa yang bersifat *hyperechoic* (echo yang terang) yang terdapat pada vesika urinaria (Gambar 2). Sedimen yang didapatkan di dalam VU diduga kuat sebagai

partikel-partikel kristal dan belum mengarah ke pembentukan batu atau kalkuli di dalam VU (urolit), tetapi lebih mengarah ke pembentukan sedimen yang berupa partikel-partikel kristal dalam jumlah banyak yang mengendap. Hal tersebut dapat ditunjukkan dengan melakukan penekanan dengan *transducer* USG, partikel-partikel kristal tersebut tidak lagi mengendap melainkan melayang di dalam VU dan kemudian segera mengendap kembali. Jika partikel-partikel kristal tersebut dibiarkan mengendap dalam jangka waktu lama dalam VU, maka nantinya akan mengarah pada pembentukan urolit (Forrester *et al.*, 2010).



Gambar 2. Terjadi pembentukan kristal (a); penebalan VU (b)

Pemeriksaan sedimen urin. Pemeriksaan sedimen urin dilakukan dengan cara mengambil sampel urin dari hasil urinasi anjing kasus, yang disentrifugasi selama lima menit dengan kecepatan 1000 rpm dan dilanjutkan dengan pembuatan preparat natif, lalu dilakukan pemeriksaan di bawah mikroskop cahaya dengan pembesaran 100 kali. Hasil pemeriksaan ditemukan kristal *magnesium ammonium phosphate* atau (struvit).



Gambar 3. Hasil pemeriksaan ditemukan adanya kristal struvit (pada panah kuning)

Uji dipstik. Pemeriksaan uji dipstik dilakukan terhadap sampel urin yang sudah ditampung. Pengujian dilakukan dengan cara mencelupkan dipstik (Combur-Test®-Strips, Roche Diagnostics International AG, Rotkreuz, Switzerland) ke dalam sampel urin selama 10-60 detik, hingga semua bagian terendam ke dalam urin (Yadav *et al.*, 2020). Pemeriksaan uji dipstik pada urin anjing kasus menunjukkan hasil: bobot jenis/*specific gravity* (1.040), darah/*blood* (+10), pH (8), protein (+++), nitrit (negatif), dan leukosit (negatif).

Diagnosis dan Prognosis

Berdasarkan anamnesis, pemeriksaan fisik, dan hasil pemeriksaan penunjang, maka didapatkan diagnosis bahwa anjing kasus mengalami penyakit saluran kemih bagian bawah atau *Lower Urinary Tract Disease* (LUTD) yang disebabkan oleh adanya kristal struvit pada vesika urinaria. Prognosis pada anjing kasus ini yaitu fausta.

Terapi

Berdasarkan tanda klinis anjing kasus yang mengalami kesulitan saat urinasi, hingga mengeluarkan darah hewan kasus diberikan antibiotik Cefotaxime Sodium (PT. Dankos Farma, Jakarta, Indonesia) dengan dosis terapi 22 mg/kg BB secara intramuskuler. Terapi antibiotik dilanjutkan dengan antibiotik Cefadroxil Monohydrate *dry syrup* 125 mg/5mL (Lostacef®; PT IFARS, Pharmaceutical Laboratories, Karanganyar, Indonesia) dengan dosis terapi 22 mg/kg BB (q12h 6d). Anjing kasus juga diberikan obat antiradang dexamethasone (Dexaharsen®; PT. Harsen Laboratories, Jakarta, Indonesia) dengan dosis terapi 0,25 mg/kg BB, (q24h 3d), dan obat herbal untuk menghancurkan kristal urolit (Kejibeling®; PT. Balatif, Malang, Indonesia). Obat herbal ini merupakan campuran ekstrak dari daun kejibeling, daun kumis kucing dan daun tempuyung. Tablet diberikan secara per oral, satu kali sehari selama tujuh hari. Pakan diganti dengan pakan khusus untuk penderita gangguan urinaria (Urinary S/O Royal Canin®. PT Royal Canin, Jakarta, Indonesia).

HASIL DAN PEMBAHASAN

Berdasarkan anamnesis yang didapat yaitu adanya perut yang membesar (distensi abdomen), mengejan saat melakukan kencing/urinasi (stranguria), mengalami kencing berdarah (hematuria), pemeriksaan klinis, pemeriksaan penunjang meliputi hematologi rutin, ultrasonografi, pemeriksaan natif urin, dan uji dipstik, anjing kasus didiagnosis

mengalami gangguan pada saluran kemih bagian bawah atau LUTD dengan temuan kristal struvit. Pada anjing, penyakit saluran kemih bagian bawah mencakup berbagai penyakit yang memengaruhi kantung kemih, uretra, dan prostat pada jantan (Bartges 2004). Pada hewan kesayangan ada beberapa ras hewan yang dianggap memiliki faktor predisposisi terjadinya pembentukan urolit pada hewan tersebut. Usia rata-rata anjing dengan urolit struvit adalah $6,3 \pm 3,1$ tahun. Umur tidak berbeda antara jantan dan betina ($6,3 \pm 3,2$ tahun versus $6,2 \pm 3,0$ tahun, $p > 0,05$). Urolit struvit diidentifikasi pada 57 trah murni. Trah yang umum menderita termasuk anjing ras shih tzu (1284; 34,2%), poodle miniatur (508; 13,5%), pomeranian 192; 5,1%), pug (154; 4,1%), chihuahua (110; 2,9%), golden retriever (81; 2,2%), dan yorkshire terrier (80; 2,1%) (Hunprasit *et al.*, 2019). Urolitiasis bukan merupakan penyakit namun lebih kepada komplikasi beberapa gangguan yang disebabkan oleh kombinasi faktor patologi dan fisiologi. Beberapa faktor risiko meliputi pakan, penurunan asupan air minum, pH urin, ras anjing, umur, jenis kelamin, abnormalitas anatomi dan metabolik, serta infeksi saluran kemih (Tiruneh dan Tagesu, 2017). Selain itu, urolitiasis struvit pada anjing biasanya disebabkan oleh infeksi saluran kemih serta kondisi lain yang menginduksi kristalisasi magnesium amonium fosfat seperti urin alkali, diet, dan predisposisi genetik (Kim *et al.*, 2018). Hewan betina dan anjing yang lebih muda memiliki risiko lebih besar terkena kristal struvit daripada hewan jantan dan anjing yang lebih tua karena risiko infeksi saluran kemih yang lebih besar yang biasanya disebabkan oleh bakteri urease positif seperti *Stapylococcus sp.* (Houston *et al.*, 2004).

Anjing pada kasus ini didiagnosis mengalami gangguan pada saluran kemih bagian bawah yang disebabkan karena kristal struvit pada kantung kemih. Berdasarkan anamnesis yang didapat, anjing dipelihara di dalam kandang dan sesekali dilepaskan di pekarangan rumah. Pemilik memberikan pakan kering (Canibite® PT. Matahari Sakti, Surabaya, Indonesia) yang dicampur hati rebus dan nasi sebanyak dua kali sehari. Pada tanda klinis anjing teramati pasif, terjadi penurunan nafsu makan (anoreksia), pembesaran abdomen, merejan saat melakukan urinasi (stranguria), mengalami kencing berdarah (hematuria) sejak empat hari sebelumnya, dan tidak ada urinasi setelahnya (anuria).

Hasil dari pemeriksaan klinis didapatkan suhu tubuh anjing $39,5^{\circ}\text{C}$, detak jantung 128 kali/menit, pulsus 128 kali/menit, frekuensi napas 32 kali/menit, memberan mukosa mulut berwarna merah jambu atau merah muda, *Capillary Refill Time* (CRT) kurang dari

dua detik, dan turgor kulit normal. Hematologi rutin pada anjing kasus menunjukkan anjing mengalami leukositosis. Leukositosis terjadi karena adanya infeksi dan peradangan (Dharmawan, 2002). Berdasarkan hasil pemeriksaan ultrasonografi, terlihat adanya bentukan massa yang bersifat *hyperechoic* (echo yang terang) yang terdapat pada vesika urinaria (Gambar 2) yang menandai adanya partikel kristal di dalam vesika urinaria dan terlihat pula penebalan pada dinding kantung kemih, hal tersebut mengindikasikan terjadinya reaksi peradangan. Keadaan tersebut sejalan dengan apa yang dijelaskan oleh Widmer *et al.*, (2004) bahwa urolitiasis dapat membuat penebalan pada dinding kantung kemih. Massa *hyperechoic* yang terdapat pada vesika urinaria (Gambar 2) menandakan adanya sedimen.

Selanjutnya pemeriksaan lain adalah dengan melakukan pemeriksaan sedimen urin. Hasil pemeriksaan didapatkan kristal struvit berjumlah enam buah kristal dalam satu lapang pandang. Berdasarkan metode skoring yang dikemukakan oleh Canello *et al.*, (2017) bahwa jika yang ditemukan adalah 0 maka penafsiran adalah tiada (negatif), +1 (*occasional*), +2 (ringan), +3 (sedang), dan +4 (berat). Dalam hal ini anjing kasus termasuk dalam kategori +4 (berat). Menurut Kamiloğlu dan Kiliçoğlu (2017) jika batu pada kantung kemih berukuran kecil (< 3 mm), pemeriksaan ultrasonografi atau sistografi kontras ganda lebih baik daripada melakukan pemeriksaan radiografi untuk deteksi urolit. Urolit struvit cenderung memiliki kontur yang halus, tetapi bervariasi dalam penampilan secara makroskopis. Sedimen yang didapatkan di dalam VU merupakan partikel-partikel kristal dan belum mengarah ke pembentukan batu atau kalkuli di dalam VU (urolit), akan tetapi lebih mengarah ke pembentukan sedimen yang berupa partikel-partikel kristal dalam jumlah banyak yang mengendap.

Hasil uji dipstik (Combur-Test®) menunjukkan *spesific grafiti* (1.040), darah/*blood* (+10), pH (8), protein (+++), nitrit (negatif), leukosit (negatif). Tes dipstik adalah pemeriksaan kandungan urin untuk mengetahui kadar komponen yang terdapat dalam urin seperti eritrosit, leukosit, pH, nitrit, urobilinogen, bilirubin, keton, glukosa dan berat jenis urin (Loesnihari, 2012). Berdasarkan pemeriksaan dipstik didapatkan hasil pemeriksaan sebagai berikut, urin yang mengandung protein sampai dengan +++ (± 300 mg/dL) disebut proteinuria. Kondisi proteinuria dapat terjadi akibat peningkatan permeabilitas dan kerusakan barrier glomerulus ginjal pada saat filtrasi protein berlangsung, selain itu proteinuria juga disebabkan oleh penurunan reabsorpsi tubulus

sehingga banyak protein yang masuk ke dalam urin (National Institute of Health, 2011). Dalam kondisi normal, tidak terdapat protein di dalam urinnnya, sedangkan hasil pemeriksaan uji dipstik pada kasus ini terdapat protein dalam urin. Proteinuria umumnya terkait dengan munculnya hematuria, nitrit tampak meningkat bila ada infeksi saluran kemih, walaupun nilai negatif tidak mengesampingkan infeksi tersebut (Papava *et al.*, 2022), dan dapat juga disebabkan oleh dinding vesika urinaria yang mengalami perdarahan kemudian bercampur dengan urin (Dinallo *et al.*, 2022). Berat jenis urin adalah pengukuran konsentrasi urin yang merupakan cerminan fungsi ginjal. Pada anjing kasus BJ menunjukkan hasil 1,040. Kategori berat jenis urin adalah 1,001 untuk kategori sangat encer, berat jenis urin 1,040 adalah sangat pekat (Thornton *et al.*, 2018). Urin anjing kasus menunjukkan hasil 1,040 yang berarti berat jenis urin anjing tersebut adalah pekat. Tingkat keasamaan (pH) urin anjing kasus adalah 8 (basa). Secara normal pH urin biasanya berkisar antara 6,5 hingga 7,0. Kondisi urin yang basa mendorong terbentuknya kristal, seperti struvit. Hal ini sesuai dengan hasil pemeriksaan mikroskopis yang menemukan kristal struvit. Kristal dapat membuat sumbatan pada kantung kemih, uretra dan ureter. Infeksi bakteri dapat meningkatkan pembentukan struvit karena bakteri yang menginfeksi ada kemungkinan mampu menghasilkan urease yang dapat membuat pH urin menjadi basa (Apritya dan Kartika, 2019). Nilai darah yang positif pada hasil pemeriksaan dipstik dapat disebabkan oleh trauma atau peradangan patologis, urolitiasis dan penyakit saluran kemih (Damayanti *et al.*, 2015).

Anjing kasus diterapi dengan antibiotik Cefadroxil Monohydrate, antiradang Dexamethasone, dan pemberian obat herbal Kejibeling® yang mempunyai kandungan untuk menghancurkan kristal urolit. Cefadroxil (CFD) adalah antibiotik yang efektif melawan bakteri Gram-positif dan Gram-negatif. Cefadroxil digunakan untuk mengobati bronkhitis, tonsilitis, infeksi kulit, radang selaput lendir, gonorrhoe, saluran kemih, tulang dan sendi (Sharif *et al.*, 2010). Cefadroxil Monohydrate memiliki aktivitas bakterisida dengan cara menghambat sintesis dinding sel bakteri. Antibiotik cefadroxil banyak digunakan dalam pengobatan infeksi yang disebabkan oleh cocci Gram-positif, termasuk *pneumococci*, *streptococci*, dan *staphylococci* serta beberapa bakteri Gram-negatif seperti *Escherichia coli*, *Proteus mirabilis*, *Klebsiella pneumoniae*, dan *anaerobic cocci* (misalnya, *Peptococcus*, *Peptostreptococcus*) (Katzung *et al.*, 2014).

Penggunaan terapi anti-inflamasi dexamethasone merupakan glukokortikosteroid *long acting* dengan masa kerja 48 jam, memiliki sifat anti-inflamasi, anti-alergi, anti stress serta dapat meningkatkan kadar haemoglobin (Ramsey, 2014). Obat kejobeling mempunyai kandungan polifenol, saponin, alkaloid, kalium dan kalsium. Selain itu juga ditemukan kumarin, flavonoid dan sterol (Sudarsono *et al.*, 2002). Obat ini terbuat dari ekstrak daun kejobeling yang berguna untuk memecah batu kristal dan memperlancar urinasi (Tampubolon *et al.*, 2007).

Selama treatment dilakukan pula dengan mengganti pakan dengan pakan khusus untuk hewan yang mengalami gangguan sistem urinari (Urinary S/O Royal Canin® PT Royal Canin Indonesia). Setelah satu minggu pengobatan, anjing kasus telah menunjukkan perbaikan kondisi. Anjing kasus mampu urinasi dengan baik dan lancar setiap harinya tanpa adanya hematuria.

SIMPULAN

Anjing kasus didiagnosis mengalami penyakit saluran kemih bagian bawah yang disebabkan oleh kristal struvit pada vesika urinaria. Terapi dilakukan dengan pemberian antibiotik cefadroxil monohydrate, dexamethasone, dan obat herbal kejobeling pemecah struvit, dan penggantian pakan dengan pakan khusus untuk penderita saluran urinary. Hasil yang didapatkan setelah dilakukan terapi selama tujuh hari hewan menunjukkan perbaikan kondisi yang ditandai dengan tidak adanya tanda klinis mengalami kesulitan urinasi dan tidak menunjukkan tanda hematuria.

SARAN

Untuk menghindari kekambuhan dari urolitiasis disarankan kepada pemilik untuk pemberian pakan yang rendah protein, fosfat, magnesium, serta pemberian air minum yang cukup.

UCAPAN TERIMA KASIH

Penulis mengucapkan terima kasih kepada staff Laboratorium Ilmu Penyakit Dalam Veteriner, Rumah Sakit Hewan Pendidikan, Fakultas Kedokteran Hewan, Universitas Udayana, dan pemilik anjing dalam membantu dan memfasilitasi studi ini.

DAFTAR PUSATAKA

- Apritya D, Kartika SS. 2019. Urinalisis pada urin kucing dengan kasus feline urologic syndrom di klinik hewan La Femur Surabaya. *ARSHI Veterinary Letters* 3(3): 55-56.
- Bartges JW. 2004. Diagnosis of urinary infections. *Veterinary Clinics of North America: Small Animal Practice* 3(4): 923-933.
- Canello S, Centenaro S, Guidetti G. 2017. Nutraceutical Approach for Struvite Uroliths Management in Cats. *The International Journal of Applied Research in Veterinary Medicine* 15(1): 19-25.
- Damayanti KY, Parwati PA, Abadi MF. 2020 Pengaruh Volume Presipitat Urine Terhadap Hasil Pemeriksaan Sedimen Urine. *Journal of Indonesian Medical Laboratory and Science* 1(1):66-75
- Dehmiwal D, Behl SM, Singh P, Tayal R, Pal M, Saharan S, Chandolia RK. 2016. Diagnosis and surgical management of cystolith in dogs. *Haryana Veterinarian* 55(1):103- 105.
- Dharmawan NS. 2002. *Pengantar Patologi Klink Veteriner Hematologi Klinik*. Denpasar: Pelawa Sari.
- Dinallo HR, Giuffrida R, de Azevedo MGP, Santarém CL, Andrade SM, Brinholi RB, Guimarães OPTC. 202). Acute-phase proteins in cats with obstructive feline lower urinary tract disease. *Veterinary Clinical Pathology* 51(1):77-83.
- Forrester SD, Kruger JM, Allen TA. 2010. *Feline lower urinary tract diseases*. In Hand MS, Thatcher CD, Remillard RL, *et al* (eds): Small Animal Clinical Nutrition, 5th ed. Topeka, Mark Morris Institute. Hlm 925-976.
- Hostutler RA, DJ Chew and SP DiBartola, 2005. Recent concepts in feline lower urinary tract disease. *Veterinary Clinics of North America: Small Animal Practice* 35(05): 147-170.
- Houston DM, AEP Moore, MG Favrin and B Hoff, 2003. Feline urethral plugs and bladder uroliths: a review of 5484 submissions 1998-2003. *Canadian Veterinary Journal* 44(12): 974-977.
- Hunprasit V, Pusoonthornthum P, Koehler L, Lulich JP. 2019. Epidemiologic evaluation of feline urolithiasis in Thailand from 2010 to 2017. *Thai Journal of Veterinary Medicine* 49(1):101–105
- Kamiloğlu A, Kiliçoğlu D. 2017. Clinical, laboratory, radiographic, ultrasonographic diagnosis and surgical treatment of feline lower urinary tract urolithiasis: Study carried out of ten cats. *Atatürk Üniversitesi Veteriner Bilimleri Dergisi* 12(1): 4-21.
- Katzung BG, Masters SB, Trevor AJ. 2014. *Basic Pharmacology & Clinical*. McGraw Hill InterAmerican of Brazil: Sao Paulo, Brazil.
- Koehler LA, Osborne CA, Buettner MT, Lulich JP, Behnke R. 2009. Changing paradigms in diagnosis and treatment of urolithiasis. *Veterinary Clinics of North America: Small Animal Practice* 39(1):161-181.
- Lekcharoensuk C, Osborne CA, Lulich JP. 2001. Epidemiologic study of risk factors for lower urinary tract diseases in cats. *Journal of the American Veterinary Medical Association* 218(9): 1429-1435.
- Liebelt R, Pigott A. 2019. The prevalence of positive urine cultures in 100 dogs with an inactive urine sediment. *Veterinary Evidence* 4(4): 1-13.
- Loesnihari R. 2012. Peran analisa urin pada penanganan penyakit ginjal dan traktus urinarius. *Majalah Kedokteran Nusantara* 45(3): 167-176.

- Lopez CIM, Caraza JA, Hernandez IAQ, Mireles MAB. 2017. Analysis of lower urinary tract disease of dogs. *Pesquisa Veterinária Brasileira* 37(11): 1275-1280.
- Men YV, Arjentina IPGY. 2018. Laporan Kasus: Urolithiasis pada Anjing Mix Rottweiler. *Indonesia Medicus Veterinus* 7(3): 211-218.
- Miglio A, Gavazza A, Siepi D, Bagaglia F, Misia A, Antognoni MT. 2020. Hematological and Biochemical Reference Intervals for 5 Adult Hunting Dog Breeds Using a Blood Donor Database. *Animals (Basel)* 10(7): 1-19.
- National Institute of Health. 2011. Association of estimated glomerular filtration rate and albuminuria with mortality and end-stage renal disease: a collaborative metaanalysis of kidney disease cohorts. *Kidney Int* 79(12): 1331-1340.
- Osborne CA, Lulich JP, Bartges JW. 1995. Canine and feline urolithiasis: Relationship of etiopathogenesis and prevention. *Canine struvite urolithiasis*. New Jersey, Amerika Serikat. Blackwell Publishing. Hlm. 851-865.
- Papava V, Didbaridze T, Zaalishvili Z, Gogokhia N, Maziashvili G. 2022. The Role of Urinary Nitrite in Predicting Bacterial Resistance in Urine Culture Analysis Among Patients with Uncomplicated Urinary Tract Infection. *Cureus* 14(6): 1-6.
- Ramsey I. 2014. *BSAVA Small Animal Formulary*. 8th ed. Gloucester, England. British Small Animal Veterinary Association. Hlm. 106-107.
- Saputra MRI, Wandia IN. 2020. Laporan Kasus: Penerapan Episiotomi Diikuti Kemoterapi Vincristin dalam Penanganan Transmissible Venereal Tumor pada Anjing Kampung Betina. *Indonesia Medicus Veterinus* 9(6): 1024-1035.
- Sharif SI, Khan U, Ashfaq M, Iqbal MS, Ahmad S. 2010. Development and Validation of High Performance Liquid Chromatographic Method for the Simultaneous Determination of Potassium Clavulanate and Cefadroxil in Synthetically Prepared Tablets. *Journal of Analytical Chemistry* 65(10): 1053-1058.
- Sudarsono S, Gunawan D, Wahyuono S, Donatus IA, Purnomo P. 2002. *Tumbuhan Obat II (Hasil Penelitian, Sifat-sifat dan Penggunaan)*. Pusat Studi Obat Tradisional, Universitas Gadjah Mada, Yogyakarta. Hlm 66-68.
- Syme HM. 2012. Stones in cats and dogs: What can be learnt from them?. *Arab Journal of Urology* 10(3): 230-239.
- Tampubolon S, Estuningtyas A, Muchtar A, Arif A, Bahry B, Suyatna DF, Dewoto HR, Utama H, Darmansjah I, Nafrialdi. 2007. *Farmakologi dan Terapi*. Edisi ke-5. Setiabudy R, Ilustrator. Jakarta. Badan Penerbit FKUI.
- Thornton LA, Burchell RK, Burton SE, Lopez VN, Pereira D, MacEwan I, Fang C, Hatmodjo AC, Nelson MA, Grinberg A, Velathanthiri N, Gal A. 2018. The Effect of Urine Concentration and pH on the Growth of Escherichia Coli in Canine Urine In Vitro. *The Journal of Veterinary Internal Medicine* 32(2): 752-756.
- Tion MT, Dvorska J, Saganuwan SA. 2015. A review on urolithiasis in dogs and cats. *Bulgarian Journal of Veterinary Medicine* 18(1): 1-18.
- Tiruneh, D and Tagesu A. 2017. Review on Canine Urolithiasis. *American Research Journal of Veterinary Medicine* 1(1): 1-7
- Widmer WR, Biller DS, Larry GA. 2004. Ultrasonography of the Urinary Tract in Small Animals. *Journal of the American Veterinary Medical Association* 225(1):46-54
- Yadav SN, Ahmed N, Nath AJ, Mahanta D, Kalita MK. 2020. Urinalysis in dog and cat: A review. *Vet World* 13(10): 2133-2141.