

## Laporan Kasus: Infeksi Berulang *Ehrlichia canis* pada Monosit Anjing Peranakan Akita di Denpasar, Bali

(REPEAT INFECTION OF *EHRlichia CANIS* IN MONOCYTE OF AKITA CROSS BREED  
DOG IN DENPASAR, BALI: A CASE REPORT)

I Putu Krisna Ardhia Pradnyandika<sup>1</sup>,  
I Gede Soma<sup>2</sup>, I Nyoman Suartha<sup>3</sup>

<sup>1</sup>Mahasiswa Profesi Dokter Hewan,  
<sup>2</sup>Laboratorium Fisiologi, Farmakologi, dan Farmasi Veteriner,  
<sup>3</sup>Laboratorium Ilmu Penyakit Dalam Veteriner,  
Fakultas Kedokteran Hewan, Universitas Udayana,  
Jl. Sudirman, Sanglah, Denpasar, Bali, Indonesia, 80234  
Telp/Fax: (0361) 223791  
Email: krisnaardhia@gmail.com

### ABSTRAK

Infeksi bakteri *Ehrlichia canis* yang bereplikasi pada sel monosit disebut juga *Canine Monocytic Ehrlichiosis* (CME). Seekor anjing betina peranakan akita dibawa ke Rumah Sakit Hewan, Fakultas Kedokteran Hewan, Universitas Udayana dengan keluhan penurunan nafsu makan dan minum disertai dengan konsistensi feses yang lembek. Hasil pemeriksaan klinis menemukan adanya bekas feses berwarna hitam pada rambut di sekitar anus, rambut terlihat kusam, napas cepat dan dangkal serta pulsus arteri femoralis teraba lemah. Pemeriksaan feses menunjukkan hasil negatif untuk telur cacing dan protozoa. Pemeriksaan hematologi menunjukkan anjing mengalami anemia mikrositik hiperkromik, leukositosis dengan limfositosis dan granulositopenia, serta trombositopenia. Pemeriksaan apusan darah dan test kit antibodi terhadap *Ehrlichia canis* menunjukkan hasil positif. Berdasarkan hal tersebut, anjing didiagnosis mengalami CME. Hewan diterapi dengan antibiotik doksisisiklin (10 mg/kg BB, PO setiap 24 jam), antiradang prednison (0,5 mg/kg BB, PO setiap 24 jam) dan hematopoietik Sangobion® (satu kapsul per hari). Terapi tersebut diberikan selama 14 hari. Terapi menunjukkan hasil yang baik dari segi nafsu makan dan minum yang normal, aktif, serta konsistensi dan warna feses yang normal.

Kata-kata kunci: *canine monocytic ehrlichiosis*; trombositopenia; anjing

### ABSTRACT

Bacterial infection of *Ehrlichia canis* that replicates in monocytes is also called *Canine Monocytic Ehrlichiosis* (CME). An akita cross breed female dog was presented to the Veterinary Hospital, Faculty of Veterinary Medicine, Udayana University with a history of decreased appetite and drinking with soft stool consistency. The results of the clinical examination found black stools on the hair around the anus, dull hair, breathing fast and shallow, and weak femoral artery pulse. Stool examination showed negative results for worm eggs and protozoa. Hematological examination showed the dog had microcytic hyperchromic anemia, leukocytosis with lymphocytosis and granulocytopenia, and thrombocytopenia. Examination of blood smears and antibody test kits of *Ehrlichia canis* showed positive results. Based on this, the dog was diagnosed with CME. The animal was treated with doxycycline antibiotic (10 mg/kg BW, PO q24h), anti-inflammatory prednisone (0,5 mg/kg BW, PO q24h) and hematopoietic Sangobion® (one capsule per day). The therapy was given for 14 days. Therapy showed good results based on normal appetite and drinking, active, and normal stool color and consistency.

Keywords: *canine monocytic ehrlichiosis*; thrombocytopenia; dog

## PENDAHULUAN

Infeksi patogen selalu menjadi permasalahan utama pada kesehatan berbagai hewan. Patogen yang zoonosis meliputi protozoa, bakteri ataupun cacing dapat menyebabkan penyakit serius pada manusia dan hewan terutama pada anjing (Thongsahuan *et al.*, 2020). Babesia, anaplasma, microfilaria, ehrlichia, dan hepatozoan merupakan patogen pada darah yang umum menginfeksi anjing (Jamnah *et al.*, 2016). Patogen tersebut dapat bersifat zoonosis dan ditularkan melalui vektor seperti caplak, pinjal, dan nyamuk (Syaputra *et al.*, 2020).

Ehrlichiosis adalah infeksi bakteri yang disebabkan oleh berbagai spesies dari Ehrlichia yaitu *E. canis*, *E. chaffeensis*, dan *E. ewingii* merupakan penyebab yang paling umum pada anjing (Vieira *et al.*, 2011). Ehrlichia merupakan bakteri Gram negatif, obligat intraseluler, dan berbentuk pleomorfik (Mittal *et al.*, 2017). Ehrlichia adalah jenis bakteri yang memiliki predileksi pada sel darah putih dan menyebabkan dua jenis ehrlichiosis yaitu *canine monocytic ehrlichiosis* (Harrus dan Waner, 2011) dan *canine granulocytic ehrlichiosis* (Anderson *et al.*, 1992). Penularan bakteri Ehrlichia dilakukan oleh dua genus caplak yaitu *Rhipicephalus* dan *Amblyomma* (Gahalot *et al.*, 2017).

*Canine monocytic ehrlichiosis* disebabkan oleh *E. canis* yang bereplikasi pada sel mononuklear terutama monosit (Sainz *et al.*, 2015). Penyakit ini telah menjadi endemik di semua benua kecuali Australia (Sykes, 2014). Berdasarkan deteksi molekuler, dilaporkan tingkat prevalensi *E. canis* di seluruh dunia berkisar antara 3,1% hingga 88% (Faria *et al.*, 2010; Silva *et al.*, 2012) dengan prevalensi yang tinggi pada daerah tropis dan subtropis. Infeksi *E. canis* memiliki tiga fase yaitu akut, kronis, dan subklinis dengan masa inkubasi sekitar 8-20 hari (Harrus *et al.*, 2012). Fase akut menunjukkan tanda klinis seperti anemia, demam, depresi, letargi, anoreksia, dispnea, dan seringkali diikuti dengan infeksi caplak dalam jumlah banyak (Gahalot *et al.*, 2017). Perdarahan ptekie atau ekimosa pada kulit dan mukosa, epistaksis, hematuria dan melena merupakan tanda klinis pada fase kronis. Pada fase subklinis, anjing tampak normal atau hanya menunjukkan anemia ringan (Harrus dan Waner, 2011). *canine monocytic ehrlichiosis* dapat menyerang semua ras anjing tetapi anjing Gembala Jerman dan Siberian Huskies bentuk ehrlichiosis yang terjadi pada anjing tersebut sifatnya lebih parah karena rendahnya respons imun berperantara sel terhadap *E. canis* (Nyindo *et al.*, 1980).

Penulisan laporan kasus ini bertujuan untuk mengetahui lebih dalam mengenai *canine monocytic ehrlichiosis* pada anjing. Selain itu, laporan kasus ini diharapkan memperkaya referensi dalam melakukan penanganan *canine monocytic ehrlichiosis*.

## LAPORAN KASUS

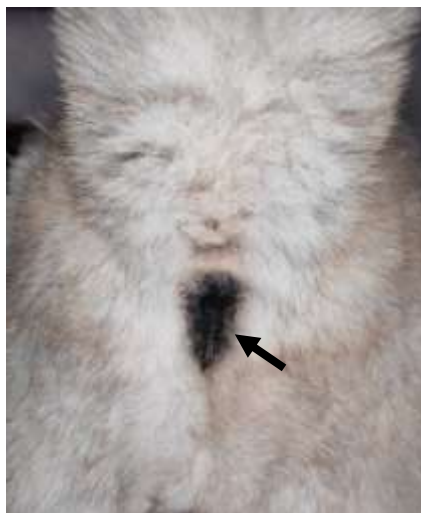
### Sinyalemen dan Anamnesis

Seekor anjing betina peranakan akita bernama Moli berumur 3,5 tahun, berwarna krem, putih, dan hitam dengan bobot badan 35,3 kg diperiksa di Rumah Sakit Hewan Pendidikan, Fakultas Kedokteran Hewan, Universitas Udayana pada tanggal 21 Juli 2021 dengan keluhan penurunan nafsu makan dan minum serta konsistensi feses yang lembek sejak dari pagi. Pakan anjing yang diberikan adalah pakan kering. Pemilik memelihara dua ekor anjing yang dilepas di pekarangan rumah. Anjing yang lain tidak menunjukkan keluhan seperti Moli. Status vaksinasi lengkap dan sudah diberikan obat cacing. Anjing memiliki riwayat terinfeksi parasit darah sekitar tiga bulan sebelum kembali diperiksa.

### Pemeriksaan Klinis

Kondisi umum dari anjing kasus memperlihatkan postur tubuh normal, dengan *behavior* pendiam dan *habitous* normal. Pemeriksaan status preasens menunjukkan anjing mengalami takikardia dengan frekuensi degup jantung 110 kali per menit dan frekuensi pulsus 110 kali per menit. Takipnea teramati dengan frekuensi napas 40 kali per menit. Suhu tubuh dan *capillary refill time* (CRT) normal dengan nilai masing-masing 39°C dan kurang dari dua detik.

Pada pemeriksaan klinis, ditemukan adanya bekas feses berwarna hitam pada rambut di sekitar anus (Gambar 1) dan anjing tidak mau makan saat diberikan pakan selama pemeriksaan. Rambut anjing terlihat kusam dan telinga dalam keadaan kotor. Pulsus arteri femoralis teraba lemah. Pemeriksaan klinis sistemasi respirasi menunjukkan napas cepat dan dangkal.



Gambar 1. Tampak belakang dari anjing ditemukan feses yang berwarna hitam disekitar anus (tanda panah) pada anjing peranakan akita yang terinfeksi *Ehrlichia sp.*

## Pemeriksaan Laboratorium

Untuk menunjang diagnosis, dilakukan pemeriksaan laboratorium berupa pemeriksaan hematologi, feses, apusan darah, dan *test kit* antibodi (One Step Test®, Venture Biotechnology Co., Ltd, Shanghai, Tiongkok) dengan empat parameter parasit darah (*Dirofilaria*, *Anaplasma*, *Babesia* dan *Ehrlichia*).

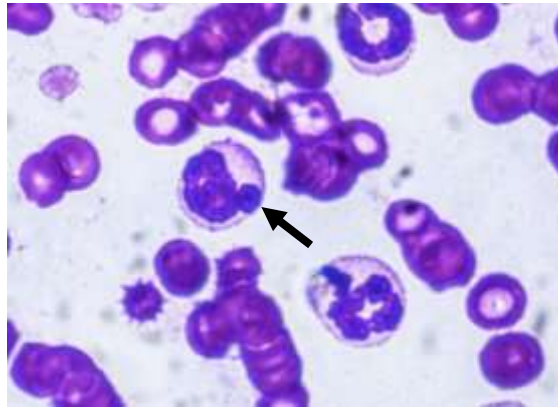
Sampel darah dikoleksi dalam tabung EDTA (*Ethylene Diamine Tetra-acetic Acid*) untuk pemeriksaan hematologi. Sampel feses diambil dari rektum dengan *cotton bud* untuk pemeriksaan natif tinja langsung di bawah mikroskop cahaya. Apusan darah dibuat di atas gelas objek dan diberi pewarnaan Giemsa untuk pemeriksaan parasit darah. Pada pemeriksaan hematologi menunjukkan anjing mengalami leukositosis dengan limfositosis dan granulositopenia, anemia mikrositik hiperkromik, dan trombositopenia (Tabel 1). Pemeriksaan feses didapatkan hasil negatif terhadap telur cacing dan protozoa saluran pencernaan. Pada pemeriksaan apusan darah ditemukan adanya morula intrasitoplasma pada monosit yang menunjukkan hasil positif *Ehrlichia canis* (Gambar 2). Selanjutnya, hasil pemeriksaan apusan darah dikonfirmasi dengan *test kit* antibodi dan didapatkan hasil positif terhadap antibodi *Ehrlichia canis* (Gambar 3).

Tabel 1. Hasil pemeriksaan hematologi anjing peranakan akita yang monositnya terinfeksi *Ehrlichia canis*


Parameter	Hasil	Nilai Normal*)	Keterangan
WBC ( $10^9/L$ )	15,3	6-15	Meningkat
Lymph# ( $10^9/L$ )	12,9	1,0-4,8	Meningkat
Mid# ( $10^9/L$ )	1,2	0,3-1,5	Normal
Gran# ( $10^9/L$ )	1,2	6,2-14,8	Menurun
Lymph (%)	84,4	10-30	Meningkat
Mid (%)	8,1	3-10	Normal
Gran (%)	7,5	63-87	Menurun
RBC ( $10^{12}/L$ )	3,25	5,0-8,5	Menurun
PCV (%)	19,1	37-55	Menurun
HGB (g/dL)	8,6	12-18	Menurun
MCV (fl)	58,7	60-77	Menurun
MCH (pg)	25,6	14-25	Meningkat
MCHC (g/dL)	45,3	31-36	Meningkat
PLT ( $10^9/L$ )	79	160-625	Menurun

Keterangan: WBC = *White Blood Cells*, RBC = *Red Blood Cells*, PCV = *Packed Cell Volume*, HGB = *Hemoglobin*, MCV = *Mean Corpuscular Volume*, MCH = *Mean Corpuscular Haemoglobin*, MCHC = *Mean Corpuscular Haemoglobin Concentration*, PLT = *Platelet*.

\*) Latimer, 2011



Gambar 2. Hasil apusan darah menunjukkan adanya morula *Ehrlichia canis* (tanda panah) pada sitoplasma monosit (pewarnaan Giemsa, 1000 kali pembesaran)



Gambar 3. Hasil positif antibodi *Ehrlichia* pada test kit yang juga mampu melacak antibodi terhadap *canine heart worm*, anaplasma, dan babesia

### Diagnosis dan Prognosis

Diagnosis banding dari *canine monocytic ehrlichiosis* adalah canine babesiosis, leishmaniasis, anaplasmosis, bartonellosis, hepatozoonosis, dan trauma fisik berdasarkan gejala klinis berupa perdarahan, anemia, dan trombositopenia (Ramakant *et al.*, 2020). Berdasarkan anamnesis, pemeriksaan klinis, dan pemeriksaan penunjang laboratorium, anjing didiagnosis mengalami infeksi *Ehrlichia* pada monosit atau *canine monocytic ehrlichiosis* dengan prognosis fausta.

### Terapi

Anjing diberikan terapi dengan pemberian antibiotik doksisisiklin (Doxycycline<sup>®</sup>, PT. Indofarma, Jakarta, Indonesia) dengan dosis 10 mg/kg berat badan, PO setiap 24 jam, selama 14 hari, anti radang prednison (Prednisone<sup>®</sup>, PT. Novapharin Pharmaceutical Industries, Gresik, Indonesia) dengan dosis 0,5 mg/kg berat badan, PO setiap 24 jam, selama 14 hari, dan terapi suportif untuk anemia diberikan suplemen hematopoietik (Sangobion<sup>®</sup>, PT. Merck TBK, Jakarta, Indonesia) dengan pemberian satu kapsul per hari selama 14 hari.

Pengobatan pada anjing kasus menunjukkan hasil yang baik. Selama satu minggu pengobatan, anjing sudah aktif kembali, nafsu makan dan minum sudah normal serta konsistensi dan warna feses sudah mulai membaik. Setelah dua minggu pengobatan, anjing sudah aktif, nafsu makan dan minum normal serta konsistensi dan warna feses yang sudah normal.

## HASIL DAN PEMBAHASAN

Anjing kasus didiagnosis mengalami *canine monocytic ehrlichiosis* yang disebabkan oleh bakteri Gram negatif obligat intraseluler yaitu *Ehrlichia canis* berdasarkan anamnesis, pemeriksaan klinis dan pemeriksaan penunjang laboratorium. Pemeriksaan klinis menemukan adanya penurunan nafsu makan dan minum serta melena. Melena terjadi akibat adanya perdarahan pada mukosa saluran gastrointestinal. Hal tersebut dapat disebabkan oleh peradangan akibat parasit saluran pencernaan atau trombositopenia (O'Marra *et al.*, 2011). Hasil pemeriksaan feses didapatkan negatif untuk telur cacing dan protozoa saluran pencernaan, sehingga diduga melena terjadi akibat dari trombositopenia.

Pemeriksaan hematologi menunjukkan trombositopenia dan anemia mikrositik hiperkromik berdasarkan nilai total eritrosit, *Packed Cell Volume* (PCV), kadar hemoglobin, dan *Mean Corpuscular Volume* (MCV) yang menurun serta nilai *Mean Corpuscular Haemoglobin* (MCH) dan *Mean Corpuscular Haemoglobin Concentration* (MCHC) yang meningkat. Selain itu, anjing juga mengalami leukositosis dengan limfositosis dan granulositopenia. Pemeriksaan hematologi merupakan pemeriksaan yang penting dalam mendiagnosis *canine monocytic ehrlichiosis* (Harrus dan Waner, 2011). Telah dilaporkan, anjing yang menderita CME mengalami anemia, trombositopenia, leukositosis dengan neutrofilia, limfopenia, dan eosinofilia (Mondal *et al.*, 2019). Bhadesiya dan Raval (2015) juga melaporkan terjadi penurunan signifikan pada total eritrosit, kadar hemoglobin, nilai PCV, dan total leukosit yang diikuti dengan trombositopenia pada anjing penderita Ehrlichiosis. Trombositopenia sedang hingga berat merupakan temuan hematologi yang khas pada CME fase akut. Pada fase kronis, terjadi penurunan platelet yang berat disertai dengan anemia dan leukopenia (Harrus dan Waner, 2011).

Anemia pada kasus CME terjadi akibat dari perdarahan yang disebabkan oleh trombositopenia. Secara normal, fungsi fisiologis platelet adalah sebagai *sealing plug* pada celah antar endotel pembuluh darah. Penurunan jumlah platelet menyebabkan sel darah merah

mengalami ekstrasvasasi melalui celah antar endotel yang mengakibatkan terjadinya perdarahan (Ho-Tin-Noe dan Jadoui, 2018). Trombositopenia pada kasus CME terjadi karena meningkatnya kebutuhan platelet terkait dengan inflamasi pada endotel pembuluh darah atau penghancuran platelet yang dimediasi imun (Cortese *et al.*, 2011). Penghancuran platelet secara imunologis terjadi karena adanya antibodi antiplatelet yang terbentuk (Gaunt *et al.*, 1996). Antibodi antiplatelet dapat menurunkan masa hidup platelet, dan mengganggu glikoprotein membran platelet, yang menyebabkan penghambatan agregasi (Shaw *et al.*, 2001). Anjing kasus juga mengalami limfositosis. Peningkatan jumlah limfosit terjadi karena perannya dalam mengatasi infeksi dari *E. canis* yang merupakan patogen intraseluler. Limfosit terutama sel T CD8 berperan sebagai sel utama yang memberikan perlindungan terhadap patogen intraseluler. Sel ini mampu mengenali dan mengeliminasi sel yang terinfeksi, melalui aktivitas perforin/granzyme B, serta melalui reseptor kematian seperti reseptor FAS dan TNF- $\alpha$  (Walker dan Dumler, 2015).

Pemeriksaan sediaan apusan darah dengan mikroskop cahaya sangat mendukung diagnosis dari CME. Pada anjing kasus ditemukan adanya morula intrasitoplasma pada monosit yang diduga adalah morula dari *E. canis*, bisa jadi temuan ini merupakan cara peneguhan diagnosis CME (Harrus dan Waner, 2011). Morula *E. canis* diamati sebagai badan inklusi intrasitoplasma dengan berbagai ukuran dan bentuk pada monosit. Morula adalah vakuola terikat membran yang di dalamnya terdapat kumpulan bakteri pada sitoplasma sel inang. Pemeriksaan langsung apusan darah untuk mendeteksi *E. canis* memiliki tingkat sensitivitas yang rendah sekitar 4-6% kasus klinis (Mylonakis *et al.*, 2003). Morula *E. canis* sulit dideteksi karena organisme ini biasanya terdapat dalam konsentrasi yang sangat rendah. Selain itu, platelet, limfosit granulozifilik, dan materi nuklear yang difagositosis sering kali dikelirukan dengan morula *E. canis* (Harrus dan Waner, 2011). Untuk meneguhkan hasil pemeriksaan apusan darah, perlu dilakukan pemeriksaan laboratorium dengan tes serologi.

Beberapa metode tes serologi telah dikembangkan sebagai alat penyaring/skrining dan/atau alat diagnostik untuk CME (Harrus dan Waner, 2011). Pada anjing kasus, dilakukan tes serologi dengan rapid antibodi *test kit* (One Step Test<sup>®</sup>, Venture Biotechnology Co., Ltd, Shanghai, Tiongkok) dengan empat parameter parasit darah (*Dirofilaria*, *Anaplasma*, *Babesia* dan *Ehrlichia*). Dari pemeriksaan *test kit* didapatkan hasil positif terhadap antibodi *Ehrlichia* yang ditunjukkan dengan terbentuknya garis pada T (*test line*) dan C (*control line*) (Syaputra *et al.*, 2020). Antibodi terhadap *E. canis* dapat dideteksi antara 7-28 hari setelah terinfeksi.

Pada CME fase akut dapat menunjukkan hasil negatif palsu karena anjing belum cukup waktu untuk memproduksi antibodi spesifik *E. canis* (Sykes, 2014).

Pemulihan klinis spontan pada anjing yang menderita CME umum terjadi, namun tetap diperlukan perawatan medis untuk mempercepat pemulihan klinis dan mencegah bertambah parahnya gejala klinis atau kematian (Mylonakis *et al.*, 2019). Anjing kasus yang didiagnosis CME diterapi dengan pemberian doksisisiklin, prednison, dan sangobion®. Doksisisiklin adalah antibiotik spektrum luas dari golongan tetrasiklin yang menjadi pilihan pertama untuk pengobatan CME. Doksisisiklin dapat memasuki sel bakteri melalui difusi pasif, saluran hidrofilik dari porin, atau melalui proses transport aktif (Syaputra *et al.*, 2020). Antibiotik ini bekerja dengan cara menghambat perlekatan aminoasil t-RNA ke ribosom bakteri selama sintesis protein (Mylonakis *et al.*, 2019). Selain itu, doksisisiklin juga memiliki efek positif pada proliferasi sel eritrosit, platelet dan konsentrasi hemoglobin yaitu MCH dan MCHC (Villaescusa *et al.*, 2015). Pemberian doksisisiklin untuk CME dapat diberikan sekali sehari atau dibagi dua kali sehari dengan durasi pengobatan selama satu minggu hingga setidaknya empat minggu. Durasi pengobatan penting untuk diperhatikan, karena beberapa anjing mungkin tidak toleran dengan pemberian doksisisiklin dan dapat menyebabkan anoreksia, muntah, atau diare (Mylonakis *et al.*, 2019).

Penggunaan glukokortikoid bersamaan dengan doksisisiklin telah dianjurkan dalam pengobatan CME karena patogenezisnya yang dimediasi imun (Harrus dan Waner, 2013). Pada kasus ini, diberikan antiradang prednison yang merupakan obat antiinflamasi golongan glukokortikoid (Papich, 2016). Pada umumnya, obat glukokortikoid bukan merupakan komponen pengobatan yang utama karena pemberian doksisisiklin sudah mampu dalam perbaikan klinis dan/atau hematologis. Namun, terkadang pemberian glukokortikoid diperlukan, jika ditemukan tanda klinis yang dimediasi imun seperti uveitis atau trombositopenia (Mylonakis *et al.*, 2019). Sediaan hematopoitik Sangobion® diberikan pada anjing kasus untuk mengatasi kondisi anemia karena dapat merangsang proses hematopoitik. Suplemen Sangobion® termasuk ke dalam golongan obat bebas dengan bahan aktif utama yaitu *ferrous gluconate* (Fe). Selain itu, Sangobion® juga mengandung *copper sulfate* (Cu), asam folat, vitamin C, vitamin B<sub>6</sub> dan B<sub>12</sub>.

Pengobatan pada anjing kasus menunjukkan hasil yang baik. Meskipun telah terjadi perbaikan klinis, pemilik harus mengendalikan populasi caplak untuk mencegah terjadinya infeksi CME berulang (Sainz *et al.*, 2015). Pada daerah endemik *E. canis*, menghindari area



yang dipenuhi caplak dan pemeriksaan rutin untuk caplak setelah aktivitas di luar ruangan dapat membantu mencegah CME pada anjing. Pencegahan terbaik terhadap infeksi caplak pada anjing didasarkan pada penggunaan akarisida. Akarisida yang mengandung amitraz, fipronil, piretroid (permetrin, etofenprox, piretrin, deltametrin, flumetrin), dan selamektin memiliki kemampuan yang baik untuk membunuh caplak pada anjing. Menurut Otranto *et al.* (2008), penggunaan permetrin secara rutin tiap bulannya efektif dalam mencegah infeksi *E. canis* pada anjing yang dikandangan. Akarisida yang mengandung piretroid dan amitraz memiliki aktivitas paling ampuh untuk membunuh caplak (Sykes, 2014). Pencegahan harus diterapkan secara konsisten pada interval yang direkomendasikan untuk aktivitas yang optimal.

### **SIMPULAN**

Setelah dilakukan anamnesis, pemeriksaan klinis, dan pemeriksaan penunjang laboratorium, anjing betina peranakan akita didiagnosis mengalami CME. Terapi dengan antibiotik doksisisiklin, antiradang prednison, dan suplemen hematopoietik Sangobion® yang diberikan satu kali sehari selama 14 hari, menunjukkan hasil yang baik dari segi nafsu makan dan minum yang normal, anjing aktif, serta konsistensi dan warna feses yang normal.

### **SARAN**

Untuk menghindari terulangnya infeksi *E. canis*, disarankan untuk menerapkan strategi penanggulangan ektoparasit caplak *R. sanguineus*, sehingga pencegahan penyakit Ehrlichiosis dapat dilakukan dengan mengendalikan populasi caplak tersebut. Hal ini dapat dilakukan dengan akarisida seperti fipronil, amitraz, atau piretroid.

### **UCAPAN TERIMA KASIH**

Penulis mengucapkan terimakasih kepada semua pihak yang telah membantu dalam pemeriksaan kasus dan membantu dalam penyusunan laporan kasus ini.

### **DAFTAR PUSTAKA**

- Anderson BE, Greene CE, Jones DC, Dawson JE. 1992. *Ehrlichia ewingii* sp. nov., the etiologic agent of canine granulocytic ehrlichiosis. *International Journal of Systematic and Evolutionary Microbiology* 42(2): 299-302.
- Bhadesiya CM, Raval SK. 2015. Haematobiochemical changes in ehrlichiosis in dogs of Anand region, Gujarat. *Veterinary World* 8(6): 713-717.

- Cortese L, Terrazzano G, Piantedosi D, Sica M, Prisco M, Ruggiero G, Ciaramella P. 2011. Prevalence of anti-platelet antibodies in dogs naturally co-infected by *Leishmania infantum* and *Ehrlichia canis*. *The Veterinary Journal* 188(1): 118-121.
- Faria IL, Dagnone AS, Munhoz TD, Joao CF, Pereira WA, Machado RZ, Tinucci-Costa M. 2010. Ehrlichia canis morulae and DNA detection in whole blood and spleen aspiration samples. *Revista Brasileira de Parasitologia Veterinaria* 19(2): 98–102.
- Gahalot SC, Meena DS, Singh R, Singh YP, Mali MM, Bargurjar J, Jeph N, Meena S. 2017. Therapeutic Management of Canine Ehrlichiosis in a German Shepherd Bitch: A Case Report. *Research Journal for Veterinary Practitioners* 5(4): 37-39.
- Gaunt SD, Corstvet RE, Berry CM, Brennan B. 1996. Platelet associated IgG and antibodies to platelet proteins in dogs with Ehrlichia canis infection. *Veterinary Pathology* 33: 557.
- Harrus S, Waner T. 2011. Diagnosis of canine monocytotropic ehrlichiosis (*Ehrlichia canis*): An overview. *The Veterinary Journal* 187(3): 292–296.
- Harrus S, Waner T, Neer M. 2012. *Ehrlichia canis* infection. *Infectious Diseases of the Dog and Cat*. 4<sup>th</sup> edition. St. Louis, Elsevier Saunders. Hlm. 227–238.
- Ho-Tin-Noé B, Jadoui S. 2018. Spontaneous bleeding in thrombocytopenia: Is it really spontaneous? *Transfusion Clinique et Biologique* 25(3): 210-216.
- Jamnah O, Chandrawathani P, Premaalatha B, Zaini CM, Muizz SA, Tharshini J, Naheed HM. 2016. Blood Protozoa Findings in Pet Dogs Screened In Ipoh, Malaysia. *Malaysian Journal of Veterinary Research* 7(1): 9-14.
- Latimer KS. 2011. *Duncan and Prasse Veterinary Laboratory Medicine: Clinical Pathology*. 5<sup>th</sup> edition. Chichester, UK. John Wiley and Sons, Inc. Hlm. 365
- Mittal M, Kundu K, Chakravarti S, Mohapatra JK, Nehraa K, Sinhaa VK, Sanjeetha BS, Churamania CP, Kumar A. 2017. Canine Monocytic Ehrlichiosis among working dogs of organised kennels in India: A comprehensive analyses of clinico-pathology, serological and molecular epidemiological approach. *Preventive Veterinary Medicine* 147: 26–33.
- Mondal M, Kesh SS, Maity A, Palai S, Mandal D. 2019. Clinicopathological Study of Canine Monocytic Ehrlichiosis in Kolkata, India. *International Journal of Current Microbiology and Applied Sciences* 8(8): 2873-2877.
- Mylonakis ME, Koutinas AF, Billinis C, Leontides LS, Kontos V, Papadopoulos O, Rallisa T, Fytianoue A. 2003. Evaluation of cytology in the diagnosis of acute canine monocytic ehrlichiosis (*Ehrlichia canis*): a comparison between five methods. *Veterinary Microbiology* 91(2–3): 197–204.
- Mylonakis ME, Harrus S, Breitschwerdt SB. 2019. An update on the treatment of canine monocytic ehrlichiosis (*Ehrlichia canis*). *The Veterinary Journal* 246: 45–53.
- Nyindo M, Huxsoll DL, Ristic M, Kakoma, I, Brown JL, Carson CA. 1980. Cell-mediated and humoral immune responses of German Shepherd Dogs and Beagles to experimental infection with Ehrlichia canis. *American Journal of Veterinary Research* 41(2): 250–254.
- O'Marra SK, Delaforcade AM, Shaw SP. 2011. Treatment and predictors of outcome in dogs with immune-mediated thrombocytopenia. *Journal of the American Veterinary Medical Association* 238(3): 346–352.
- Otranto D, Paradies P, Testini G, Latrofa MS, Weigl S, Cantacessi C, Mencke N, Caprariis D, Parisi A, Capelli G, Stanneck D. 2008. Application of 10% imidacloprid/50% permethrin to prevent *Ehrlichia canis* exposure in dogs under natural conditions. *Veterinary Parasitology* 153(3-4): 320-328.

- Papich MG. 2016. *Saunders Handbook of Veterinary Drugs: Small and Large Animals*, 4<sup>th</sup> edition. St. Louis, Elsevier. Hlm. 670-672.
- Ramakant, Kumar R, Verma HC, Diwakar RP. 2020. Canine ehrlichiosis: A review. *Journal of Entomology and Zoology Studies* 8(2): 1849-1852.
- Sainz A, Roura X, Miró G, Estrada-Peña A, Kohn B, Harrus S, Solano-Gallego L. 2015. Guideline for veterinary practitioners on canine ehrlichiosis and anaplasmosis in Europe. *Parasites and Vectors* 8(75): 1-20.
- Shaw SE, Day MJ, Birtles RJ, Breitschwerdt EB. 2001. Tick-borne infectious diseases of dogs. *Trends in Parasitology* 17(2): 74–80.
- Silva GCF, Benitez AN, Giroto A, Taroda A, Vidotto MC, Garcia JL, Freitas JC, Headley SA, Vidotto O. 2012. Occurrence of *Ehrlichia canis* and *Anaplasma platys* in household dogs from northern Parana. *Revista Brasileira de Parasitologia Veterinaria* 21(4): 379–385.
- Syaputra JGE, Sajuthi CK, Sajuthi TP, Herlina, Permata FS, Purwatiningsih W. 2020. Case Study of Canine Monocytic Ehrlichiosis (CME) in Pomeranian Dog at PDHB drh. Cucu K. Sajuthi. *Journal of Physics: Conference Series* 1430: 1-3.
- Sykes JE. 2014. *Canine and Feline Infectious Diseases*. First eds. St. Louis, Elsevier Saunders. Hlm. 278–289.
- Thongsahuan S, Chethanond U, Wasiksiri S, Saechan V, Thongtako W, Musikacharoen U. 2020. Hematological profile of blood parasitic infected dogs in Southern Thailand. *Veterinary World* 13(11): 2388-2394.
- Vieira RFDC, Biondo AW, Guimarães AMS, Santos APD, Santos RPD, Dutra LH, Vidotto O. 2011. Ehrlichiosis in Brazil. *Revista Brasileira de Parasitologia Veterinaria* 20(1): 1-12.
- Villaescusa A, García-Sancho M, Rodríguez-Franco F, Tesouro MÁ, Sainz Á. 2015. Effects of doxycycline on haematology, blood chemistry and peripheral blood lymphocyte subsets of healthy dogs and dogs naturally infected with *Ehrlichia canis*. *The Veterinary Journal* 204(3): 263-268.
- Walker DH, Dumler JS. 2015. The role of CD8 T lymphocytes in rickettsial infections. *Seminars in Immunopathology* 37(3): 289–299.