

## Laporan Kasus: Penanganan Demodekosis pada Anjing Pomeranian Betina dengan Minyak Mimba dan Zat Keratolitik

(TREATMENT OF DEMODICOSIS IN FEMALE POMERANIAN DOG WITH NEEM  
OIL AND KERATOLITIC SUBSTANCE: A CASE REPORT)

Ni Putu Dyah Giana Paramitha<sup>1</sup>,  
Made Suma Antara<sup>2</sup>, I Wayan Batan<sup>3</sup>

<sup>1</sup>Mahasiswa Profesi Dokter Hewan,

<sup>2</sup>Laboratorium Fisiologi, Farmakologi, dan Farmasi Veteriner,

<sup>3</sup>Laboratorium Diagnosis Klinik, Patologi Klinik, dan Radiologi Veteriner,

Fakultas Kedokteran Hewan, Universitas Udayana,

Jl. Sudirman, Sanglah, Denpasar, Bali, Indonesia, 80234;

Telp/Fax: (0361) 223791

Email: [dyahgiana05@gmail.com](mailto:dyahgiana05@gmail.com)

### ABSTRAK

Demodekosis merupakan penyakit kulit yang disebabkan oleh tungau *Demodex sp.*. Demodekosis pada kasus ini teramati pada anjing pomeranian betina, berumur dua tahun, dengan bobot tubuh 5,2 kg. Anjing memiliki tanda klinis berupa alopesia, eritema dan *scale* pada bagian wajah, leher, punggung, dan kaki. Pemeriksaan penunjang dilakukan pada anjing kasus untuk menegakkan diagnosis. Hasil pemeriksaan kerokan kulit yang dalam dan *tape skin test* ditemukan tungau *Demodex sp.*. Pemeriksaan hematologi rutin menunjukkan anjing kasus mengalami anemia mikrositik normokromik, leukositosis, dan limfositosis. Pengobatan dilakukan dengan pemberian topikal minyak mimba (*Azadirachta indica*) dan sampo benzoil peroksida. Minyak mimba diberikan dua kali sehari. Setelah diberikan terapi selama satu bulan, anjing kasus menunjukkan kondisi membaik dengan mulai tumbuh rambut pada lokasi lesi dan luka pada bagian tubuh sudah mengering.

Kata-kata kunci: anjing pomeranian; demodekosis; *Demodex sp.*; minyak mimba

### ABSTRACT

Demodicosis is a skin disease caused by *Demodex sp.* mites. Demodicosis in this case was observed in a two-year-old female pomeranian dog weighing 5.2 kg. The dog showed clinical signs, such as alopecia, erythema, and scale in facial, cervical, dorsal and limbs area. Supporting examinations are carried out in case dogs to establish the diagnosis. Deep skin scraping and tape skin test revealed *Demodex sp.* mites. A routine hematological examination shows the case dog had normochromic macrocytic anemia, leukocytosis and lymphocytosis. Treatment is carried out by topical application of neem oil (*Azadirachta indica*) and benzoyl peroxide shampoo. Neem oil was given two times per day. After one month of therapy, the case dog showed an improved condition such as hair growth at the location of the lesion and dried-up wounds on its body.

Keywords: demodicosis; *Demodex sp.*; neem oil; pomeranian dog

## PENDAHULUAN

Anjing merupakan hewan yang banyak dipelihara oleh manusia sebagai hewan kesayangan. Ada beberapa hal yang perlu diperhatikan dalam aspek pemeliharaan anjing, terutama aspek kesehatan. Gangguan pada kulit merupakan hal yang sering dijumpai pada anjing peliharaan. Berbagai faktor dapat menyebabkan gangguan pada kulit, salah satunya adalah parasit eksternal (Widyastuti *et al.*, 2012). Salah satu gangguan pada kulit yang sering terjadi pada anjing peliharaan yaitu demodekosis.

Demodekosis merupakan salah satu penyakit kulit pada anjing yang disebabkan oleh tungau *Demodex sp.* Tungau *Demodex sp.* merupakan flora normal yang menetap pada kulit, baik itu pada tubuh hewan maupun pada tubuh manusia (Bharata *et al.*, 2018). Demodekosis juga dikenal sebagai *red mange*, *follicular mange*, *acarus mange*. Kondisi kulit anjing kasus yang terinfeksi demodekosis mengalami kelainan pada kulit yang bentuknya mirip dengan penyakit kulit lainnya (Sardjana, 2012). Tanda klinis yang ditunjukkan akibat demodekosis antara lain pruritus, eritema, hiperpigmentasi, alopesia, dan kulit berkerak. Luka garukan pada kulit berisiko menyebabkan infeksi sekunder bakteri. Adapun tiga spesies dalam genus *Demodex sp.* yaitu *D. canis*, *D. cornei*, dan *D. injai*. Tungau *D. canis* dan *D. injai* ditemukan pada folikel rambut, kelenjar sebacea dan saluran sebacea, sedangkan *D. cornei* ditemukan pada lapisan superfisial stratum korneum di hampir seluruh lapisan kulit epidermis (Izdebska *et al.*, 2011). Tungau *D. injai* memiliki tubuh yang lebih panjang dibandingkan dengan *D. canis*, sedangkan *D. cornei* memiliki ukuran tubuh lebih pendek (Ordeix *et al.*, 2009).

Menurut Shashidhar *et al.* (2009), demodekosis dapat terjadi secara lokal dan *general*. Demodekosis lokal sering terjadi pada anjing muda dengan umur antara 3-6 bulan. Demodekosis dinyatakan lokal jika tidak terdapat lebih dari empat lesi dengan diameter maksimal 2,5 cm. Kejadian ini tidak tergantung pada jenis kelamin. Demodekosis *general* adalah kejadian penyakit yang terjadi baik pada hewan muda maupun tua. Pada demodekosis *general*, lesi terdapat hampir di seluruh tubuh dan biasanya disertai dengan infeksi sekunder (Mueller, 2004).

Selama ini, pengobatan demodekosis masih sering menggunakan obat-obatan kimia seperti *ivermectin*, *doramectin*, *moxidectin*, *milbemycin oxime*, *chlorfeniramin maleat*, *diphenhydramine HCl*, *fluralanel*, *afoxolaner*, *sarolaner*, *lotilaner*, *asuntol*, *amitraz*, dan sampo sulfur. Obat-obatan tersebut memiliki efek samping yang berbahaya

karena penggunaan obat-obatan tersebut secara terus menerus dapat menimbulkan efek resistansi, sehingga terjadi efek samping yang tidak diharapkan. Selain itu penggunaan obat-obatan kimia ini dapat menghasilkan residu yang dapat mencemari lingkungan (Margaret *et al.*, 2013). Untuk menanggulangi hal tersebut, maka diupayakan alternatif pengobatan menggunakan obat herbal yang tidak berbahaya. Perkembangan pemanfaatan bahan alam sebagai obat tradisional dengan penggunaan yang lebih baik sekarang lebih diminati dan berkembang luas di masyarakat. Hal ini karena obat tradisional relatif mudah didapat dengan ketersediaan melimpah di Indonesia (Hasmila *et al.*, 2015).

Salah satu obat herbal tersebut adalah minyak mimba (*neem oil*). Tanaman mimba (*Azadirachta indica*) mengandung bahan aktif yang terbagi menjadi dua golongan, yaitu *isoprenoids* dan *non-isoprenoids* (Pankaj, 2011). Pada daun mimba terdapat bahan aktif dari golongan *isoprenoids* antara lain *diterpenoid*, *triterpenoid*, steroid, *protomeliacins*, *limonoids*, *gedunin*, *vilasinin*, *azadirachtin*, *nimbin*, dan *salanin* (Subiyakto, 2009). Senyawa *gedunin* dan *azadirachtin* dapat digunakan sebagai obat dermatitis kompleks karena mengandung antifungi dan antiparasit, sedangkan bahan aktif yang ada dari golongan *non-isoprenoid*, seperti protein/asam amino, polisakarida, sulfur, dan polifenol (Biswas *et al.*, 2002). Sulfur juga terapi yang tepat digunakan untuk hewan yang terinfeksi demodekosis. Tujuan penulisan artikel ini yaitu untuk mengetahui perkembangan kesembuhan lesi pada anjing yang menderita demodekosis yang dirawat dengan minyak mimba beserta untuk memberikan informasi mengenai penanganan demodekosis dengan minyak mimba karena masih sedikitnya referensi yang ada.

## LAPORAN KASUS

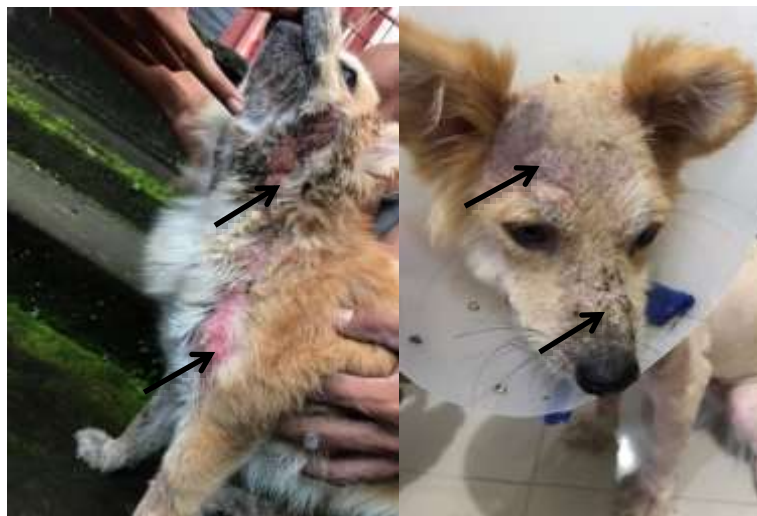### Sinyalemen dan Anamnesis

Hewan kasus merupakan seekor anjing ras pomeranian berjenis kelamin betina, berusia dua tahun dengan bobot badan 5,2 kg. Anjing kasus bernama Bulbul, memiliki warna rambut putih dan dilaporkan anjing sering menggaruk tubuhnya sejak dua bulan sebelum dilakukan pemeriksaan. Pemilik juga melaporkan, anjing terus menggaruk-garuk tubuhnya yang berlangsung terus-menerus sehingga menimbulkan kemerahan dan kebotakan pada kulit. Anjing kasus dipelihara dengan cara dikandangkan dan jarang

dimandikan. Anjing kasus bisa makan dan minum secara normal. Pakan yang diberikan setiap harinya adalah daging ayam yang dicampurkan dengan nasi. Defekasi serta urinasinya masih normal seperti biasanya. Anjing kasus rutin divaksinasi rabies dan belum pernah diberikan obat cacing.

### **Pemeriksaan Fisik dan Tanda Klinis**

Hasil pemeriksaan fisik dilakukan untuk mengetahui kondisi dari anjing kasus. Status *preasens* anjing kasus adalah sebagai berikut: suhu tubuh 38,7°C, frekuensi degup jantung 89 kali/menit, frekuensi napas 26 kali/menit, frekuensi denyut pulsus 90 kali/menit, *Capillary Refill Time* (CRT) kurang dari dua detik. Pada pemeriksaan muskuloskeletal, saraf, sirkulasi, urogenital, respirasi, pencernaan, mukosa dan limfonodus menunjukkan hasil normal. Pada pemeriksaan kulit tidak normal. Pada bagian wajah anjing kasus mengalami alopesia dan *scale*. Pada bagian leher anjing kasus mengalami alopesia dan eritema. Pada bagian punggung anjing kasus mengalami alopesia, eritema dan *scale*. Pada bagian kaki depan anjing kasus mengalami alopesia dan eritema.



Gambar 1. Adanya alopesia, eritema, dan *scale* pada wajah, leher, dan kaki depan pada anjing kasus seperti yang ditunjukkan tanda panah hitam.

### **Pemeriksaan Penunjang**

Pemeriksaan penunjang untuk mengetahui keadaan fisiologis pada anjing ini dilakukan pemeriksaan hematologi rutin. Setelah itu dilakukan pemeriksaan penunjang *deep skin scraping*. Hasil hematologi rutin pada anjing kasus ditunjukkan pada Tabel 3.

Tabel 3. Hasil hematologi rutin pada anjing kasus penderita demodekosis

Hematologi Rutin	Satuan	Nilai Rujukan <sup>*)</sup>	Hasil	Keterangan
Total leukosit	x 10 <sup>3</sup> /μL	6-17 <sup>a</sup>	42,7	Meningkat
Limfosit	x 10 <sup>3</sup> /μL	0,8-5,1	7,6	Meningkat
Monosit	x 10 <sup>3</sup> /μL	0-1,8	1,5	Normal
Granulosit	x 10 <sup>3</sup> /μL	4-12,6	33,6	Meningkat
Total Eritrosit	x 10 <sup>6</sup> /μL	5,5-8,5 <sup>a</sup>	4,94	Menurun
Hemoglobin	g/dL	12-18 <sup>a</sup>	10,1	Menurun
HCT	%	37-55 <sup>a</sup>	30,1	Menurun
MCV	fL	62-77 <sup>b</sup>	61,0	Menurun
MCH	pg	22-25 <sup>b</sup>	20,4	Normal
MCHC	g/dL	30-38	33,5	Normal
RDW	%	11-15,5	13,2	Normal
Platelet	x 10 <sup>3</sup> / μL	200-500	219	Normal
MPV	fL	7-12,9	9,1	Normal
PDW	L	10-18	17,2	Normal
PCT	%	0,1-0,5	0,199	Normal
Eos	%	2-10	4,1	Normal

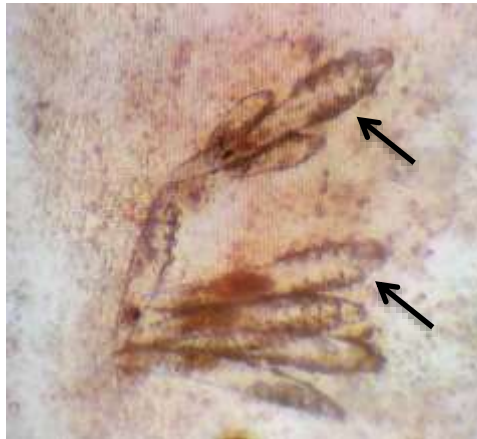Keterangan: HCT: Hematokrit, MCV: *Mean Corpuscular Volume*, MCH: *Mean Corpuscular Hemoglobin*, MCHC: *Mean Corpuscular Hemoglobin Concentration*, RDW: *Red Cell Distribution Width*, MPV: *Red Cell Distribution Width*, PDW: *Platelet Distribution Width*, PCT: *Procalcitonin*, Eos: *Eosinophil*

\*) Sumber: <sup>a</sup>Dharmawan (2002); <sup>b</sup>Schalm (2010)

Berdasarkan hasil pemeriksaan hematologi, anjing kasus demodekosis mengalami penurunan total eritrosit, hemoglobin, dan MCV yang mengindikasikan bahwa anjing kasus mengalami anemia mikrositik normokromik serta terjadi peningkatan pada total leukosit dan limfosit yang mengindikasikan bahwa anjing kasus mengalami leukositosis dan limfositosis.

### ***Deep Skin Scraping***

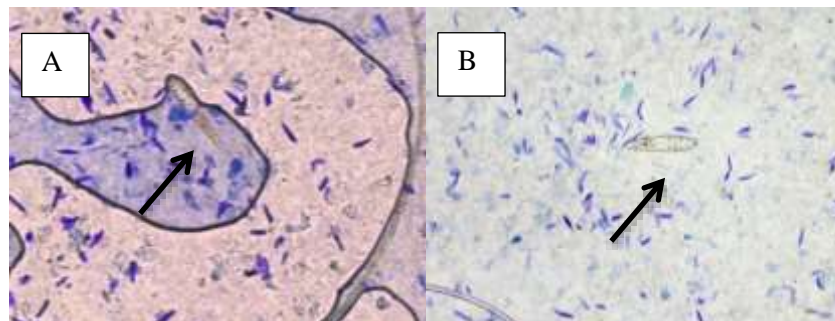
Pemeriksaan penunjang lainnya yang dilakukan adalah *deep skin scraping* atau kerokan kulit yang dalam. Sampel kerokan kulit diambil karena pada hewan kasus menunjukkan gejala berupa pruritus, serta lesi berupa eritema, alopesia, dan *scale*. *Deep skin scraping* dilakukan dengan menggunakan pisau bedah. Persiapan yang dilakukan adalah kulit yang mengalami lesi dipijat dengan jari dan dilanjutkan melakukan kerokan pada kulit sampai berdarah. Sampel ditempatkan pada *object glass* dan ditetaskan Kalium Hidroksida (KOH) 10%. Sampel kerokan kulit diratakan kemudian ditutupi dengan *cover glass* dan diamati di bawah mikroskop cahaya dengan pembesaran 1000X. Pada pemeriksaan mikroskopik ditemukan tungau dengan ciri-ciri berbentuk seperti wortel atau cerutu, mempunyai empat pasang kaki yang pendek. Tungau dengan ciri tersebut merupakan *Demodex sp.* (Sardjana, 2012).



Gambar 2. Hasil pemeriksaan kerokan kulit dengan metode *Deep Skin Scraping* dengan pembesaran 1000X. Ditemukan *Demodex sp.* dengan ciri-ciri berbentuk seperti wortel atau cerutu

### ***Tape Skin Test***

Pemeriksaan penunjang lainnya juga dilakukan *tape skin test* berfungsi untuk mengetahui agen yang menginfeksi kulit anjing kasus. *Tape skin test* ini dilakukan dengan menempelkan plaster bening pada lesi yang ada di kulit anjing kemudian diwarnai dengan *Methylene Blue* dan diperiksa di bawah mikroskop dengan pembesaran 40X. Hasil pemeriksaan menunjukkan anjing kasus terinfeksi *Demodex sp.* (Gambar 3).



Gambar 3. Hasil *tape skin test* pada anjing kasus. (A, B) *Demodex sp.* pewarnaan *methylene blue* dengan pembesaran 40X

### **Diagnosis**

Diagnosis pada anjing kasus dilakukan berdasarkan anamnesis, pemeriksaan fisik dan pemeriksaan penunjang, sehingga diagnosis yang didapatkan dari kasus ini adalah anjing mengalami demodekosis *general* yang disebabkan oleh *Demodex sp.* Diagnosis banding dari demodekosis adalah skabiosis.

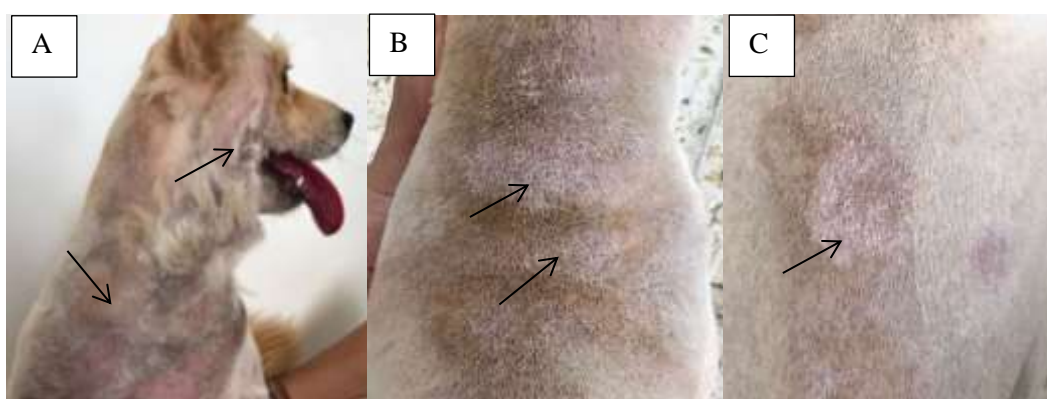
### **Prognosis**

Berdasarkan dari anamnesis, pemeriksaan fisik serta pemeriksaan penunjang dengan pemeriksaan darah rutin, *deep skin scraping* dan *tape skin test*, maka prognosis

dari kasus ini adalah *fausta*.

### Terapi

Terapi pada anjing kasus dilakukan dengan pemberian obat herbal yaitu minyak mimba dengan sediaan 250 mL. Anjing dicukur pada seluruh tubuh dan dimandikan dengan sampo khusus yaitu benzoil peroksida sediaan 355 mL. Sampo benzoil peroksida berfungsi sebagai keratolitik dan juga sebagai antibakteri akibat adanya lesi pada kulit. Anjing kasus dimandikan dengan sampo tersebut setiap dua hari sekali. Setelah dimandikan, anjing kasus diberikan minyak mimba dua kali sehari pada seluruh lesi di tubuh dengan pemberian selama satu bulan.



Gambar 4. Kondisi anjing kasus setelah terapi dengan minyak mimba (*Azadirachta indica*). (A) lesi pada leher dan wajah mengering; (B,C) lesi pada bagian punggung sudah mengering

### PEMBAHASAN

Berdasarkan anamnesis, pemeriksaan fisik dan pemeriksaan penunjang yang telah dilakukan, anjing kasus Bulbul didiagnosis demodekosis *general*. Adanya jumlah tungau *Demodex sp.* yang meningkat secara tidak normal menyebabkan terjadinya peradangan pada bagian kulit yang disertai dengan adanya gejala pruritus. Anjing yang terserang demodekosis terus menggaruk-garuk bagian tubuh yang terinfeksi, sehingga menyebabkan krusta (Horne, 2010). Pada pemeriksaan fisik, anjing kasus mengalami alopesia, eritema, pruritus, dan *scale* yang secara umum terdapat pada bagian wajah, leher, punggung, dan kaki.

Demodekosis adalah inflamasi akibat serangan parasit *Demodex sp.* yang berkaitan dengan status imunodefisiensi sehingga tungau berkembang pesat dan menyebabkan furunkulosis dan infeksi sekunder bakteri. *Demodex sp.* adalah tungau yang bersifat flora normal dan hidup pada folikel rambut dan kelenjar sebaceous. Siklus hidup *Demodex sp.* berlangsung pada tubuh inangnya selama 20-35 hari, yang terdiri dari



telur, larva, nimfa, dan dewasa pada folikel rambut atau kelenjar keringat (Sardjana, 2012). Menurut Subronto (2006), penularan penyakit demodekosis dapat terjadi secara kontak langsung dengan anjing yang menderita demodekosis. Anak anjing dapat tertular penyakit ini saat kontak dengan induk selama 2-3 hari setelah lahir. Anak anjing tertular saat mereka menyusui ke induknya yang menderita demodekosis dan lesinya menular dari kulit moncong, mata, dan kaki depan. Parasit dapat meluas dari lokasi tersebut ke seluruh permukaan tubuh. Namun, setelah sistem kekebalan tubuh anak anjing meningkat pada umur satu minggu, parasit ini akan menjadi flora normal dan tidak menimbulkan penyakit kulit.

Pada beberapa kasus demodekosis, tanda klinis yang paling sering terlihat adalah alopesia. Alopesia merupakan rontoknya rambut yang tidak normal yang mungkin terjadi pada sebagian atau seluruh tubuh, terbatas atau berdifusi, dan simetris atau asimetris. Alopesia terjadi akibat kerusakan serat rambut, disfungsi folikel rambut, dan kekurangan nutrisi. Berdasarkan penelitian Gartner *et al.* (2014) mengenai gambaran klinis demodekosis pada anjing ditemukan adanya lesi alopesia sebesar 76,47%.

Pada anjing kasus dilakukan pemeriksaan penunjang berupa hematologi rutin dan pemeriksaan mikroskopis seperti *deep skin scraping* (kerokan kulit yang dalam) dan *tape skin test*. Pemeriksaan *deep skin scraping* menunjukkan hasil positif dan ditemukan sekitar enam *Demodex sp.* Metode ini sangat baik digunakan untuk menentukan adanya tungau *Demodex sp.* karena kerokan kulit yang dilakukan hingga berdarah menandakan kerokan menembus lapisan dermis kulit yang menyebabkan tungau *Demodex sp.*, terlepas dari jaringan keratin dan folikel rambut (Beco *et al.*, 2007). *Tape skin test* juga dilakukan untuk mendeteksi adanya tungau *demodex* dengan cara menempelkan plester bening pada lesi di sekitar yang ada pada tubuh anjing kasus. Hasil dari *tape skin test* ini yaitu positif ditemukan sekitar dua *Demodex sp.*

Dari hasil pemeriksaan haematologi rutin, anjing kasus mengalami anemia mikrositik normokromik, leukositosis, dan limfositosis. Anemia ditunjukkan dari penurunan pada jumlah sel darah merah, hemoglobin dan hematokrit, mikrositik ditunjukkan dengan adanya MCV yang rendah, dan normokromik ditunjukkan dengan MCHC yang normal. Anemia dapat disebabkan karena kekurangan zat besi (Fe). Zat besi berperan dalam pembentukan hemoglobin. Defisiensi zat besi dapat mengakibatkan berkurangnya hemoglobin dalam sel darah merah. Anemia mikrositik disebabkan



defisiensi zat besi, selain itu juga disebabkan oleh penyakit kronis atau anemia inflamasi dan defisiensi tembaga (Dharmawan, 2002). Anjing kasus juga mengalami leukositosis dan limfositosis karena adanya infeksi. Leukositosis dan limfositosis secara fisiologis dapat terjadi pada anjing karena takut atau stres. Peningkatan jumlah limfosit sering terjadi pada beberapa penyakit kronis (Widyanti *et al.*, 2018). Limfositosis terjadi sebagai tanda semakin ganasnya parasit dalam tubuh hewan penderita. Leukositosis dan limfositosis pada penderita demodekosis dapat disebabkan oleh stimulus antigenik yang berkepanjangan dan reaksi hipersensitivitas terhadap keberadaan *Demodex sp.* di jaringan (Sharma *et al.*, 2018).

Diagnosis banding demodekosis adalah skabiosis. Skabiosis memiliki tanda klinis yang mirip dengan demodekosis seperti pruritus, eritema, dan alopesia. Namun, skabiosis dan demodekosis disebabkan oleh ektoparasit yang berbeda. Skabiosis disebabkan oleh *Sarcoptes scabiei*, sedangkan demodekosis disebabkan oleh *Demodex sp.* (Reddy *et al.*, 2014). Pada demodekosis, tungau *Demodex sp.* berpredileksi pada folikel rambut sehingga menyebabkan kerontokan pada rambut anjing, sedangkan pada skabiosis, hewan merasakan rasa gatal yang lebih parah sehingga hewan terus menggaruk sampai menggosok-gosokkan tubuhnya ke dinding akibat dari aktivitas *S. scabiei* yang berpindah tempat dan membuat terowongan untuk bertelur sehingga menyebabkan rambut patah dan timbul peradangan (Susanto *et al.*, 2020). Hewan penderita demodekosis mengeluarkan bau tengik dibandingkan dengan skabiosis karena pada demodekosis selain pada folikel rambut, tungau *Demodex sp.* berpredileksi pada kelenjar sebacea, sehingga kulit mengeluarkan bau tubuh akibat produksi sebum berlebih dari kelenjar sebacea (Putra *et al.*, 2019).

Pengobatan demodekosis pada anjing kasus menggunakan pengobatan herbal dengan menggunakan minyak mimba. Pengobatan dilakukan dua kali sehari dengan cara mengoleskan minyak mimba pada lesi seluruh tubuh. Sebelum itu, anjing dimandikan dengan sampo khusus yaitu benzoil peroksida yang berfungsi sebagai keratolitik dan juga sebagai antibakteri akibat adanya lesi pada kulit. Terapi dilakukan selama satu bulan. Kesembuhan luka ditandai dengan lesi yang mengering dan tidak ada luka yang masih basah. Kesembuhan luka disebabkan zat aktif yang terkandung pada daun mimba. Kandungan yang terdapat dalam tanaman mimba yaitu berupa *nimbidin*, *sodium nimbidate*, *nimbin*, *nimbolide*, *gedunin*, *azadirachtin*, *mahmoodin*, *gallic acid*, *cylic*

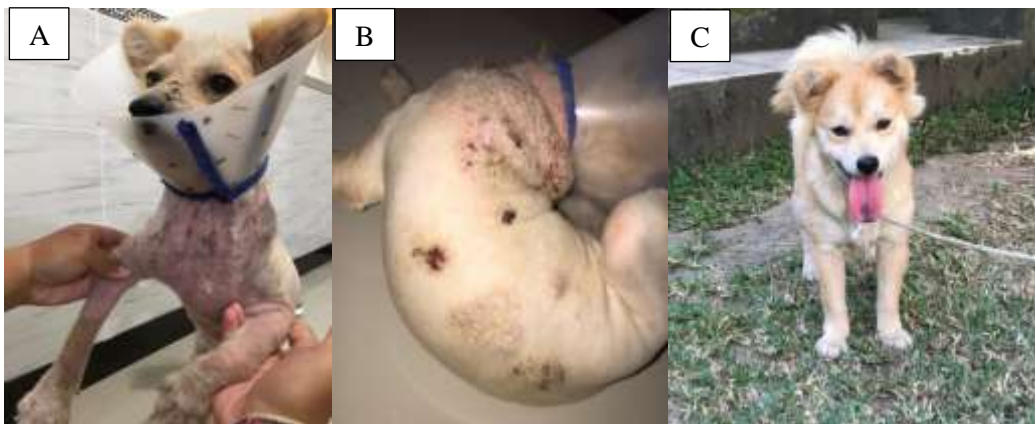
*trisulphide*, dan *cyclictetrasulphide*. *Nimbidin* berfungsi sebagai antiinflamasi, antifungi, dan antibakteri. *Sodium nimbidate* berfungsi sebagai antiinflamasi. *Nimbin* berfungsi sebagai spermisidal. *Nimbolide* berfungsi sebagai antibakterial. *Gedunin* berfungsi sebagai antifungi. *Azadirachtin* berfungsi sebagai antimalaria dan antiparasit. *Mahmoodin* berfungsi sebagai antibakteri. *Gallic acid* berfungsi sebagai antiinflamasi dan imunomodulator. *Cyclictetrasulphide* berfungsi sebagai antifungi (Biswas *et al.*, 2002). Minyak mimba sebagai antiektoparasit dapat menghambat produksi telur kutu atau tungau dan proses embriogenesis ektoparasit. Selain itu, minyak mimba dapat menurunkan daya tahan tubuh tungau *Demodex sp.* (Dogo *et al.*, 2013).



Gambar 5. (A) Pohon mimba (*Azadirachta indica*); (B) minyak mimba (*neem oil*) yang diberikan pada anjing kasus demodekosis selama terapi

Ekstrak daun mimba juga mengandung beberapa senyawa aktif seperti alkaloid, flavonoids, triterpenoids, karotenoids, steroids dan keton. Beberapa penelitian telah membuktikan bahwa senyawa alkaloid dan flavonoid memiliki aktivitas sebagai antibakteri. Daya hambat terhadap bakteri diakibatkan oleh flavonoid dan alkaloid yang terkandung dalam ekstrak daun mimba. Senyawa alkaloid merupakan senyawa yang mengandung satu atau lebih atom nitrogen yang biasanya dalam bentuk gabungan (Ayini *et al.*, 2014). Alkaloid dapat menghambat pertumbuhan bakteri Gram positif dan Gram negatif (Jouvenaz *et al.*, 1972).

Evaluasi dari anjing kasus setelah diterapi selama satu bulan menunjukkan kondisi yang membaik berupa berkurangnya pruritus dan eritema pada bagian wajah, leher, dan punggung. Luka pada bagian tubuh sudah mengering, rambut sudah mulai tumbuh pada daerah yang mengalami alopesia. Anjing kasus semakin menunjukkan perubahan yang sangat baik dengan rambut yang semakin lebat.



Gambar 6. (A, B) Kondisi anjing kasus sebelum terapi dengan alopesia, eritema, dan *scale* pada wajah, leher, punggung dan kaki; (C) kondisi anjing kasus setelah diterapi dengan rambut yang tumbuh semakin lebat

### SIMPULAN

Berdasarkan anamnesis, pemeriksaan fisik, dan pemeriksaan penunjang berupa *deep skin scraping* dan *tape skin test*, anjing didiagnosis mengalami demodekosis *general*. Terapi yang diberikan pada anjing demodekosis ini adalah mandi dengan sampo keratolitik dan baluran minyak mimba. Satu bulan pascaterapi menunjukkan kondisi anjing kasus yang membaik berupa luka mengering dan pertumbuhan rambut pada bagian tubuh yang mengalami lesi.

### SARAN

Penggunaan terapi dengan minyak mimba pada anjing penderita demodekosis perlu dilakukan secara tekun dan rutin untuk mendapatkan hasil yang optimal dan menjaga kondisi hewan tetap sehat untuk menghindari kejadian terulang kembali.

### UCAPAN TERIMA KASIH

Penulis mengucapkan terima kasih kepada segenap dosen pengampu koasistensi Penyakit Dalam Veteriner, Fakultas Kedokteran Hewan, Universitas Udayana atas bimbingan yang telah diberikan beserta kepada pemilik anjing kasus yang sudah membantu dan bekerjasama.

### DAFTAR PUSTAKA

Ayini U, Bintari SH, Dewi TC. 2014. Efek Antibakteri Ekstrak Daun Mimba (*Azadirachta indica* A. Juss) terhadap Bakteri *Vibrio alginolyticus* secara *In Vitro*. *Journal of Biology & Biology Education* 6(1): 67-75.

- Shashidhar B, Balachandran C, Titus GV, Murali MB. 2009. Pathology of canine demodicosis. *Journal of Veterinary Parasitology* 23(2): 179-182.
- Beco L, Fontaine J, Bergvall K, Favrot C. 2007. Comparison of skin scrapes and hair plucks for detecting Demodex mites in canine demodicosis, a multicentre, prospective study. *Vet Dermatology* 18: 281.
- Regmi B, Thakur B. 2018. A Case Study of Localized Juvenile Onset of Canine Demodicosis in a Male German Shepherd Dog. *Global Journal of Science Frontier Research: D Agriculture and Veterinary* 18(3) : 1-6.
- Biswas K, Chattopadhyay I, Banerjee K, Bandyopadhyay, Uday. 2002. Biological activities and medicinal properties of neem (*Azadirachta indica*). *Current Science* 82(11): 1336-1345.
- Dharmawan NS. 2002. *Pengantar Patologi Klinik Veteriner Hematologi Klinik*. Denpasar. Universitas Udayana. Hlm. 29-44.
- Dogo GIA, Weka RO, Egwu K, Hubertus K. 2013. Clinical Evaluation Of Neem-Azal® 1% T/S Against Dog Ticks and Flea Infestation In Jos Metropolis North Central Nigeria. *African Journal of Natural Sciences* 16: 109-117.
- Gartner A, Dărăbuș G, Badea C, Hora F, Tilibasa E, Mederle N. 2014. Clinical Diagnosis in Canine Demodicosis. A New Approach. *Scientific Works. Series C. Veterinary Medicine* 61(2): 76-80.
- Hasmila I, Amaliah, Danial M. 2015. Efektivitas Salep Ekstrak Daun Sirsak (*Annona muricata L.*) pada Mencit yang Terinfeksi Bakteri *Staphylococcus aureus*. Prosiding Seminar Nasional Mikrobiologi Kesehatan dan Lingkungan. Makassar. 29 Januari 2015. 54-62.
- Horne KL. 2010. Canine Demodicosis. *Veterinary Technician* 31(3): E1-E6
- Jouvenaz DP, Blum MS, MacConnell JG. 1972. Antibacterial Activity of Venom Alkaloid from the Imported Fire Ant, *Solenopsis invicta* Buren. *Antimicrobial Agents of Chemotherapy* 2(4): 291-293.
- Izdebska JN, Fryderyk S. 2011. Diversity of Three Species of the Genus Demodex (Acari, Demodecidae) Parasitizing Dogs in Poland. *Polish Journal of Environmental Study* 20(3): 565-569.
- Margaret A, Yolanda H, Wibisono LK. 2013. Antifungi activity of neem leaf ethanol extract on *Aspergillus flavus*. *Universa Medicina* 32(2): 80-85.
- Mueller RS. 2004. Treatment protocols for demodicosis: an evidence based-review. *Vet Dermatol* 15(2): 75-89.
- Ordeix L, Bardagi M, Scarpella F, Ferrer L, Fondati A. 2009. *Demodex injai* infestation and dorsal greasy skin and hair in eight wirehaired fox terrier dogs. *Veterinary Dermatology* 20(4): 267-269.
- Pankaj S, Lokeshwar T, Mukesh B, Vishnu B. 2011. Review on neem (*Azadirachta indica*): Thousand problems one solution. *International Research Journal of Pharmacy* 2(12): 97-102.
- Putra IPAA, Budiartawan IKA, Berata IK. 2019. Gambaran Patologi Anatomi dan Histopatologi Kulit Anjing yang Terinfeksi Demodekosis. *Indonesia Medicus Veterinus* 8(1): 90-98.
- Reddy BS, Kumari KN, Sivajothi S, Venkatasivakumar R. 2014. Dermatitis due to Mixed Demodex and Sarcoptes Mites in Dogs. *Case Reports in Veterinary Medicine* 2014: 1-4.
- Sardjana IKW. 2012. Pengobatan Demodekosis pada Anjing Di Rumah Sakit Hewan Pendidikan Fakultas Kedokteran Hewan Universitas Airlangga. *VetMedika*

*Jurnal Klinik Vet* 1(1): 9-14.

- Schalm OW. 2010. *Veterinary Hematology*. 6<sup>th</sup> ed. Philadelphia: Lea and Febrieger.
- Sharma P, Wadhwa DR, Katoch A, Sharma A. 2018. Epidemiological, clinico-haematological and therapeutic studies on canine demodicosis. *Journal of Dairy, Veterinary & Animal Research* 7(3): 109-113.
- Subiyakto. 2009. Ekstrak Biji Mimba sebagai Pestisida Nabati: Potensi, Kendala, dan Strategi Pengembangannya. *Perspektif* 8(2): 108-116.
- Subronto. 2006. Penyakit Infeksi Parasit dan Mikroba pada anjing dan Kucing. Yogyakarta: Gajah Mada Uni. Press. Hlm. 225-227.
- Susanto H, Mayangsari K, Retno SW, Sunaryo HW, Yuliani MGA. 2020. Kasus Scabies (*Sarcoptes scabiei*) pada Kucing di Klinik Intimedipet Surabaya. *Jurnal Biosains Pascasarjana* 22(1): 37-45.
- Widyanti AI, Suartha IN, Erawan IGMK, Anggreni LD, Sudimartini LM. 2018. Hemogram Anjing Penderita Dermatitis Kompleks. *Indonesia Medicus Veterinus* 7(5): 576-587.
- Widyastuti SK, Dewi NMS, Iwan HU. 2012. Kelainan Kulit Anjing Jalanan pada Beberapa Lokasi di Bali. *Buletin Veteriner Udayana* 4(2): 81-86.