

## Laporan Kasus: Penanganan *Urolithiasis* disertai Hematuria pada Kura-kura *Sulcata*

(*TREATMENT OF UROLITHIASIS WITH HEMATURIA  
IN SULCATA TORTOISES: A CASE REPORT*)

I Dewa Agung Ayu Irma Aristawati<sup>1</sup>, I Nengah Anom Nugraha Sibang<sup>2</sup>  
I Wayan Batan<sup>3</sup>, Made Suma Anthara<sup>4</sup>

<sup>1</sup>Mahasiswa Profesi Dokter Hewan,

<sup>2</sup>Rumah Sakit Hewan Pendidikan,

<sup>3</sup>Laboratorium Diagnosis Klinik, Patologi Klinik dan Radiologi Veteriner,

<sup>4</sup>Laboratorium Ilmu Penyakit Dalam Veteriner,

Fakultas Kedokteran Hewan, Universitas Udayana,

Jl. Sudirman, Sanglah, Denpasar, Bali, Indonesia, Telp/Fax: (0361) 223791

Email: [agungirma38@gmail.com](mailto:agungirma38@gmail.com)

### ABSTRAK

*Urolithiasis* adalah kondisi terbentuknya urolit atau kalkuli di saluran perkencingan. Urolit dapat menimbulkan sumbatan dan perlukaan pada saluran urinaria. Hewan kasus adalah seekor kura-kura *sulcata* betina bernama Yuka, berumur tiga tahun dengan bobot badan 3,25 kg dibawa ke Rumah Sakit Hewan Pendidikan, Fakultas Kedokteran Hewan, Universitas Udayana dengan keluhan tidak nafsu makan sejak pagi hari itu dan kura-kura tidak buang air kecil (urinasi) dan defekasi sejak tujuh hari sebelumnya. Kura-kura menunjukkan kondisi lemah, kurang lincah, kencing berdarah (hematuria), dan oliguria. Skala kondisi tubuh dan indeks kondisi tubuh kura-kura kasus normal dan sangat baik. Pemeriksaan radiografi menunjukkan adanya kalkuli di vesika urinaria dan bentukan makanan yang mengeras pada lambung. Urin terlihat berwarna keruh kecoklatan, bau urin pesing, adanya buih berwarna putih dan terlihat adanya endapan. Pemeriksaan mikroskopis urin menunjukkan adanya kristal *phosphate amorph* dan kristal *tyrosin*. Hasil pemeriksaan urinalisis menunjukkan adanya leukosit +, protein +, eritrosit +, pH (8,0), berat jenis (1,010), tidak terdapat nitrit, glukosa, bilirubin, dan keton. Berdasarkan serangkaian pemeriksaan yang telah dilakukan, kura-kura didiagnosis menderita *urolithiasis*. Terapi yang diberikan dengan pengangkatan kalkuli pada vesika urinaria dengan *rochester carmalt hemostatic forceps*, *cefotaxime* 35 mg/kg BB secara intramuskuler, antibiotik *ciprofloxacin* 50 mg/kg BB per oral (PO) satu kali dua hari sekali selama 10 hari, antiradang *carprofen* 4 mg/kg BB PO satu kali sehari selama lima hari, *allopurinol* 15 mg/kg BB dua kali sehari selama 10 hari dan *nephrolit* satu kapsul PO satu kali sehari selama 12 hari. Kura-kura sembuh dan aktif kembali setelah tujuh hari pascaterapi.

Kata- kata kunci: kura-kura *sulcata*; kalkuli, *urolithiasis*.

### ABSTRACT

*Urolithiasis* is a condition where uroliths or calculi form in the urinary tract. Urolith can cause blockage and injury to the urinary tract. The case animal is a female *sulcata* turtle named Yuka, three years old with a body weight of 3.25 kg. The animal was brought to the Animal Teaching Hospital, Faculty of Veterinary Medicine, Udayana University with complaints of not having any appetite since morning on that day and the turtle not urinating. urination and defecation over the previous seven days. Turtles show a weak condition, less agile, bloody urine (hematuria), and oliguria. The body condition scale and body condition index of turtles are normal and very good. Radiographic examination showed the presence of calculi in the bladder and the formation of hardened food in the stomach. The urine looks cloudy brown and fume smell, white foam, and visible sediment. Microscopic examination of urine showed the presence of amorphous phosphate crystals and tyrosine crystals. The urinalysis results showed the presence of leukocytes +, protein +, erythrocytes +, pH (8.0), specific gravity (1.010), no

nitrite, glucose, bilirubin, and ketones. Based on a series of examinations that have been carried out, the turtle was diagnosed with urolithiasis. The therapy is given by removing calculi in the bladder with Rochester Carmalt hemostatic forceps, cefotaxime 35 mg/kg BW intramuscularly, antibiotics ciprofloxacin 50 mg/kg BW orally once every two days for 10 days, anti-inflammatory carprofen 4 mg/kg BW orally once a day for 5 days, allopurinol 15 mg/kg BW twice a day for 10 days, and nephrolit orally one capsule once a day for 12 days. The turtles recovered and were active again after seven days post-therapy.

Keywords: sulcata tortoises; calculi; urolithiasis

## PENDAHULUAN

Kura-kura adalah hewan bersisik berkaki empat yang termasuk kedalam golongan reptil. Kura-kura mudah dikenali karena memiliki bentuk tubuh yang khas. Ciri khas yang dimiliki oleh kura-kura adalah adanya cangkang yang disebut dengan karapas pada bagian dorsal dan plastron pada bagian ventral. Karapas dan plastron tersusun atas beberapa pelat yang menanduk dengan bentuk dan ukuran yang bervariasi. Morfologi kepala, tungkai, dan karakter keping perisai karapas serta plastron kura-kura dapat dijadikan sebagai penciri identifikasi jenis kura-kura (Kendrick dan Ades, 2009). Keseluruhan jenis kura-kura di dunia diperkirakan lebih dari 285 spesies yang terbagi dalam 14 famili (Van Djik *et al.*, 2011).

Kura-kura hidup di berbagai tipe habitat seperti lautan, sungai, rawa, hutan bahkan padang rumput (Oktaviani *et al.*, 2008). Kura-kura juga dapat dibedakan antara kura-kura darat (*land tortoises*) dan kura-kura air tawar (*freshwater tortoises* atau *terrapins*). Salah satu kura-kura darat yang gemar dipelihara adalah jenis kura-kura *sulcata* dengan nama latin *Centrochelys sulcata*. Kura-kura *sulcata* bukan asal Indonesia melainkan berasal dari gurun pasir Afrika dan sangat digemari oleh pecinta kura-kura karena mempunyai motif karapas yang indah. Karapas kura-kura *sulcata* didominasi oleh warna kuning kecokelatan dengan motif yang sederhana berwarna coklat gelap sebagai pemisah setiap *scute* pada karapas. Kura-kura *sulcata* pada dasarnya adalah herbivora sejati. Kura-kura jenis *sulcata* diberikan rumput, jerami, hingga rumput gandum. Kura-kura *sulcata* juga dapat diberikan camilan sehat seperti labu, daun mint, daun anggur, hingga kaktus. Untuk pembentukan karapas kura-kura memerlukan kalsium yang cukup tinggi untuk perkembangannya seperti pemberian daun murbei, dan anggur. Pemberian sayuran hijau sangat dihindari karena memiliki kandungan oksalat yang dapat menyebabkan penyakit pada kura-kura seperti bayam, sawi, kangkung, brokoli, dan kembang kol (Putranto *et al.*, 2016). Kegemaran terhadap kura-kura seringkali membuat pemilik kura-kura hanya memberikan pakan berupa sayuran hijau tanpa dikombinasikan dengan jenis pakan lainnya. Komposisi pakan yang kurang tepat dapat

menyebabkan ketidakseimbangan nutrisi dalam tubuh kura-kura tersebut. Salah satu masalah yang terjadi pada kura-kura akibat ketidakseimbangan nutrisi adalah *urolithiasis*.

*Urolithiasis* adalah kondisi terbentuknya urolit atau kalkuli pada saluran perkencingan, seperti pada ginjal, ureter, vesika urinaria, dan uretra (Smith *et al.*, 2004). Urolit tersebut dapat menimbulkan sumbatan bahkan perlukaan pada saluran urinaria (Hesse dan Heiger, 2009). Manifestasi klinis pada kejadian *urolithiasis* bersifat non-spesifik dan sangat bervariasi tergantung dari besarnya, jumlah, dan lokasi urolit (Grauer, 2015). Menurut Wright (2008), gejala klinis yang muncul pada kasus urolit pada umumnya adalah anoreksia, konstipasi, *egg binding*, disuria, dan pertumbuhan yang lambat. Menurut Kartika (2020), kasus *urolithiasis* pada tortois atau kura-kura belum banyak dipublikasikan di Indonesia. Penanganan pada kasus urolitiasis pada kura-kura biasanya dilakukan tindakan pembedahan dengan metode transplastron *coeliotomy* atau pembedahan yang diawali dengan pemotongan plastron. Akan tetapi, pada kasus-kasus tertentu terdapat metode penanganan yang berbeda seperti pengeluaran kalkuli dengan bantuan alat *rochester carmalt hemostatic forceps* melalui kloaka kura-kura. Adapun tujuan penulisan laporan kasus ini untuk mengulas kasus *urolithiasis* serta tindakan penanganan *urolithiasis* kura-kura, khususnya kura-kura *sulcata*.

## LAPORAN KASUS

### Sinyalemen dan anamnesa

Seekor kura-kura *sulcata* betina bernama Yuka, berumur tiga tahun dengan bobot badan 3,25 kg dibawa ke Rumah Sakit Hewan Pendidikan, Fakultas Kedokteran Hewan, Universitas Udayana dengan keluhan tidak nafsu makan sejak tadi pagi dan kura-kura tidak buang air kecil (urinasi), dan defekasi sejak tujuh hari sebelumnya. Kura-kura dipelihara di luar ruangan, dan diberikan pakan berupa kangkung, sayur hijau, pepaya, pisang, kadang belimbing tanpa diberi air minum.

### Pemeriksaan Fisik dan Tanda Klinis

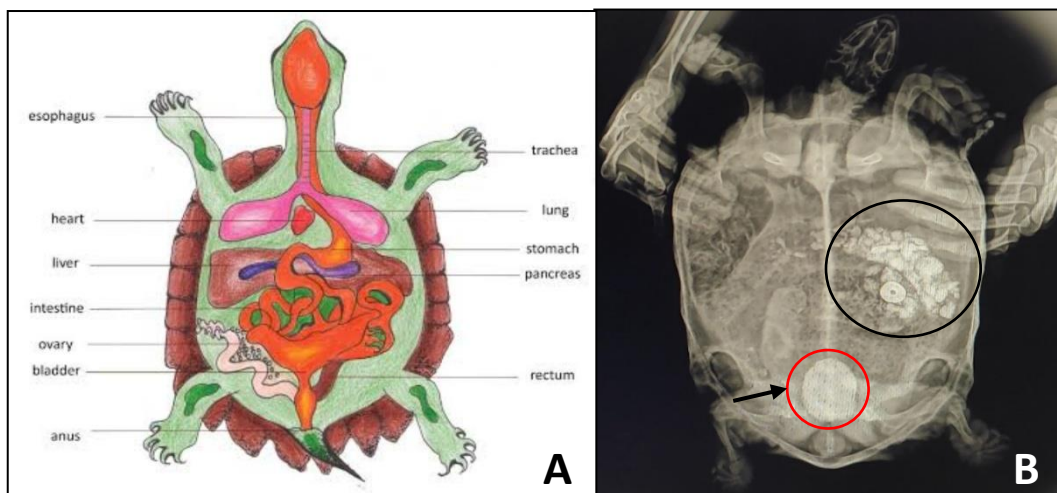
Pada pemeriksaan fisik dan tanda klinis kura-kura menunjukkan kondisi hewan dalam keadaan lemah, kurang lincah, kencing berdarah (hematuria), dan oliguria. Pemeriksaan fisik mata, kerapas, plastron, ekstremitas, jari, dan kuku pada kura-kura adalah normal.



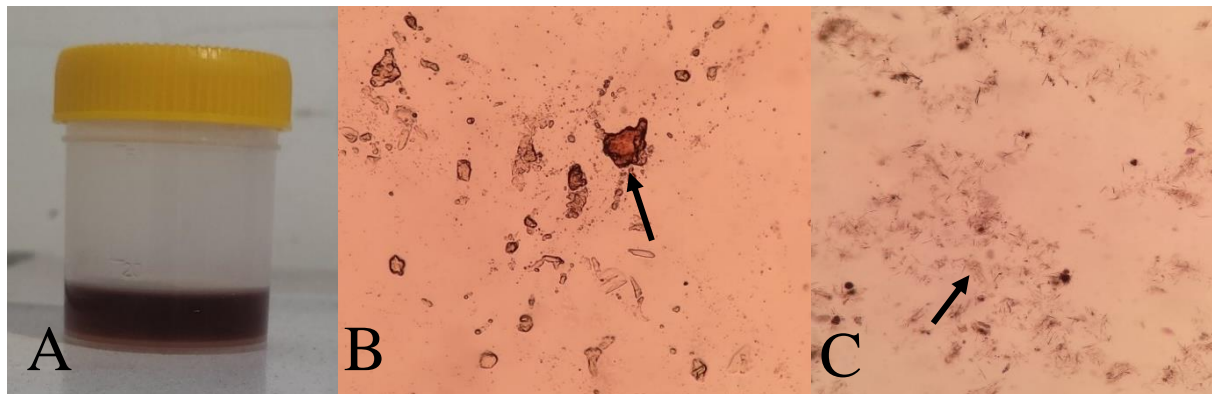
Gambar 1. Kura-kura kasus dalam kondisi lemas

### Pemeriksaan Penunjang

Pemeriksaan penunjang yang dilakukan adalah pemeriksaan radiografi, pemeriksaan makroskopis, dan mikroskopis urin serta pemeriksaan urinalisis. Hasil pemeriksaan radiografi terlihat adanya urolit atau kalkuli di vesika urinaria kura-kura serta terlihat bentukan makanan yang mengeras pada daerah lambung kura-kura (Gambar 2). Pemeriksaan makroskopis urin terlihat warna urin keruh kecoklatan (Gambar 3A), bau urin pesing, adanya buih berwarna putih, dan terlihat adanya endapan. Pada pemeriksaan mikroskopis urin menunjukkan adanya kristal *phosphate amorph* dan kristal *tyrosin* (Gambar 3B, 3C). Hasil pemeriksaan urinalisis pada kura-kura kasus disajikan pada Tabel 1.



Gambar 2. A. Internal anatomi kura-kura (Carpenter, 2018) dan B. Tampilan radiografi posisi ventrodorsal menunjukkan adanya kalkuli di vesika urinaria (lingkaran merah) dan bentukan makanan yang mengeras pada lambung kura-kura (lingkaran hitam).



Gambar 3. (A) Sampel urin kura-kura kasus dan (B) Hasil uji pemeriksaan urin menggunakan mikroskop pembesaran 400 kali terlihat adanya kristal *phosphate amorph* dan kristal *tyrosin*.

Tabel 1. Hasil uji urinalisis kura-kura Yuka

Parameter	Hasil	Nilai Normal*	Keterangan
Leukosit	+	-	Tidak Normal
Protein	+	-	Tidak Normal
Eritrosit	+	-	Tidak Normal
pH	8,0	5,0-9,0	Normal
Berat Jenis	1,010	1,000-1,030	Normal
Nitrit	-	-	Normal
Glukosa	-	-	Normal
Bilirubin	-	-	Normal
Keton	-	-	Normal

\*) Sumber: Shahbazkia *et al.* (2012)


## Diagnosis dan Prognosis

Berdasarkan anamnesis, pemeriksaan fisik dan pemeriksaan penunjang radiografi, pemeriksaan makroskopis dan mikroskopis urin serta pemeriksaan urinalisis, kura-kura didiagnosis *urolithiasis* dengan prognosis *fausta*.

## Terapi

Terapi yang diberikan pada kura-kura kasus diawali dengan merendam kura-kura (Gambar 4) dengan air hangat kuku  $\pm$  15 menit sebagai relaksasi. Setelah persiapan preoperasi, kura-kura diberikan anestesi dengan isofluran 3% (Arrane Isoflurane USP<sup>®</sup>, PT Kalbe Farma Tbk, Bekasi, Indonesia) dengan menggunakan alat bantu *vaporiser* lalu kura-kura dibaringkan pada posisi tengadah atau *dorsal recumbency*. Daerah kloaka kura-kura diberikan pelumas berupa *glyserine* (Glycerin PH<sup>®</sup>, PT Brataco, Bekasi, Indonesia) sebelum dilakukan pengangkatan kalkuli pada vesika urinaria. Kalkuli pada vesika urinaria kura-kura seluruhnya dikeluarkan secara perlahan menggunakan *rochester carmalt hemostatic forceps* (Gambar 5) dan bilas dengan larutan fisiologis. Setelah kalkuli dikeluarkan, kura-kura kasus berhasil

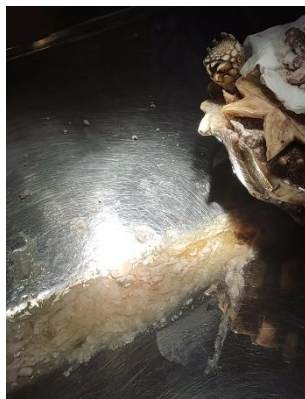mengeluarkan urin dan feses (Gambar 6) yang sebelumnya tidak dapat dieksresikan selama satu minggu.



Gambar 4. Perendaman air hangat kuku sepertiga tubuh kura-kura selama  $\pm$  15 menit



Gambar 5. Pengangkatan kalkuli menggunakan *rochester carmalt hemostatic forceps*



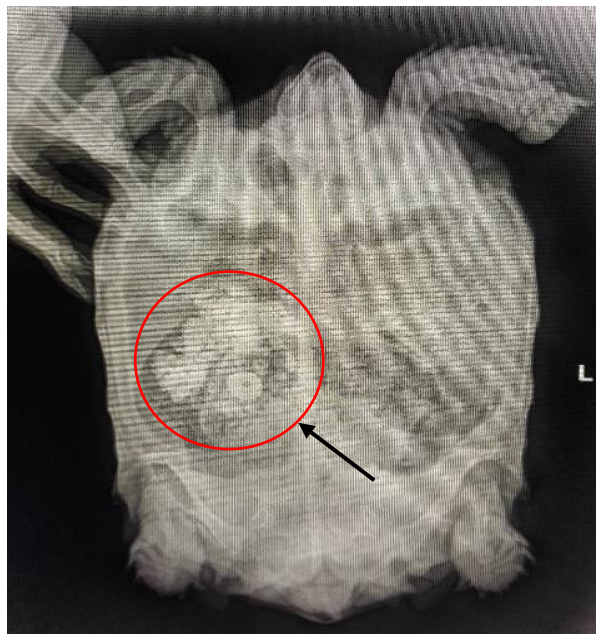Gambar 6. Keluarnya feses dan urin setelah pengangkatan kalkuli



Gambar 7. Kalkuli yang berhasil dikeluarkan

Kura-kura kasus dilakukan pemeriksaan radiografi kembali untuk memastikan kalkuli pada vesika urinaria telah dikeluarkan seluruhnya. Hasil radiografi menunjukkan kalkuli pada vesika urinaria telah diangkat seluruhnya, hanya sisa bentukan kotoran yang mengeras masih terlihat pada abdomen (Gambar 8). Bobot badan kura-kura kasus yang awalnya 3,25 kg menjadi 3,04 setelah kalkuli pada vesika urinaria dikeluarkan (Gambar 7). Kura-kura kasus diberikan antibiotik *cefotaxime* (Cefotaxime Sodium<sup>®</sup>, PT Dankos Farma, Jakarta, Indonesia) dengan dosis 35 mg/kg BB secara intramuskuler untuk mencegah terjadinya infeksi, antibiotik *ciprofloxacin* (Ciprofloxacin HCL<sup>®</sup>, PT Lloyd Pharma, Tangerang, Indonesia) dengan dosis 50 mg/kg BB per oral (PO) satu kali dua hari sekali selama 10 hari, antiradang *carprofen* (Rimadyl<sup>®</sup>, Zoetis Inc, Kalamazoo, Michigan) dengan dosis 4 mg/kg BB PO satu kali sehari

selama lima hari, allopurinol (Allopurinol<sup>®</sup>, PT Triman, Bandung, Indonesia) dengan dosis 15 mg/kg BB PO dua kali sehari selama 10 hari dan nephrolit (Nephrolit<sup>®</sup>, PT Kalbe Farma Tbk., Bekasi, Indonesia) PO satu kali sehari satu kapsul selama 12 hari dengan kontrol kembali setelah empat hari pascaterapi untuk melakukan pemeriksaan radiologi kembali untuk memastikan sisa bentukan kotoran yang mengeras pada abdomen sudah keluar dengan sendirinya setelah pengangkatan kalkuli pada vesika urinaria. Pemilik juga disarankan untuk selalu memberikan air minum dan memperbaiki nutrisi pakan kura-kura untuk mencegah kasus *urolithiasis* kembali. Setelah empat hari pascaterapi, pemilik kura-kura kasus tidak datang. Pada hari ke-7 terapi, kura-kura kasus telah dilaporkan sehat dan aktif kembali.



Gambar 8. Tampilan radiografi posisi ventrodorsal kura-kura setelah pengangkatan kalkuli terlihat sisa bentukan kotoran yang mengeras pada usus

## PEMBAHASAN

*Urolithiasis* merupakan suatu kondisi pada saluran kemih terbentuk adanya urolit (batu) atau kalkuli yang mengendap dari urin (Mehmed dan Ender, 2015). Urolit adalah bentukan mineral yang umumnya tersusun dari satu atau lebih mineral seperti *struvite*, kalsium oksalat, kalsium fosfat, asam urat, dan *cystine* pada urin dan dapat bergerak turun sepanjang ureter, vesica urinaria dan uretra (Ulrich *et al.*, 1996; Men dan Arjentinia 2018). Pembentukan batu atau kalkuli dikaitkan dengan presipitasi dan pembentukan kristal dari berbagai mineral. Faktor penyebab utama adalah diet atau makanan, frekuensi urinasi, genetik, dan adanya infeksi pada traktus urinari. Batu saluran kemih dapat merusak lapisan saluran kemih,

menyebabkan peradangan yang dapat menjadi preposisi infeksi bakteri (Jin dan Lin 2005; Ghosh *et al.*, 2020).

Kura-kura pada kasus ini menurut pemilik awalnya menunjukkan tanda klinis yaitu tidak nafsu makan sejak tadi pagi, tidak buang air kecil (urinasi) dan defekasi sejak tujuh hari sebelumnya. Berdasarkan anamnesis, kura-kura dipelihara di luar ruangan dan diberikan pakan berupa kangkung, sayur hijau, pepaya, pisang, kadang belimbing tanpa diberi air minum. Pada saat pemeriksaan fisik kura-kura kasus menunjukkan kondisi dari kura-kura dalam keadaan lemah, kurang lincah dan mengeluarkan sedikit urin (oliguria). Pemeriksaan fisik mata, karapas, plastron, ekstremitas, jari dan kuku pada kura-kura adalah normal. Pola pemberian pakan yang tidak seimbang dan tanpa pemberian minum dapat menjadi faktor penyebab terbentuknya urolit, pada kasus ini kura-kura kasus diberikan kangkung yang mengandung tinggi kalsium oksalat. Kandungan kalsium oksalat tidak dapat larut dalam air dan tinggi kadar kalsium oksalat pada urin akan mengendap membentuk batu yang disebut urolit (Muanmar *et al.*, 2020). Kura-kura kasus dalam kesehariannya tidak diberikan air minum oleh pemilik karena beranggapan mendapatkan minum melalui sayur yang diberikan. Asupan air minum yang kurang menyebabkan volume urin tidak cukup untuk membuang zat sisa metabolisme, garam yang berlebihan dan mengurangi saturasi urin. Volume urin yang rendah dapat menyebabkan supersaturasi urin dan retensi endapan zat terlarut dalam urin yang mengakibatkan terbentuknya batu atau urolit (Anggreny *et al.*, 2021). Pada pemeriksaan fisik dan tanda klinis kondisi dari kura-kura dalam keadaan lemah, kurang lincah, kencing berdarah (hematuria), dan oliguria. Hematuria adalah salah satu tanda klinis yang terjadi pada hewan yang mengalami urolithiasis akibat adanya gesekan urolit pada dinding vesika urinaria, sehingga merusak jaringan yang menyebabkan perdarahan dan peradangan pada vesica urinaria (Gerber *et al.*, 2005; Ghosh *et al.*, 2020).

Pada pemeriksaan makroskopis urin terlihat berwarna keruh kecoklatan, bau urin pesing, adanya buih berwarna putih, dan terlihat adanya endapan. Urin berwarna keruh kecoklatan mengindikasikan adanya sel darah merah yang tercampur dengan urin akibat adanya perlukaan oleh urolit (Parrah *et al.*, 2013). Pada urin terdapat buih berwarna putih yang mengindikasikan bahwa urin kura-kura mengandung protein. Hal ini juga didukung oleh pemeriksaan urinalisis urin kura-kura positif protein. Adanya leukosit dalam urin menunjukkan terjadinya peradangan pada bagian tertentu saluran perkencingan yang dapat disebabkan oleh urolit yang ada pada vesica urinaria (Anom dan Dewi, 2018). Hasil pH urin kura-kura yaitu 8,0 yang menunjukkan urin kura-kura dalam keadaan basa. Menurut Rizzi (2014), peningkatan



pH urin (urin basa) dapat disebabkan oleh infeksi bakteri pada saluran kemih yang memproduksi enzim urase (dapat mengubah urea menjadi amonia). Bakteri menghancurkan urea dan membentuk ammonia yang kemudian menimbulkan alkalinitas pada urin (Parrah *et al.*, 2013). Hasil uji urin juga terlihat adanya kristal *crystal phosphate amorph* dan kristal *tyrosin*. Kristal *phosphate amorph* adalah kristal yang paling sering diamati dalam urin basa. Kristal ini menghasilkan endapan putih didasar tabung (Hasdianah dan Suprpto, 2014). Selain kristal *phosphate amorph*, urine positif kristal *tyrosin*. Menurut Steven *et al.* (2019), perlukaan pada saluran urinari dapat disebabkan oleh kristal *tyrosin* yang kemudian menghasilkan tanda klinis berupa hematuria serta adanya kristal *tyrosin* dapat mengindikasikan adanya gangguan pada liver. Vesika urinaria pada reptil merupakan tempat penampungan atau penyimpanan air selama masa kering dan jika tubuh membutuhkan air selama masa kering dapat ditarik dari urin (Reavill dan Schmidt, 2010). Pada tortois atau kura-kura, dinding vesika urinaria memiliki silia yang mengikat materi padat sehingga tetap di dalamnya, seperti mikrokristal urat (Kartika, 2020).

Terapi kura-kura dalam pengangkatan kalkuli biasanya dilakukan dengan tindakan *transplastron coeliotomy* (Amat *et al.*, 2012) ataupun dengan bantuan endoskopi (Mans dan Sladky, 2012). Terapi kura-kura kasus dengan pengangkatan kalkuli pada vesika urinaria dengan *rochester carmalt hemostatic forceps*. Kura-kura kasus diawali dengan pemberian air hangat kuku sebelum dilakukan pengangkatan kalkuli selain sebagai relaksasi bertujuan untuk mencegah terjadinya hipotermia. Kura-kura termasuk reptil yang tergolong hewan poikilotherm, yang berarti suhu tubuhnya tergantung dengan suhu lingkungan dan setiap spesies memiliki rerata suhu optimal yang mendukung semua sistem organ bekerja efektif (Rossi, 2006; Perpnan, 2018). Kura-kura kasus diberikan anestesi inhalasi dengan isofluran 3% (Arrane Isoflurane USP<sup>®</sup>, PT Kalbe Farma Tbk, Bekasi, Indonesia). Isofluran dapat digunakan sebagai pilihan karena isofluran tidak bersifat hepatotoksik, aman bagi pasien dan operator. Isofluran sangat direkomendasikan pada kura-kura dan aman untuk tindakan operasi (Schumacher and Yelen, 2006; Rodrigus *et al.*, 2015). Daerah kloaka diberikan pelumas dengan *glycerine* (Glycerin PH<sup>®</sup>, PT Brataco, Bekasi, Indonesia) sebelum dimasukkan *rochester carmalt hemostatic forceps* untuk mengeluarkan kalkuli. Tujuan diberikan *glyserine* selain sebagai pelumas yaitu menghindari iritasi atau kerusakan pada lapisan mukosa kloaka dan mengurangi rasa nyeri saat dimasukkan *rochester carmalt hemostatic forceps*. Setelah kalkuli dikeluarkan bobot badan kura-kura berkurang 0,21 kg yang menunjukkan ukuran kalkuli  $\pm$  0,21 kg. Kalkuli yang telah dikeluarkan menunjukkan ciri-ciri berwarna putih

kecoklatan, permukaan kasar dan bentuk tidak beraturan disertai dengan butiran pasir. Menurut Priyono dan Exsa (2019), batu kalsium oksalat memiliki ciri berwarna coklat, tidak beraturan dan permukaan batu kasar. Hal ini mengindikasikan bahwa penyebab *urolithiasis* pada kura-kura kasus disebabkan oleh faktor pakan yang diberikan berupa kangkung yang kaya akan kalsium oksalat. Pasca pengeluaran kalkuli kura-kura diberikan antibiotik *cefotaxime* (Cefotaxime Sodium<sup>®</sup>, PT Dankos Farma, Jakarta, Indonesia) secara intramuskuler (IM) untuk mencegah terjadinya infeksi. Cefotaxime adalah antibiotik golongan *cephalosporin* generasi ketiga yang memiliki mekanisme kerja menghambat sintesis dinding sel mikroba (Nabila *et al.*, 2021). Secara peroral diberikan antibiotik *ciprofloxacin* (Ciprofloxacin HCL<sup>®</sup>, PT Lloyd Pharma, Tangerang, Indonesia) selama 10 hari. Pemberian *ciprofloxacin* pada kura-kura diberikan dengan paruh waktu 48 jam sedangkan pada hewan lain seperti anjing diberikan dalam waktu 24 jam. Hal ini dikarenakan metabolisme dari kura-kura lebih lambat dibandingkan dengan hewan berdarah panas seperti anjing dan kucing (Griffioen *et al.*, 2019). *Ciprofloxacin* adalah salah satu obat sintetik derivat *quinolone*. Mekanisme kerjanya adalah menghambat DNA *gyrase* bakteri, bersifat bakterisidal dengan spektrum luas terhadap bakteri Gram-positif maupun negatif. *Ciprofloxacin* efektif digunakan untuk infeksi saluran kemih, urethritis, demam tifoid dan paratifoid, infeksi saluran nafas, infeksi jaringan lunak serta osteomyelitis (Qarah, 1992; Brooks *et al.*, 2001; Gui-Fu *et al.*, 2018). Antiinflamasi diberikan *carprofen* tablet (Rimadyl<sup>®</sup>, Zoetis Inc, Kalamazoo, Michigan). *Carprofen* merupakan antiinflamasi nonsteroid yang bekerja dengan menghambat enzim COX-2 sehingga membatasi produksi prostaglandin yang terlibat dalam peradangan (Sinarmata *et al.*, 2021). Pemberian *carprofen* bertujuan untuk mengatasi nyeri pasca pembedahan dan sebagai agen antipiretik (Danbury *et al.*, 2000; BSAVA, 2011). Selain antibiotik dan antiinflamasi, kura-kura kasus diberikan *allopurinol* (Allopurinol<sup>®</sup>, PT Triman, Bandung, Indonesia) dan nephrolit (Nephrolit<sup>®</sup>, PT Kalbe Farma Tbk., Bekasi, Indonesia). *Allopurinol* merupakan salah satu obat yang sering digunakan untuk hiperurisemia yang termasuk golongan urikostatik dengan mekanisme kerja yaitu inhibisi kompetitif dengan menghambat kerja enzim xantin oksidase, yang mengubah hipoxantin menjadi xantin dan xantin menjadi asam urat menyebabkan kristal asam urat dalam tubuh menurun sehingga rasa sakit yang diderita berkurang (Deglin, 2004). Nephrolit merupakan obat saluran kemih untuk meluruhkan batu ginjal atau urolit dengan komposisi herbal. Nephrolit mengandung *Orthosiphon stamineus*, *Strobilantus crispus*, *Sonchus arvensis*, dan *Phyllanthus niruri* yang berfungsi membantu sebagai pelarutan kristal-kristal di urin agar mudah dikeluarkan saat urinasi (Almatar *et al.*, 2014; Tion *et al.*, 2015).

Kondisi kura-kura pascaterapi, mengalami perubahan secara signifikan pada hari ke-7 pascaterapi. Pemilik melaporkan bahwa kura-kura sudah sehat dan aktif kembali dan telah dapat urinasi seperti biasa serta urin kura-kura tampak normal kembali. Kasus agar tidak terulang kembali, pemilik disarankan untuk selalu memperhatikan komposisi makanan dan selalu memberikan air minum untuk kura-kura. Pemberian makanan tinggi purin dan kalsium perlu dihindari karena dapat memicu terjadinya *urolithiasis* pada kura-kura kembali.

### SIMPULAN

Berdasarkan anamnesa dan serangkaian pemeriksaan yang dilakukan dapat disimpulkan kura-kura mengalami urolithiasis. Penanganan pada kasus ini dengan mengeluarkan kalkuli pada vesica urinaria melalui kloaka kura-kura dengan *rochester carmalt hemostatic forceps*. Kura-kura diberikan terapi *ciprofloxacin*, *carprofen*, *allopurinol*, dan *nephrolit*. Hari ke-7 pascaterapi, kura-kura telah dinyatakan sehat, aktif, dan telah dapat urinasi kembali secara normal.

### SARAN

Pemberian pakan, nutrisi, dan air pada hewan peliharaan harus selalu diperhatikan untuk mencegah terjadinya kemunculan ulang kalkuli pada vesica urinaria.

### UCAPAN TERIMA KASIH

Penulis mengucapkan terima kasih kepada seluruh staf Laboratorium Ilmu Penyakit Dalam Veteriner, dan Rumah Sakit Hewan Pendidikan, Fakultas Kedokteran Hewan, Universitas Udayana serta semua pihak yang telah membantu dalam penyelesaian artikel ini dengan baik.

### DAFTAR PUSTAKA

- Almatar M, Harith E, Zaidah R. 2014. A Glance on Medical Applications of *Orthosiphon stamineus* and Some of its Oxidative Compounds. *International Journal of Pharmaceutical Sciences Review and Research* 24(2): 83-88.
- Amat AC, Gabriel B, and Chee NW. 2012. Cystic calculi removal in African spurred tortoise (*Geochelone sulcata*) using transplastron coeliotomy. *Vet. World* 5: 489-492.
- Anggraeny SF, Boyke S, Sulistiawati, Poppy DSN, Endang S. 2021. Gambaran Status Konsumsi Air Minum pada Pasien Batu Saluran Kemih. *J. Sains Kes* 3(1):2302-0267.
- Anom KD, Dewi IAADK. 2018. Laporan Kasus: Kalkuli Struvite pada Anjing Minipom Betina. *Indonesia Medicus Veterinus* 7(6): 643-651.

- Brooks GF, Butel SJ, Morse SA. 2001. *Mikrobiologi Kedokteran*. Penerjemah dan Editor. Bagian Mikrobiologi Fakultas Kedokteran Universitas Airlangga. Jakarta Salemba Medika Hlm. 280-281.
- BSAVA (British Small Animal Veterinary Association). 2011. *Small Animal Formulary*, 7<sup>th</sup> Edition, Quedgeley, Gloucester, England. British Small Animal Veterinary Association Hlm. 54-55.
- Danbury TC, Weeks CA, Waterman AE. 2000. Self-selection of the analgesic drug carprofen by lame broiler chickens. *Veterinary Record* 146(11): 307-311.
- Deglin JH. 2004. *Pedoman Obat untuk Perawat* (ed.4). Jakarta EGC Hlm. 106-107.
- Gerber B, Boretti FS, Kley S, Laluha P, Muller C, Sieber N, Unterer S, Fluckiger M, Glaus T, Reusch CE. 2005. Evaluation of clinical signs and causes of lower urinary tract disease in European cats. *Journal of Small Animal Practice* 46: 571-577.
- Ghosh CK, Subhasis R, Pradip S, Anil S. 2020. Surgical Management of Urolithiasis in a Male Labrador: A Case Report. *Ind J of Vet Sci and Biotech* 6(1): 20-21.
- Grauer GF. 2015. Feline struvite and calcium oxalate urolithiasis. *Today's Vet Pract* 5(5): 14-20.
- Griffioen JA, Gregory AL, Mark GP. 2019. Population pharmacokinetics of enrofloxacin and its metabolite ciprofloxacin in clinically diseased or injured Eastern box turtles (*Terrapene carolina carolina*), yellow-bellied sliders (*Trachemys scripta scripta*), and river cooters (*Pseudemys concinna*). *J vet Pharmacol Therap* Hlm. 1-9.
- Gui-Fu J, Xiaofeng L, Shu Z, Baofeng P, Ming-Liang L. Ciproloxacin derivatives and their antibacterial activities. *European journal of medical chemistry* 146: 599-612.
- Hasdianah, Suprpto SI. 2014. *Patologi dan Patofisiologi Penyakit*. Yogyakarta Nuha Medika Hlm 25-26.
- Hesse A, Heiger R. 2009. *A Colour Handbook of Urinary Stones in Small Animal Medicine*. Germany Manson Publishing Hlm. 90-91.
- Jin Y, Lin D. 2005. Fungal urinary tract infection in the dog and cat: a retrospective study (2001- 2004). *Journal of the American Animal Hospital Association* 41: 373-381.
- Kartika D, Dian A. 2020. Teknik transplastron coeliotomy pada kura *Geochelone sulcata* dengan kasus bladder stone. *ARSHI Vet Lett* 4(2): 31-32
- Kendrick, R. C., & Ades, G. W. J. 2009. Taxonomic and morphometric analysis of a trade confiscation of turtle shells from Java, Indonesia. *Turtle Log* 4: 1-4.
- Mans C, Sladky KK. 2012. Endoscopically guided removal of cloacal calculi in three African spurred tortoises (*Geochelone sulcata*). *J. Am. Vet. Med. Assoc.* 240: 869-875.
- Mehmed MM, Ender O. 2015. Effect of urinary stone disease and it's treatment on renal function. *World J Nephrol* 4(2): 271-276.
- Men YV, Arjentina IPGY. 2018. Laporan kasus: urolithiasis pada anjing mix rottweiler. *Indonesia Medicus Veterinus* 7(3): 211-218.
- Muammar JI, Iflan N, Husnah, Dahril. 2020. Pengaruh Konsumsi Sayur Tinggi Oksalat terhadap Terjadinya Batu Saluran Kemih di Rumah Sakit Umum Daerah Zainoel Abidin Banda Aceh. *Jurnal Kedokteran Nanggroe Medika* 3(2): 1-6.
- Nabila A, Candra EP, Erwinayanti GAPS. 2021. Analisis Minimalisasi Biaya Antibiotik Ceftriaxone dan Cefotaxime pada Pasien Pneumonia Dewasa Rawat Inap RSUDN NTB. 2018. *Jurnal Sains dan Kesehatan* 3(1): 72-78.
- Oktaviani D, Andayani N, Kusri MD, Nugroho D. 2008. Identifikasi dan Distribusi jenis Labi-labi (Famili: Trionychidae) di Sumatera Selatan. *Jurnal Penelitian Perikanan Indonesia* 14(2): 145-157.

- Parrah JD, Moulvi BA, Gazi MA, Makhdoomi DM, Athar H, Din MU, Dar S, Mir AQ. 2013. Importance of urinalysis in veterinary practice-A review. *Veterinary World* 6(11): 640-646.
- Perpinan D. 2018. Reptile Anaesthesia and Analgesia. *Companion Animal*, 23(4): 2-9.
- Priyono AH, Exsa H. 2019. Nefrolithiasis pada anak usia tiga tahun di RSUD DR. HI. Abdul Moeloek, Lampung: Sebuah Laporan Kasus. *JIMKI* 7 (2): Hlm. 1-7.
- Putranto DI, Pramana Y, Felicia Z. 2016. Keanekaragaman Reptil Impor di Yogyakarta. *Biota* 1(3): 117-125.
- Qarah SMD. 1992. Pseudomonas aeruginosa Infections. *Dermatology Online Journal* 18(3): 187-121.
- Reavill DR, Schmidt RE. 2010. Urinary tract diseases of reptiles. *Journal of Exotic Pet Medicine* 19(4): 280-289.
- Rizzi TE. 2014. Urinalysis in Companion Animals Part 2: Evaluation of Urine Chemistry & Sediment. Oklahoma, *Today's Technician*. Oklahoma State University Hlm. 86-91.
- Rodrigues MC, Lima WC, Quessada AM, Silva FAN, Silva LMC, de Souza AB, de Moura CRC, Lima DASD. 2015. Celiotomy by Platrotomy in Yello-Footed Tortoise (*Geochelone denticulata*). *Pesq Vet Bras* 35(2): 173-176.
- Rossi JV. 2006. *General husbandry and management in mader DR* (ed.) *Reptile Medicine and Surgery 2nd edition*. Canada: Elsevier Inc. Hlm 78-99.
- Schumacher J, Yelen, T. 2006. *Anesthesia and Analgesia*. In *Mader, D.R.* (2nd Edition). *Reptile Medicine and Surgery*. St. Louis. Saunders Elsevier Hlm. 441-452.
- Shahbazkia HZ, Shadkhast M, Sadegh AB, Milad A, Peghah S. 2012. Serum and urine biochemistry of Central Asian tortoises (*Testudo horsfieldi*). *Comp Clin Pathol* Hlm. 1-4.
- Sinarmata YTRMR, Desi MAB, Restiasti NM. 2021. Studi Kasus: Fibrosarcoma Pada Anjing Pomeranian Mix. *Jurnal Kajian Veteriner* 9 (1): 35-49.
- Smith BHE, Stevenson AE, Markwell PJ. 2004. Dietary sodium promotes increased water intake and urine volume in cats. *The Journal of Nutrition* 134: 2128S-2129S
- Steven DP, Wardhita AAGJ, Wirata IW, Nico FG. 2019. Studi Kasus: Cystolithiasis Akibat Infeksi pada Anjing. *Indonesia Medicus Veterinus* 8(2): 144-154
- Tion MT, Dvorska J, Saganuwan JA. 2015. A Review on urolithiasis in dogs and cats. *Bulgarian J Vet Med* 18(1): 1-18.
- Ulrich LK, Bird KA, Koehler LA, Swanson L. 1996. *Urolith analysis, submission, methods and interpretation*. *Veterinary Clinics of North America: Small Animal Practice* 26: 393-400.
- Van Dijk PP, Iverson JB, Shaffer HB, Bour R, Rhodin AGJ. 2011. Turtles of the World, 2011 Update: Annotate Checklist of taxonomy, Synonymy, Distribution, and Conservation Status. *Chelonian Research Monographs* 5: 165-242.
- Wright K. 2008. *Clinical Management of Bladder Stones in Tortoises*. NAV Conference 11 November 2008. Arizona Exotic Animal Hospital, LLC Meza, AZ Hlm. 1804-1806.