

## Laporan Kasus: Infeksi Anaplasmosis dan Ehrlichiosis yang Kambuh Bersifat Fatal pada Anjing Pomeranian

(FATAL RELAPSE OF ANAPLASMOSIS AND EHRLICHIOSIS  
INFECTION IN A POMERANIAN DOG: A CASE REPORT)

Dede Ayu Pratiwi<sup>1</sup>,  
Sri Kayati Widyastuti<sup>2</sup>, I Nyoman Suartha<sup>2</sup>

<sup>1</sup>Mahasiswa Profesi Dokter Hewan,

<sup>2</sup>Laboratorium Ilmu Penyakit Dalam Veteriner,  
Fakultas Kedokteran Hewan Universitas Udayana,  
Jl. Sudirman, Sanglah, Denpasar, Bali, Indonesia, 80234  
Telp/Fax: (0361) 223791  
Email: [pratiwidedeayu97@gmail.com](mailto:pratiwidedeayu97@gmail.com)

### ABSTRAK

Anaplasmosis dan ehrlichiosis merupakan penyakit penting pada anjing yang disebabkan oleh mikroorganisme intraseluler Gram negatif, ditularkan melalui vektor caplak famili *Ixodidae*. Tujuan penulisan kasus ini adalah untuk menentukan strategi pengendalian dan pengobatan yang tepat pada kasus anaplasmosis dan ehrlichiosis baik pada fase akut maupun fase kronis. Seekor anjing Pomeranian jantan diperiksa di Rumah Sakit Hewan Pendidikan, Fakultas Kedokteran Hewan, Universitas Udayana dengan keluhan lemas, tidak nafsu makan sejak dua minggu, terdapat bintik-bintik merah di tubuh sejak lima hari. Hasil pemeriksaan klinis pada kulit ditemukan petekie pada bagian abdomen dan bagian belakang telinga dan pada mukosa mulut terjadi hemoragi. Pemeriksaan hematologi rutin menunjukkan anjing kasus mengalami anemia normositik hiperkromik, trombositopenia, limfositosis dan granulositopenia. Pemeriksaan ulas darah ditemukan adanya inklusi intrasitoplasmik (morula). Pemeriksaan darah dengan *test kit* antigen menunjukkan hewan kasus positif terhadap *Anaplasma spp.* dan *Ehrlichia canis*, sehingga anjing kasus didiagnosis menderita anaplasmosis dan ehrlichiosis. Pengobatan dengan menggunakan *imidocarb dipropionate* (5 mg/kg BB; dosis diulangi setelah 14 hari), doksisisiklin (10 mg/kg BB; q24 jam; selama 14 hari), suplementasi hematopoietik Sangobion<sup>®</sup> satu kapsul satu kali sehari dan injeksi intramuskuler tunggal pemelihara daya tahan tubuh Biodin<sup>®</sup> sebanyak 1,5 mL. Anjing tidak merespon pengobatan dengan baik karena berada dalam fase kronis. Anjing mengalami penurunan kondisi tubuh yang signifikan pada hari keempat dan dinyatakan mati pada hari kelima.

Kata-kata kunci: anaplasmosis; ehrlichiosis; anjing pomeranian

### ABSTRACT

Anaplasmosis and ehrlichiosis are important diseases in dogs caused by intracellular Gram-negative bacteria. The purpose of this study is to determine the appropriate control and treatment strategy in cases of anaplasmosis and ehrlichiosis both in the acute and chronic phases. A male Pomeranian dog was examined at the Animal Teaching Hospital, Faculty of Veterinary Medicine, Udayana University with complaints, i.e., weakness, no appetite for two weeks, and red spots on the body for five days. The clinical examination showed that there were petechiae on the skin, abdomen, and behind the ears, and hemorrhage on the oral mucosa. Routine hematological examination showed that the dog had suffered from hyperchromic normocytic anemia, thrombocytopenia, lymphocytosis, and granulocytopenia. A blood smear examination revealed intracytoplasmic inclusions (morula). Blood examination using a test kit antigen showed the dog positive against *Anaplasma spp.* and *Ehrlichia canis*. Based on these examinations, it was concluded that the dog was diagnosed with anaplasmosis and ehrlichiosis. Treatment was carried out by administering imidocarb dipropionate (5

mg/kg BW; dose repeated after 14 days), doxycycline (10 mg/kg BW; q24h; for 14 days), hematopoietic supplementation Sangobion<sup>®</sup> one capsule once daily, and single intramuscular injection of immunosupportive Biodin<sup>®</sup> 1.5 mL. The dog did not respond well to the treatment protocols because the disease was in the chronic phase. The dog suffered a significant decrease in body condition on the fourth day and was declared dead on the fifth day.

Keywords: anaplasmosis; ehrlichiosis; pomeranian dog

## PENDAHULUAN

Manajemen kesehatan anjing merupakan salah satu bagian dari manajemen pemeliharaan yang harus diperhatikan. Anjing dapat terinfeksi oleh berbagai jenis agen penyakit seperti virus, bakteri, maupun parasit (Putra *et al.*, 2019). Salah satu penyakit yang sering terjadi pada anjing adalah anaplasmosis dan ehrlichiosis, disebabkan oleh agen *Anaplasma spp.* dan *Ehrlichia sp.* yang merupakan bakteri obligat intraseluler dan keduanya merupakan bakteri Gram negatif. Anaplasmosis dan ehrlichiosis pada anjing dilaporkan terdistribusi di seluruh dunia (Fuente *et al.*, 2006).

Anaplasmosis dan ehrlichiosis di Asia Tenggara termasuk ke dalam lima besar penyakit yang ditularkan oleh caplak (Suksawat *et al.*, 2001). Kedua penyakit ini juga dilaporkan di berbagai negara di Eropa dengan tingkat prevalensi yang tinggi menginfeksi anjing (Sainz *et al.*, 2015). Genus *Anaplasma* yang sering ditemukan yakni *A. phagocytophilum* dan *A. platys* (Dumler *et al.*, 2001). Spesies penting dari genus *Ehrlichia* adalah *E. canis*, *E. ewingii*, dan *E. chaffeensis* (Barman *et al.*, 2014). *Ehrlichia* dapat menyebabkan *Canine Monocytic Ehrlichiosis* (CME), yang merupakan penyakit fatal pada anjing dan membutuhkan diagnosis cepat dan akurat untuk memulai terapi yang tepat (Skotarczak, 2003).

*Anaplasma spp.* dan *Ehrlichia sp.* menginfeksi sel darah melalui vektor caplak famili *Ixodidae* genus *Rhiphicephalus sanguineus* (Inokuma *et al.*, 2000). Perpindahan *Anaplasma spp.* dan *Ehrlichia sp.* pada caplak hanya terjadi secara transstadial. Pada saat caplak mengisap darah, *Anaplasma spp.* dan *Ehrlichia sp.* ikut masuk ke dalam tubuh anjing bersamaan dengan keluarnya saliva caplak, kemudian masuk ke inang menuju sel target umumnya leukosit dan platelet kemudian bereplikasi. Anjing yang terinfeksi *Anaplasma spp.* dan *Ehrlichia sp.* umumnya menunjukkan gejala klinis berupa demam, anemia dan kelemahan.

Paparan anaplasma yang bervariasi dapat menimbulkan infeksi tanpa gejala hingga penyakit menjadi berat yang berpotensi mematikan (Rovid-Spickler, 2013). Kelesuan dan

demam merupakan tanda-tanda klinis yang paling sering dilaporkan. Tanda-tanda anoreksia dan muskuloskeletal (kepincangan, nyeri sendi, keengganan untuk bergerak) juga umum ditemukan pada kasus ehrlichiosis, Harrus dan Waner (2011) menyatakan bahwa CME merupakan penyakit multisistemik yang bermanifestasi dalam bentuk akut, subklinis, atau kronis. Penyakit akut ditandai dengan demam tinggi, depresi, kelesuan, anoreksia, limfadenopati, splenomegali, dan kecenderungan terjadinya hemoragi seperti petekie kulit, ekimosis, dan epistaksis. Selama tahap akut, trombositopenia sedang sampai berat adalah temuan hematologis yang khas. Trombositopenia pada fase akut umumnya disertai anemia ringan dan jumlah sel darah putih yang sedikit berkurang. Selama fase subklinis, trombositopenia ringan mungkin terjadi tanpa adanya temuan klinis yang jelas. Pada fase kronis, gejala serupa dengan yang terlihat pada fase akut dapat terjadi, namun dengan tingkat keparahan yang lebih tinggi. Temuan klinis yang umum pada fase ini adalah selaput lendir pucat, kelemahan, perdarahan, dan penurunan bobot badan yang signifikan. Pada fase kronis, trombositopenia biasanya parah disertai dengan anemia dan leukopenia yang jelas.

Berdasarkan uraian diatas, dibutuhkan kajian untuk menentukan strategi pengendalian dan pengobatan yang tepat pada kasus anaplasmosis dan ehrlichiosis, baik pada fase akut maupun kronis. Artikel ini bertujuan membahas tentang kasus anaplasmosis dan ehrlichiosis pada anjing Pomeranian.

## LAPORAN KASUS

### Sinyalemen

Anjing kasus merupakan ras Pomeranian berjenis kelamin jantan, umur 10 tahun dengan bobot badan 6 kg. Anjing kasus memiliki warna rambut coklat, postur tubuh tegap *behavior* tidak terlalu aktif dengan *habitous* pendiam (Gambar 1).



Gambar 1. Hewan kasus adalah anjing yang mengalami infeksi bakteri pada darahnya

## Anamnesis

Anjing kasus diperiksa di Rumah Sakit Hewan Pendidikan, Fakultas Kedokteran Hewan, Universitas Udayana pada tanggal 5 Mei 2021, dengan keluhan lemas, tidak nafsu makan sejak dua minggu, terdapat bintik-bintik merah dikulit sejak lima hari sebelum dilakukan pemeriksaan dan sebelumnya pernah terinfeksi caplak. Berdasarkan anamnesis yang telah dilakukan, anjing kasus diadopsi pada tahun 2017. Sebelumnya anjing dipelihara oleh saudara pemilik tetapi anjing tidak dirawat dengan baik. Pemilik juga menyatakan bahwa pada tahun 2018 anjing kasus pernah didiagnosis terinfeksi parasit darah, setelah mendapatkan pengobatan, anjing kasus mengalami pemulihan klinis.

## Pemeriksaan Klinis dan Tanda Klinis

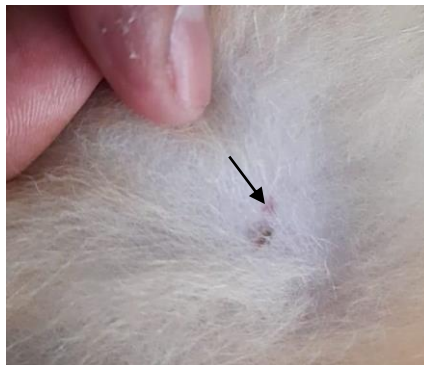
Berdasarkan pemeriksaan klinis diperoleh data anjing kasus sebagai berikut:

Tabel 1. Hasil pemeriksaan status praesens

Jenis pemeriksaan	Hasil	Nilai normal*	Keterangan
Frekuensi degup jantung (kali/menit)	124	60-180	Normal
Pulsus (kali/menit)	120	60-180	Normal
<i>Capillary Refill Time</i> /CRT (detik)	>2	<2	Tidak normal
Frekuensi respirasi (kali/menit)	36	10-36	Normal
Suhu (°C)	38,6	37,5-39,2	Normal

\*Sumber: Tilley dan Smith Jr (2015)

Dari hasil pemeriksaan klinis menunjukkan *Capillary Refill Time* (CRT) tidak normal. Kondisi CRT yang lebih dari dua detik menunjukkan kurangnya aliran darah ke jaringan. Hasil pemeriksaan jantung, pulsus, respirasi dan suhu tubuh masih dalam rentang normal.



Gambar 2. Lesi berupa petekie pada kulit bagian abdomen anjing kasus

Pada kulit mengalami kelainan berkat ditemukannya petekie pada kulit bagian abdomen dan bagian belakang telinga (Gambar 1). Pada mukosa mulut terjadi hemoragi. Pemeriksaan anggota gerak, muskuloskeletal, saraf, sirkulasi, urogenital dan respirasi masih dalam keadaan normal.

### Pemeriksaan Penunjang

Uji laboratorium yang dilakukan untuk membantu dalam peneguhan diagnosis adalah hematologi rutin (Tabel 3).

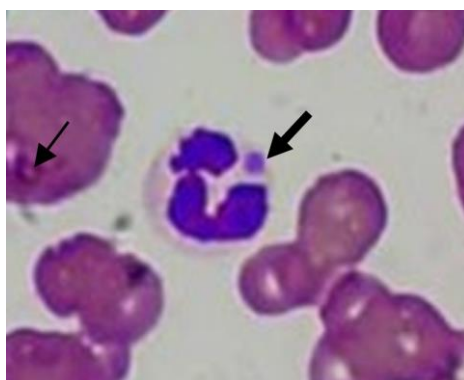
Tabel 3. Hasil pemeriksaan hematologi rutin anjing kasus yang mengalami infeksi bakteri pada darahnya

Parameter	Hasil	Normal*	Keterangan
Total Eritrosit ( $\times 10^6/\mu\text{L}$ )	0,85	5-8,5	Menurun
Hemoglobin (g/dL)	2,5	12,0-18,0	Menurun
Hematokrit (%)	6,0	37,0-55,0	Menurun
MCV (fL)	70,0	60,0-77,0	Normal
MCHC (g/dL)	41,5	31,0-36,0	Meningkat
WBC ( $10^9/\text{L}$ )	1,8	6,0-17,0	Menurun
Limfosit (%)	34,7	10-30	Meningkat
Granulosit (%)	572	63,0-87,0	Menurun
PLT ( $10^9/\text{L}$ )	2	160-625	Menurun

Keterangan: WBC: *White Blood Cell*; MCV: *Mean Corpuscular Volume*; MCHC: *Mean Corpuscular Haemoglobin Concentration*; PLT: *Platelet*; Granulosit: neutrofil, eosinofil dan basofil.

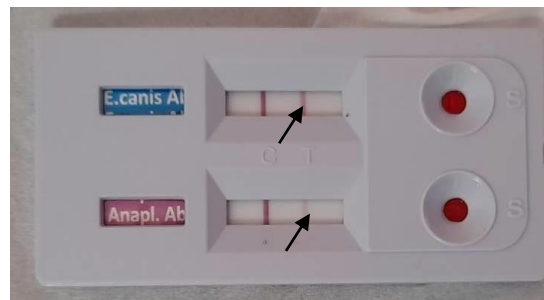
\*Sumber: Tilley dan Smith Jr (2015).

Hasil pemeriksaan hematologi rutin dapat ditafsirkan bahwa anjing kasus mengalami anemia normositik hiperkromik, trombositopenia, limfositosis dan penurunan sel granulosit. Selanjutnya dilakukan pemeriksaan ulas darah tipis (Gambar 3) hewan kasus yang dilakukan di Rumah Sakit Hewan Pendidikan, Fakultas Kedokteran Hewan, Universitas Udayana ditemukan adanya badan intrasitoplasmik (morula).



Gambar 3. Badan intrasitoplasmik pada neutrofil hewan kasus

**Pemeriksaan *Test Kit*.** Hasil pemeriksaan *test kit* menggunakan *rapid test antigen* (E.Canis/Anaplasma Ab Test Kit, BioNote Inc., Korea Selatan) (Gambar 4) menunjukkan hasil positif mengandung antibodi *Anaplasma spp.* dan *Ehrlichia canis* ditunjukkan dengan munculnya garis merah pada sampel darah anjing kasus (T) setelah kontrol positif (C).



Gambar 4. Hasil positif *test kit* Antigen *Ehrlichia canis* dan *Anaplasma sp* (Garis pertama menunjukkan kontrol (C), garis kedua menunjukkan kontrol positif (T))

### **Diagnosis dan Prognosis**

Berdasarkan anamnesis, gejala klinis, hasil pemeriksaan laboratorium berupa hematologi rutin, ulas darah, dan pemeriksaan menggunakan *test kit*, maka hewan kasus didiagnosis menderita anaplasmosis dan ehrlichiosis dengan prognosis *infausta*, dilihat dari gambaran hematologi anjing mengalami pansitopenia yang mana merupakan keadaan terjadinya anemia disertai dengan leukopenia dan penurunan trombosit yang sangat signifikan. Hasil tersebut menandakan prognosis yang buruk.

### **Penanganan**

Terapi yang diberikan pada anjing kasus yaitu terapi kausatif dan suportif. Terapi yang diberikan pada kasus ini yaitu injeksi *imidocarb dipropionate* untuk memberantas parasit darah (Imizol<sup>®</sup>, Merck Animal Health, USA) 5 mg/kg BB, dosis diulangi setelah 14 hari, dilanjutkan dengan antibiotik doksisisiklin (Doxycycline<sup>®</sup>, PT. Yarindo Farmatama, Jakarta, Indonesia) 10 mg/kg BB q24 jam peroral (PO) diberikan satu kali sehari selama dua minggu. Terapi suportif menggunakan suplementasi hematopoietik (Sangobion<sup>®</sup>, PT. Merck Tbk., Jakarta, Indonesia) satu kapsul satu kali sehari PO untuk mengobati kondisi anemia. Selain itu diberi injeksi tunggal secara intramuskuler suplementasi daya tahan tubuh (Biodin<sup>®</sup>, PT. Romindo Primavetcom, Jakarta, Indonesia) sebanyak 1,5 mL.

## **PEMBAHASAN**

Setelah melakukan anamnesis dan pemeriksaan klinis, pemeriksaan penunjang seperti hematologi rutin, ulas darah dan uji *test kit*, dapat disimpulkan anjing kasus didiagnosis mengalami anaplasmosis dan ehrlichiosis. Peneguhan diagnosis juga diperkuat dengan hasil anamnesis, pemilik anjing kasus menyatakan bahwa anjing pernah didiagnosis terinfeksi parasit darah pada tahun 2018. Menurut Breitschwerdt *et al.* (1998), manifestasi klinis infeksi *Ehrlichia canis* dapat bervariasi dari infeksi asimtomatis hingga penyakit kronis yang

parah. Pada kondisi akut, anjing yang terinfeksi memperlihatkan gejala klinis 2-4 minggu setelah ditularkan oleh caplak, sedangkan bentuk kronis penyakit ini dapat terjadi berbulan-bulan hingga bertahun-tahun setelah anjing terinfeksi. Pemulihan klinis adalah hasil khas dari anjing yang terinfeksi akut, memasuki fase subklinis, dan tidak menunjukkan tanda-tanda klinis minimal dan/atau kelainan hematologi ringan. Anjing yang imunokompeten dapat menghilangkan infeksi selama fase akut atau subklinis, beberapa akhirnya akan berkembang menjadi fase kronis, yang ditandai dengan aplasia sumsum tulang, pansitopenia dan kematian yang tinggi karena septikemia (Mylonakis *et al.*, 2004). Tanda-tanda klinis pada *Canine Monocytic Ehrlichiosis* (CME) kronis mirip dengan pada kasus akut, tetapi lebih parah dengan tingkat mortalitas yang tinggi.

Pemeriksaan klinis anjing kasus menunjukkan pada kulit mengalami kelainan berupa petekie pada kulit bagian abdomen dan bagian belakang telinga. Pada mukosa mulut terlihat adanya leleran darah. Sesuai dengan pernyataan Ramakhant *et al.* (2020), pada beberapa kasus fase kronis petekie pada kulit sering ditemukan. Kecenderungan perdarahan merupakan ciri klinis CME, dikaitkan dengan gangguan hemostasis primer karena trombositopenia dan trombositopati (Mylonakis *et al.*, 2004; Waner dan Harrus, 2013). Hal ini dimanifestasikan secara khas sebagai petekie serta ekimosis kulit dan mukosa, hifema, epistaksis, hematuria, melena dan perdarahan berkepanjangan.

Pemeriksaan hematologi rutin menunjukkan anjing kasus mengalami anemia normositik hiperkromik, dilihat dari pemeriksaan hematologi rutin menunjukkan jumlah sel darah merah *Red Blood Cell* (RBC) rendah, hemoglobin rendah, *Mean Corpuscular Volume* (MCV) normal dan *Mean Corpuscular Haemoglobin Concentration* (MCHC) meningkat, serta pada pemeriksaan klinis menunjukkan bahwa mukosa tidak normal, berwarna pucat dan *Capillary Refill Time* (CRT) lebih dari dua detik. Selain itu pemeriksaan hematologi juga menunjukkan trombositopenia yang parah, limfositosis, leukopenia, dan penurunan sel granulosit. Trombositopenia ditemukan pada lebih dari 80% anjing penderita anaplasmosis (Rovid-Spickler, 2013). Pada kasus ehrlichiosis, derajat trombositopenia kategori sedang sampai berat merupakan temuan hematologis yang khas (Erawan *et al.*, 2018). Trombositopenia pada fase akut umumnya disertai anemia ringan dan jumlah sel darah putih yang sedikit berkurang. Selama fase subklinis, trombositopenia ringan mungkin terjadi tanpa adanya temuan klinis yang jelas. Pada fase kronis, gejala serupa dengan yang terlihat pada fase akut dapat terjadi, namun dengan tingkat keparahan yang lebih tinggi. Pada fase kronis,

trombositopenia biasanya parah disertai dengan anemia dan leukopenia yang jelas (Erawan *et al.*, 2017). Trombositopenia yang parah, limfositosis, leukopenia, dan penurunan sel granulosit pada anjing kasus dicurigai menderita *ehrlichiosis* fase kronis.

Pemeriksaan ulas darah pada anjing kasus, ditemukan adanya inklusi intrasitoplasmik (morula) pada neutrofil. Deteksi inklusi intrasitoplasmik (morula) mengindikasikan adanya infeksi parasit darah dalam leukosit dan dapat mendukung diagnosis (Erawan *et al.*, 2018). Akan tetapi, tes ini tidak secara khusus mengidentifikasi *Ehrlichia* dan *Anaplasma*. Morula muncul sebagai inklusi biru tua atau ungu berbintik-bintik terutama di monosit (*E. canis*, *E. chaffeensis* and *E. muris*), pada neutrofil (*A. phagocytophilum*, *E. ewingii*) dan pada platelet (*A. platys*) (Ferreira *et al.*, 2007), meskipun kadang-kadang juga dapat ditemukan pada jenis sel lain. Tes serologis sering digunakan untuk mendiagnosis *Anaplasmosis* dan *Ehrlichiosis* (Rovid-Spickler, 2013). Untuk meneguhkan diagnosis dilakukan pemeriksaan dengan *rapid test kit* yang dapat mendeteksi antibodi *E. canis* dan *Anaplasma spp.* Hasil *rapid test kit* menunjukkan pada darah anjing kasus terdeteksi antibodi *Anaplasma spp.* dan *E. canis*.

Untuk mengobati infeksi *Ehrlichia canis* dan *Anaplasma spp.*, obat pilihan yang digunakan bersifat kausatif dan suportif. Pilihan obat kausatif yaitu *imidocarb dipropionate* dan doksisisiklin. Beberapa peneliti menyarankan bahwa *imidocarb dipropionate* dapat digunakan sebagai pengobatan lini pertama. *Imidocarb dipropionate* bertindak dengan menghalangi masuknya inositol (nutrisi penting) ke dalam sel yang terinfeksi yang mengandung parasit sehingga mengakibatkan kelaparan dan penghambatan infeksi (Kelly, 2000). Doksisisiklin adalah obat yang memiliki penetrasi intraseluler yang aktif dan sifat bakteristatik terhadap *Ehrlichia sp.* dan *Anaplasma spp.* Banyak dokter menggunakan doksisisiklin untuk mengobati *ehrlichiosis* dan *anaplasmosis* pada anjing karena penetrasi yang lebih baik dan konsentrasi obat yang lebih tinggi di dalam sel (Jim dan Jerry, 2001). Doksisisiklin direkomendasikan untuk anjing dari segala usia. Untuk mengobati kondisi anemia diberikan obat-obatan yang merangsang proses hematopoietik yaitu Sangobion® dan pemberian Biodin® untuk daya tahan tubuh.

Pada hari kedua kondisi anjing cukup baik disertai nafsu makan yang mulai membaik, tetapi pada hari keempat terjadi penurunan kondisi yang sangat signifikan, anjing kehilangan nafsu makan, lemas, petekie pada kulit bertambah. Pada hari kelima anjing dinyatakan mati. Hal ini disebabkan karena anjing pada saat diobati dalam fase kronis yang menyebabkan respons terhadap terapi antibiotik buruk. Laporan beberapa kasus juga menyatakan anjing



mati karena perdarahan masif dan kelemahan parah (Hess *et al.*, 2006). Doksisisiklin juga tidak efektif pada anjing dengan pansitopenia aplastik berat dengan komplikasi septikemia dan perdarahan hebat (Mylonakis *et al.*, 2004). Pemberian *imidocarb dipropionate* juga kurang efektif dalam kasus fase kronis, karena fungsinya sebagai penghambat nutrisi masuk ke dalam sel. Pada fase kronis terjadi anemia dan pansitopenia yang berat, jika nutrisi ke dalam sel dihambat akan memperparah gambaran hematologinya. Pemberian *imidocarb dipropionate* baik untuk kasus-kasus fase akut karena merupakan pengobatan lini pertama pada kasus anaplasmosis dan ehrlichiosis (Kelly, 2000). Pansitopenia berat menandakan prognosis yang buruk.

### **SIMPULAN**

Anjing Pomeranian jantan dengan keluhan lemas, tidak nafsu makan sejak dua minggu, terdapat petekie pada tubuh, mukosa mulut hemoragi, pernah terinfestasi caplak didiagnosis menderita *Ehrlichiosis* dan *Anaplasmosis*. Pengobatan kausatif menggunakan *imidocarb dipropionate* dan doksisisiklin dan terapi suportif menggunakan suplementasi hematopoietik Sangobion® untuk mengobati kondisi anemia dan Biodin® untuk memelihara daya tahan tubuh. Penanganan kasus pada hari kelima anjing dinyatakan mati. Hal ini disebabkan karena anjing mengalami pansitopenia berat dan pengobatan pada fase kronis yang menyebabkan respons terhadap terapi antibiotik buruk.

### **SARAN**

Pada fase kronis dengan pansitopenia yang berat disertai septikemia disarankan untuk dilakukan transfusi darah untuk mempertahankan hidup anjing. Untuk menghindari infeksi *Ehrlichia sp.* dan *Anaplasma spp.* maka disarankan untuk memberikan pemahaman dan menerapkan strategi penanggulangan ektoparasit dan manajemen pemeliharaan hewan yang baik dan sehat.

### **UCAPAN TERIMA KASIH**

Pada kesempatan ini penulis mengucapkan terimakasih kepada pihak Pengampu Koasistensi Penyakit Dalam Veteriner, Fakultas Kedokteran Hewan, Universitas Udayana yang telah bersedia membantu penulis dalam memfasilitasi dan membimbing studi kasus ini sampai selesai.

## DAFTAR PUSTAKA

- Breitschwerdt EB, Hegarty BC, Hancock SI. 1998. Sequential evaluation of dogs naturally infected with *Ehrlichia canis*, *Ehrlichia chaffeensis*, *Ehrlichia equi*, *Ehrlichia ewingii*, or *Bartonella vinsonii*. *Journal of Clinical Microbiology* 36(9): 2645-2651.
- Barman D, Baishya BC, Sarma D, Phukan A, Dutta TC. 2014. A Case Report of Canine Ehrlichia Infection in A Labrador Dog and Its Therapeutic Management. *Bangladesh Journal of Veterinary Medicine* 12(2): 237-239.
- Dumler JS, Barbet AF, Bekker CP, Dasch GA, Palmer GH, Ray SC, Rikihisa R, Rurangirwa fr. 2001. Reorganization of genera in the families Rickettsiaceae and Anaplasmataceae in the order Rickettsiales: unification of some species of Ehrlichia with Anaplasma, Cowdria with Ehrlichia and Ehrlichia with Neorickettsia, descriptions of six new species combinations and designation of *Ehrlichia equi* and 'HGE agent' as subjective synonyms of Ehrlichia phagocytophila. *International Journal of Systematic and Evolutionary Microbiology* 51(6): 2145-2165.
- Erawan IGMK, Sumardika IW, Pemayun IGAGP, Ardana IBK. 2017. Laporan kasus: Ehrlichiosis pada anjing kintamani Bali. *Indonesia Medicus Veterinus* 6(1): 68-74.
- Erawan IGMK, Duarsa BSA, Suartha IN. 2018. Laporan Kasus: Anaplasmosis pada Anjing Pomeranian. *Indonesia Medicus Veterinus* 7(6): 737-742.
- Ferreira RF, Cerqueira ADMF, Pereira AM, Guimaraes CM, Garcia A, Abreu FDS, Massard CL, Almosny NRP. 2007. *Anaplasma platys* Diagnosis in Dogs: Comparison Between Morphological and Molecular Tests. *International Journal of Applied Research Veterinary Medicine* 5(3): 113-119.
- Fuente J, Torina A, Naranjo V, Nicosia S, Alongi A, La Mantia F, Kocan KM. 2006. Molecular characterization of *Anaplasma platys* strains from dogs in Sicily, Italy. *BioMed Central Veterinary Research* 2: 24-31.
- Harrus S, Waner T. 2011. Diagnosis of Canine Monocytotropic Ehrlichiosis (*Ehrlichia canis*): An Overview. *The Veterinary Journal* 187(3): 292-296.
- Hess PR, English RV, Hegarty BC, Brown GD, Breitschwerdt EB. 2006. Experimental *Ehrlichia canis* infection in the dog does not cause immunosuppression. *Veterinary Immunology and Immunopathology* 109(1-2): 117-125.
- Inokuma H, Raoult D, Brouqui P. 2000. Detection of *Ehrlichia platys* DNA in brown dog ticks (*Rhipicephalus sanguineus*) in Okinawa Islands, Japan. *Journal of Clinical Microbiology* 38(11): 4219-4221.
- Jim ER, Jerry WS. 2001. *Tetracyclin Antibiotics*. In: *Veterinary Pharmacology and Therapeutics*. 8<sup>th</sup> edition. Ames, Iowa: Iowa State University Press. Hlm. 831.
- Kelly PJ. 2000. Canine Ehrlichiosis: An update. *Journal of The South African Veterinary Association* 71(2): 77-86.
- Mylonakis ME, Koutinas AF, Breitschwerdt EB, Hegarty BC, Billinis CD, Leontides LS, Kontos VS. 2004. Chronic canine ehrlichiosis (*Ehrlichia canis*): a retrospective study of 19 natural cases. *Journal of The American Animal Hospital Association* 40(3): 174-184.
- Putra GW, Widyastuti SK, Batan IW. 2019. Laporan Kasus: Anaplasmosis dan Ehrlichiosis pada Anjing Kampung di Denpasar, Bali. *Indonesia Medicus Veterinus* 8(4): 502-512.
- Rovid-Spickler A. 2013. *Ehrlichiosis and Anaplasmosis: Zoonotic Species*. Institute Form International Cooperation In: *Animal Biologic*. Ames, Iowa: Iowa State University Press. Hlm. 6.
- Ramakhant RJ, Verma HC, Diwakar RP. 2020. Canine ehrlichiosis: A review. *Journal of Entomology and Zoology Studies* 8(2): 1849-1852.

- Suksawat J, Pitulle C, Arraga-Alvarado C, Madrigal K, Hancock SI, Breitschwerdt EB. 2001. Coinfection with three Ehrlichia species in dogs from Thailand and Venezuela with emphasis on consideration of 16S ribosomal DNA secondary structure. *Journal of Clinical Microbiology* 39(1): 90-93.
- Skotarczak B. 2003. Canine Ehrlichiosis. *Annals of Agricultural and Environmental Medicine* 10: 137-141.
- Sainz A, Roura X, Miró G, Estrada-Peña A, Kohn B, Harrus S, Solano-Gallego L. 2015. Guideline for veterinary practitioners on canine Ehrlichiosis and anaplasmosis in Europe. *Parasites & Vectors* 75(8): 1-20.
- Tilley LP, Smith Jr FWK. 2015. *Blackwells's five-minute veterinary consult: canine and feline*. 6<sup>th</sup> Ed. Hoboken, New Jersey: John Wiley & Sons.
- Waner T, Harrus S. 2013. Canine monocytic ehrlichiosis: from pathology to clinical manifestations. *Israel Journal of Veterinary Medicine* 68: 12-18.