

Kajian Pustaka: Kasus *Enterolithiasis* (Batu Usus) pada Kuda

(*ENTEROLITHIASIS IN HORSES: A LITERATURE REVIEW*)

I Dewa Agung Made Wihanjana Putra¹, Ni Made Widy Matalia¹,
Ni Kadek Devi Cahyani¹, Derfina Lijung¹, Nur Liliana Puri Prihatiningsih¹,
Ach. Moh. Abd. Muhsi¹, Elizabeth Kezi Damayanti¹, I Wayan Batan²

¹Mahasiswa Profesi Dokter Hewan,

²Laboratorium Diagnosis Klinik, Patologi Klinik, dan Radiologi Veteriner,
Fakultas Kedokteran Hewan Universitas Udayana,
Jl. Sudirman, Sanglah, Denpasar, Bali, Indonesia, 80234;
Telp/Fax: (0361) 223791
Email: wihanjanapr@gmail.com

ABSTRAK

Enterolithiasis merupakan pembentukan konkresi padat (*enterolith*) dalam saluran pencernaan, yakni di dalam lumen usus. Pada kuda, enterolith dapat menyebabkan obstruksi intraluminal parsial atau komplit yang biasanya teridentifikasi pada usus halus dan kolon. Pakan dengan kandungan nitrogen, kalsium, magnesium, dan fosfor yang tinggi serta adanya pasir yang tidak sengaja tertelan bersama dengan jerami atau rumput diperkirakan dapat menyebabkan terbentuknya enterolith. Dari sepuluh kasus yang dilaporkan, penyakit ini menyerang kuda baik berjenis kelamin jantan maupun betina. Kuda yang mengalami *enterolithiasis* (batu usus) memiliki rentangan umur tiga hingga 18 tahun. Tanda-tanda klinis yang sering diamati dari *enterolithiasis* adalah kuda mengalami kolik intermiten, depresi, penurunan nafsu makan, takipnea, defekasi tidak lancar, dehidrasi ringan, serta menunjukkan rasa sakit pada abdomen. Diagnosis *enterolithiasis* dapat dikonfirmasi dengan pemeriksaan penunjang seperti pemeriksaan darah, radiografi, ultrasonografi, dan *CT-Scan*. Pencegahan terbentuknya *enterolith* dapat dilakukan berdasarkan manajemen pemeliharaan dengan mengurangi pemberian pakan kaya protein, fosfor, dan magnesium (seperti rumput alfalfa atau pelet) serta meningkatkan aktivitas (*exercise*) kuda. Penelitian ini merupakan penelitian studi literatur yang dilakukan dengan mengumpulkan dan menelaah berbagai artikel ilmiah yang terkait dengan topik penelitian ini melalui Google Scholar, Pubmed, ResearchGate, dan SAGE Journals. Penelitian ini bertujuan untuk mengkaji secara mendalam mengenai *enterolithiasis* agar dapat menambah wawasan dan ilmu pengetahuan bagi pembaca khususnya di bidang kedokteran hewan.

Kata-kata kunci: *enterolithiasis*; kuda; obstruksi usus

ABSTRACT

Enterolithiasis represents the formation of dense concretions (enteroliths) within the gastrointestinal tract in the intestinal lumen. In horses, enterolith can cause a partial or complete intraluminal obstruction usually identified in the small intestine and colon. Feeds with high nitrogen, calcium, magnesium, and phosphorus content, and the presence of sand accidentally ingested along with straw or grass are thought to cause enteroliths. According to ten cases reported, this disease affects both males and females. Cases of horses with enteroliths (intestinal stones) range from three to 18-year-old horses. Clinical signs that are often observed from enterolithiasis are horses experiencing intermittent colic, depression, decreased appetite, tachypnea, non-fluent defecation, mild dehydration, and abdominal pain. The diagnosis of enterolithiasis can be confirmed by supporting examinations such as blood tests, radiography, ultrasonography, and CT scans. Formation of enteroliths or intestinal stones can be prevented based on maintenance management by reducing feeding high in protein, phosphorus, and magnesium (such as alfalfa grass or pellets) and increasing horses' activity (exercise) This research is a literature study conducted by collecting and reviewing various scientific articles related to this

research topic via Google Scholar, Pubmed, ResearchGate, and SAGE journals. This research aims to study enterolithiasis in depth to increase insight and knowledge for readers, especially in the field of veterinary medicine.

Keywords: enterolithiasis; horse; intestinal obstruction

PENDAHULUAN

Kuda (*Equus caballus*) adalah hewan mamalia yang dikenal sebagai hewan dengan banyak fungsi, yaitu sebagai hewan pengangkut beban, peliharaan, sarana olahraga, ataupun sebagai sarana transportasi. Kuda adalah hewan yang mudah dikendalikan dan ramah terhadap makhluk sekitarnya, termasuk manusia. Kesehatan kuda menjadi salah satu faktor yang diperhatikan oleh manusia karena sangat banyak penyakit yang dapat mengganggu kesehatan kuda, termasuk penyakit pada sistem pencernaan (Wasilah *et al.*, 2018).

Sistem pencernaan merupakan salah satu sistem yang penting dalam tubuh, termasuk pada hewan. Menurut Aspinall (2004), fungsi sistem pencernaan dapat dibagi menjadi beberapa tahap, yakni mastikasi, ingesti, digesti, absorpsi, metabolisme, dan ekskresi. Sistem pencernaan secara umum terdiri dari rongga mulut, esofagus, lambung, usus kecil, usus besar, dan anus. Masalah sistem pencernaan pada kuda bermacam-macam dan bisa disebabkan oleh agen penyakit berupa bakteri, virus, parasit, ataupun akibat faktor pakan maupun lingkungan. Salah satu penyakit pencernaan pada kuda yang sering terjadi yaitu terbentuknya batu pada lumen usus atau sering disebut *enterolithiasis*.

Enterolithiasis adalah pembentukan konkresi padat (*enterolith*) di dalam lumen usus, yang mana sering terjadi pada kuda, tetapi jarang pada manusia. Menurut Reuben dan David (2000), enterolithiasis pada kuda terjadi akibat konsentrasi mineral yang tinggi terbentuk pada usus besar dan terkadang dapat muncul sebagai sumbatan di usus kecil. Pakan dengan kandungan nitrogen, magnesium, dan fosfor yang tinggi diduga menjadi salah satu penyebab terbentuknya batu dalam usus atau enterolith. Selain itu, dilaporkan terbentuknya *enterolith* juga diakibatkan pakan kuda yang tercampur dengan benda asing, seperti pasir, kerikil, tanah, dan bahan lainya yang tidak sengaja termakan oleh kuda dan tidak dapat dicerna oleh usus (Omoniwa *et al.*, 2021). Gejala klinis kuda yang mengalami *enterolithiasis* adalah rasa nyeri pada perut, depresi, tidak defekasi, tidak ada suara perut/*gut sounds*, distensi perut secara bertahap, dan distensi pada kolon akibat adanya gas. Ukuran, bentuk, dan jumlah *enterolith* merupakan faktor yang menentukan tingkat keparahan dan dapat menyebabkan obstruksi luminal. Menurut Reuben dan David (2000), batu pada usus jika berukuran kecil dapat keluar bersama feses dan rasa nyeri yang ditimbulkan ringan, sehingga *enterolithiasis* sering tidak

terdiagnosis sampai *enterolith* menyebabkan obstruksi berat dan menimbulkan kolik berulang karena pergerakan peristaltik usus terganggu (Gilroy dan Bellamy, 1998). Kuda yang terkena *enterolithiasis* menunjukkan penurunan nafsu makan yang mengakibatkan penurunan bobot badan dan jika tidak segera ditangani dapat menyebabkan kematian (Bharathesree *et al.*, 2020).

Enterolithiasis merupakan suatu penyakit yang dapat menyerang kuda. Pengetahuan mengenai *enterolithiasis* di kalangan pecinta kuda dan kedokteran hewan tergolong masih sangat terbatas. Berdasarkan hal tersebut, penulisan artikel ini bertujuan untuk melakukan kajian ilmiah secara mendalam mengenai *enterolithiasis* agar dapat menambah wawasan dan ilmu pengetahuan bagi pembaca khususnya di bidang kedokteran hewan.

METODE PENULISAN

Metode penulisan yang dilakukan pada artikel ini adalah penelusuran literatur. Penelusuran dilakukan dengan melakukan pencarian data dari buku, jurnal, dan artikel yang terkait dengan topik yang akan dibahas dari beberapa sumber seperti Google Scholar, Pubmed, ResearchGate, dan SAGE Journals dengan menggunakan kata kunci “*case report enterolithiasis in horse*”. Kriteria artikel yang dipilih adalah artikel laporan kasus terbitan jurnal internasional. Penulis menggunakan literatur yang diterbitkan terutama pada rentang 15 tahun terakhir, dengan tujuan untuk memperkaya informasi pada pembahasan kajian pustaka ini. Data dari berbagai literatur, meliputi anamnesis, sinyalemen, pemeriksaan klinis, dan pemeriksaan penunjang selanjutnya dikumpulkan untuk digunakan sebagai pembandingan antarkasus.

HASIL DAN PEMBAHASAN

Sebanyak 10 ekor kuda yang mengalami *enterolithiasis* dibandingkan pada studi literatur ini. Perbandingan difokuskan pada tanda klinis, yang ditunjukkan oleh kuda yang mengalami *enterolithiasis*. Hasil penelusuran literatur disajikan pada Tabel 1.

Tabel 1. Anamnesis dan pemeriksaan klinis pada kuda yang mengalami *enterolithiasis*

Kasus	Umur	Jenis Kelamin	Anamnesis	Hasil Pemeriksaan Klinis	Pemeriksaan Klinis
Kasus 1 (Hadiya <i>et al.</i> , 2016)	9 tahun	Betina	Kuda dilaporkan tidak mau makan dan menunjukkan posisi peregangan perut yang tidak normal. Pemilik memindahkan kuda di peternakan lain untuk tujuan pelatihan selama tiga hari terakhir.	Kuda diamati dalam kondisi lesu, rambut kusam, dan depresi. <i>Capillary Refill Time</i> (CRT) normal, suhu tubuh 37,94 °C, denyut pulsus 45 kali/menit, dan laju pernapasan 16 kali/menit. Palpasi rektal kuda menunjukkan tanda-tanda nyeri perut dan suara ususnya menurun sebagian besar pada sisi bagian kiri.	Pemeriksaan hematologi, uji biokimia darah, radiografi, dan <i>Computerised Tomography (CT-Scan)</i>
Kasus 2 (Omoniwa <i>et al.</i> , 2021)	15 tahun	Jantan	Pemilik kuda melaporkan kuda mengalami nyeri perut yang ditandai dengan kuda berbaring terlentang, anoreksia, dan tidak ada defekasi. Pemilik menyatakan kuda diikat pada tiang selama dua tahun terakhir karena kuda tidak dikendarai lagi. Kuda diberi pakan berupa jerami, dedak gandum, dan ragi bir.	Kuda terlihat mengalami kelemahan, kurus, berkeringat, dan menyemprotkan urin di pahanya karena penis tidak keluar dari preputium pada saat urinasi. Pemeriksaan suhu menunjukkan hasil 38,6 °C, pulsus 96 kali/menit, frekuensi pernapasan 38 kali/menit, serta dilakukan palpasi rektal untuk mencari apakah ada penghalang pada rektum, tetapi rektum kosong pada saat eksplorasi rektal dilakukan.	Pemeriksaan hematologi, dan radiografi
Kasus 3 (Nakamae <i>et al.</i> , 2018)	18 tahun	Betina	Kuda mengalami kekurusan yang berkepanjangan dan memiliki kondisi yang buruk	Kuda diamati mengalami anoreksia dengan <i>body condition score</i> (BCS) 2 dan kuda mengalami depresi.	-

Lanjutan: Tabel 1. Anamnesis dan pemeriksaan klinis pada kuda yang mengalami *enterolithiasis*

Kasus	Umur	Jenis Kelamin	Anamnesis	Hasil Pemeriksaan Klinis	Pemeriksaan Klinis
Kasus 4 (Bharathesree <i>et al.</i> , 2020)	4 tahun	Betina	Nyeri perut intermiten dilaporkan mulai terjadi sejak sehari sebelum diperiksa dengan tanda kuda melakukan peregangan dengan melihat ke bagian panggul dan berguling. Kuda tidak mengalami defekasi dan urinasi selama tiga hari	Kuda mengalami dehidrasi ringan, mukosa terlihat berwarna merah muda dan lembap, CRT 2 detik, dengan detak jantung normal	Tidak dilakukan pemeriksaan penunjang, tetapi penanganannya dilakukan melalui pembedahan
Kasus 5 (Pérez <i>et al.</i> , 2006)	6 tahun	Jantan	Kolik selama dua hari dan diare pada satu hari terakhir.	Takikardia ringan, dehidrasi (mukosa kering dan CRT 3 detik), serta peningkatan suara usus pada kedua sisi. Palpasi rektal menunjukkan tidak ada perubahan patologis yang teraba.	Pemeriksaan hematologi, uji biokimia darah, pemeriksaan feses, dan radiografi
Kasus 6 (Barrett dan Munsterman, 2012).	3 tahun	Jantan	Kuda mengalami nyeri perut atau kolik selama 12 jam yang ditunjukkan dengan tanda kuda melihat ke arah samping tubuh.	Kuda mengalami dehidrasi dengan derajat 5%, mengalami peningkatan detak jantung (52 kali/menit), CRT 3 detik, dan kuda mengalami kembung dengan perut yang terlihat membesar. Pada palpasi rektal, teraba benda keras yang menghalangi kolon, yang diperkirakan berdiameter 8 cm teraba sekitar 25 cm dari anus	Pemeriksaan hematologi, uji biokimia darah, dan radiografi
Kasus 7 (Lee <i>et al.</i> , 2015)	11 tahun	Jantan	Kehilangan nafsu makan, konstipasi selama dua minggu, dan konsumsi air mengalami peningkatan	Gejala kesakitan yang parah, menggaruk-garukkan kaki, dan berguling	Pemeriksaan hematologi, uji biokimia darah, radiografi, dan histopatologi

Lanjutan: Tabel 1. Anamnesis dan pemeriksaan klinis pada kuda yang mengalami *enterolithiasis*

Kasus	Umur	Jenis Kelamin	Anamnesis	Hasil Pemeriksaan Klinis	Pemeriksaan Klinis
Kasus 8 (Mohite <i>et al.</i> , 2016)	6 tahun	Betina	Nyeri perut berulang dan selama dua hari dilaporkan tidak mengalami defekasi	Suhu rektal kuda 37,8 °C, mukosa mulut pucat, pulsus 44 kali/menit, dan laju respirasi 22 kali/menit. Pemeriksaan inspeksi perut kuda teramati mengalami pembesaran. Auskultasi abdomen tidak terdengar suara motilitas usus dan pada palpasi rektal teraba rektum dalam keadaan kosong	Pemeriksaan hematologi dan radiografi
Kasus 9 (Kelper, 2003)	5 tahun	Jantan	Kolik selama 24 jam dan dilaporkan oleh pemilik kuda baru dibeli selama beberapa minggu.	Suhu rektal kuda 37,3 °C, frekuensi pernapasan 20 kali/menit, pulsus 40 kali/menit. Auskultasi perut terdengar suara peristaltik usus menurun.	Pemeriksaan hematologi, uji biokimia darah, dan radiografi
Kasus 10 (Yang <i>et al.</i> , 2014)	12 tahun	Jantan	Peningkatan konsumsi air, kehilangan nafsu makan, diare berulang, diikuti dengan konstipasi selama empat minggu. Kuda juga menunjukkan gejala kesakitan yang parah, dan kolik.	Pada pemeriksaan klinis menunjukkan hasil detak jantung kuda sedikit meningkat (50 kali/menit), frekuensi pernapasan 20 kali/menit, suhu tubuh 37,9 °C, mukosa mulut merah muda, dan CRT 1 detik. Pada palpasi rektal tidak ditemukan tanda abnormal pada rektum, tetapi didapati pembengkakan pada sekum di sisi kanan rongga perut	Pemeriksaan hematologi, uji biokimia darah, dan USG

Dari 10 kasus yang dilaporkan, kelainan ini dapat menyerang kuda jantan maupun betina. *Enterolithiasis* pada kuda terjadi dalam rentang umur tiga sampai 18 tahun. Pemeriksaan klinis menunjukkan gejala klinis yang hampir sama, yaitu nyeri atau kolik pada daerah abdomen.

Etiologi

Enterolith merupakan konsentrasi mineral yang umumnya terbentuk pada usus besar, walaupun terkadang dapat muncul sebagai sumbatan di usus halus. Pakan dengan kandungan nitrogen, magnesium, dan fosfor yang tinggi diperkirakan menjadi salah satu penyebab terbentuknya *enterolith*. Konsumsi pakan yang kaya protein, fosfor, dan magnesium (seperti jerami alfalfa atau pelet) dalam jumlah yang banyak dan dalam waktu yang lama secara terus menerus dapat memicu terjadinya *enterolith*. Jerami alfalfa (*lucerne*) merupakan salah satu pakan yang mengandung nitrogen dan magnesium dalam jumlah tinggi (Reuben dan David, 2000). Dengan begitu, dapat disimpulkan bahwa jerami alfalfa mengandung komposisi *struvite* (fosfat, ammonium, dan magnesium), yang merupakan komponen utama penyusun *enterolith*. Selain itu, pH lumen pada kolon yang tinggi akibat mengonsumsi jerami alfalfa menyebabkan terjadinya presipitasi *struvite*. Kuda yang memakan jerami alfalfa lebih sedikit terbukti memiliki risiko *enterolithiasis* lebih rendah. Selain itu, meminum air dengan kandungan magnesium yang tinggi juga dapat menyebabkan terbentuknya *enterolith* (Reuben dan David, 2000).

Kuda penggembalaan dan yang dikelola di bawah kondisi lapangan umumnya rentan terhadap kolik pasir, pasir impaksi, dan *enterolithiasis*. Penyebab lain terjadinya *enterolithiasis* adalah adanya pasir yang tertelan ketika dicampur dengan jerami atau yang dimakan di tanah. Hal tersebut umumnya terjadi ketika kuda memakan rumput yang tertutup lumpur, memakan akar dengan tanah yang melekat dari tanaman yang dicabut, dan dapat terjadi ketika kuda meminum air dari kolam berlumpur saat tidak tersedianya air. Pada beberapa kasus, estaples bisa menjadi penyebab *enterolithiasis* setelah konsumsi yang tidak disengaja (Hassel *et al.*, 2004).

Enterolith yang terbentuk di kolon menyebabkan obstruksi parsial atau total pada kolon yang berpotensi menimbulkan nekrosis dan rupturnya saluran usus. Patogenesis spesifik pembentukan *enterolith* tidak jelas, tetapi terdapat hipotesis mengenai faktor yang berkontribusi terhadap pembentukannya, yaitu konsumsi berlebihan magnesium (Mg), fosfor (P), nitrogen (N), dan kandungan kationik dari pasokan air (Hadiya *et al.*, 2016).

Patogenesis

Pada kuda, *enterolithiasis* disebabkan oleh obstruksi intraluminal parsial atau komplit yang biasanya teridentifikasi pada usus halus dan kolon. Peningkatan pemberian pakan jerami alfalfa, pengurangan pemberian rumput dan kurangnya aktivitas fisik juga merupakan faktor berisiko yang menyebabkan *enterolithiasis* (Nakamae *et al.*, 2018). Patogenesis *enterolithiasis* secara lebih lengkap belum diketahui secara pasti. *Enterolith* umumnya dapat ditemukan di saluran pencernaan dari lambung hingga kolon. Pembentukan *enterolith* tergantung dari adanya komponen mineral seperti air dan alfalfa. Komponen penyebab *enterolith* sering disebabkan oleh tingginya konsentrasi magnesium fosfat pada tanah, yang dapat memberikan afinitas besar untuk terjadi presipitasi pada saluran pencernaan dan didukung oleh kondisi pH saluran pencernaan yang basa, serta hipermotilitas di dalam kolon yang dapat membuat agregasi mineral yang berbeda (Pérez *et al.*, 2003). Tingginya prevalensi dari *faecolith* pada *descending colon* disebabkan oleh banyak faktor, yaitu penurunan *intake* air, pakan dengan kualitas buruk, mastikasi yang tidak kuat, kelainan gigi, memakan benda asing, dan disfungsi kolon. Sakit pada abdomen disebabkan oleh distensi pada usus, penekanan pada mesenterika, usus yang terpuntir, dan peradangan (enteritis atau peritonitis) (Bharathesree *et al.*, 2020).

Gejala Klinis

Gejala klinis dan temuan laboratorium kasus *enterolithiasis* beraneka ragam, tergantung dari lokasi *enterolith*, keparahan, dan durasi impaksi. Gejala klinis dari kolik adalah feses yang dikeluarkan berkurang, berkerengat, tidak nafsu makan, dan penurunan *borborygmus*. Pada kuda, gejala yang sering diamati dari *enterolithiasis* adalah kolik intermiten, depresi, penurunan nafsu makan, defekasi tidak lancar, dehidrasi ringan, menunjukkan rasa sakit pada abdomen dengan cara berguling-guling dan melihat ke arah *flank* secara terus menerus tanpa adanya motilitas usus, dengan vital tubuh yang biasanya menunjukkan tanda normal (Bharathesree *et al.*, 2020).



Gambar 1. Kuda yang mengalami gejala kolik (Hadiya *et al.*, 2016)

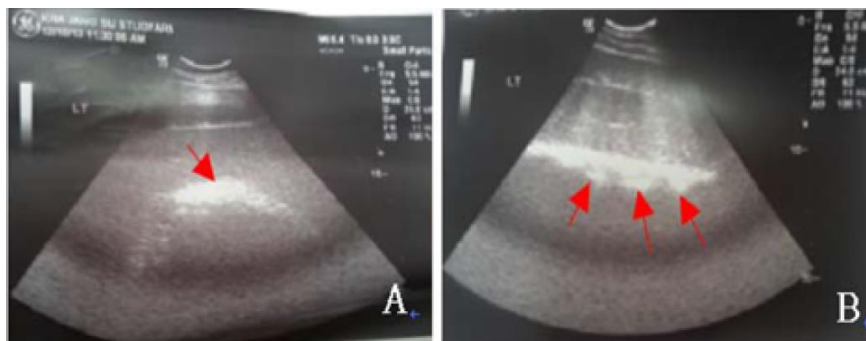
Pemeriksaan Penunjang

Untuk mendapatkan diagnosis yang tepat, perlu dilakukan pemeriksaan penunjang maupun laboratorium untuk mengetahui penyebab dari suatu penyakit. Pada kasus *enterolithiasis* kuda, pemeriksaan penunjang yang digunakan berupa pemeriksaan feses, hematologi dan biokimia darah, ultrasonografi (USG), *CT-Scan*, dan Radiografi (*X-Ray*).

Pemeriksaan feses. Pemeriksaan feses secara langsung atau dengan metode palpasi rektal untuk melihat secara langsung feses pada kuda yang mengalami obstruksi akibat batu dapat dilakukan, tetapi terkadang tidak akurat apabila ukuran batu yang kecil dan sedikit pada feses. Menurut Omoniwa *et al.* (2021), temuan dengan palpasi rektal tidak dapat mengidentifikasi adanya *enterolith* pada kuda jika batu masih berada pada bagian usus halus.

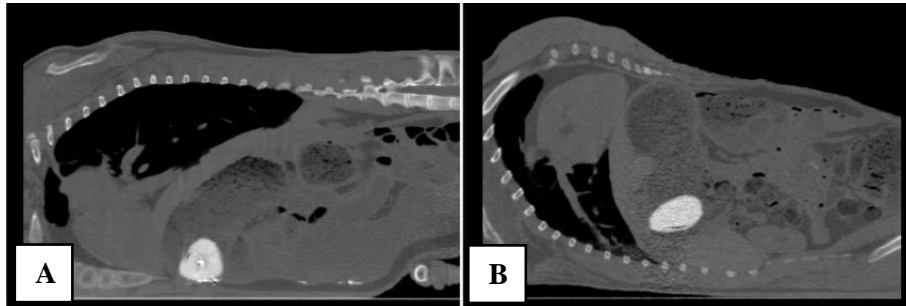
Hematologi dan biokimia darah. Pemeriksaan hematologi dan biokimia darah dapat dilakukan untuk melihat kondisi fisiologi kuda akibat adanya *enterolith*, tetapi tidak terlalu efektif karena biasanya dari beberapa laporan kasus menunjukkan hasil hematologi dan biokimia darah masih berada di kisaran normal (Nakamae *et al.*, 2018).

Ultrasonografi (USG). Pemeriksaan ultrasonografi (USG) abdomen merupakan prosedur pencitraan yang dapat dilakukan untuk melihat organ maupun kelainan yang ada pada rongga abdomen, seperti mendiagnosis *enterolith* pada kuda, di mana pencitraan dengan ultrasonografi dapat menampilkan batu yang masih berukuran kecil di bagian rongga abdomen. Menurut Yang *et al.* (2014), pemeriksaan USG akan menampilkan penebalan dinding usus dan hilangnya gambaran kantong usus. Pemeriksaan ultrasonografi memiliki kekurangan yaitu tidak dapat melihat abdomen secara luas dan terbatas, sehingga pada beberapa laporan kasus dengan pemeriksaan ultrasonografi tidak bisa mengidentifikasi kasus *enterolith* (Nakamae *et al.*, 2018).

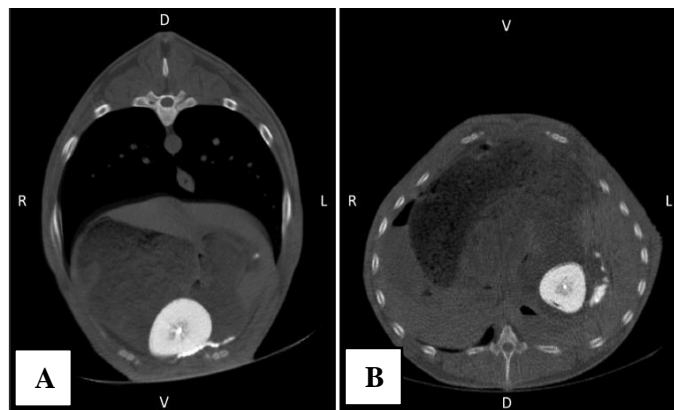


Gambar 2. Hasil ultrasonografi usus besar. Terlihat ada penebalan usus dan hilangnya kantong usus. Massa hiperkoik ditunjukkan pada panah merah yang dicurigai batu (Yang *et al.*, 2014)

CT-Scan. Pemeriksaan menggunakan *contrast-enhanced computed tomography* (CT) dari toraks dan abdomen dilakukan untuk melihat adanya batu atau benda asing serta menentukan ukuran dan jumlah dari setiap *enterolith* yang menyebabkan obstruksi.



Gambar 3. Gambar CT sagittal diambil dalam posisi tengkurap ke sisi ventral perut (A) dan terlentang di sisi punggung (B) serta terlihat pada bagian usus besar ada bentukan batu berwarna putih (*radiopaque*) (Nakamae *et al.*, 2018)



Gambar 4. CT transversal pada posisi tengkurap (A) dan terlentang (B). Gambar CT mengungkapkan material berdensitas tinggi yang merupakan batu (*enterolith*) (Nakamae *et al.*, 2018)

Radiografi (X-Ray). Radiografi (*X-Ray*) adalah salah satu tes skrining terbaik untuk *enterolith*. Kemampuan radiografi untuk mengonfirmasi keberadaan batu sangat baik karena memberikan gambaran yang lebih luas. Namun, hal ini juga tergantung pada ukuran kuda, pakan di dalam usus, serta ukuran dan lokasi *enterolith* (lebih mudah dideteksi di usus besar dari pada usus halus).



Gambar 5. Hasil radiografi posisi lateral kuda. Terlihat ada bentukan *radiopaque* berbentuk oval yang berada di bagian bawah perut (Nakamae *et al.*, 2018)

Temuan Patologi

Pada beberapa kasus, kuda yang mengalami *enterolithiasis* mengalami kematian dan dilakukan pembedahan bangkai atau nekropsi. Hasil nekropsi menunjukkan pada bagian usus halus dan usus besar yang terdapat batu mengalami pembengkakan, ruptur, pendarahan, dan nekrosis (Pérez *et al.*, 2006; Omoniwa *et al.*, 2021).



Gambar 6. Kuda mati akibat obstruksi batu pada usus (Omoniwa *et al.*, 2021)



Gambar 7. Usus besar yang mengalami pembengkakan dan pendarahan (A), usus halus yang mengalami ruptur dan nekrosis (B) (Manrique *et al.*, 2006)



Gambar 8. Temuan batu pada feses kuda (A), batu yang diangkat pada *post mortem* (B) berat total 483 g, berat rata-rata 24,15 g, dan ukuran rata-rata 3,24 cm x 2,61cm x 2,46 cm (Pérez *et al.*, 2006; Omoniwa *et al.*, 2021)

Terapi dan Pencegahan

Pada umumnya kuda yang mengalami *enterolithiasis* dengan gejala klinis kolik diberikan terapi umum dengan pemberian *flunixin meglumine* secara intravena yang diikuti dengan terapi cairan (Hadiya *et al.*, 2016; Mohite *et al.*, 2016). Akibat kurangnya respons terhadap pengobatan medis, terjadi distensi abdomen yang progresif, serta berlangsungnya

penyakit yang berkepanjangan. Hal ini dicurigai menjadi penyebab munculnya lesi obstruktif usus, salah satunya impaksi, sehingga dalam kasus tersebut direkomendasikan untuk dilakukan pembedahan. Evaluasi kondisi hewan serta riwayat klinisnya merupakan alat yang paling penting untuk memutuskan pembedahan karena tidak ada tanda patognomonis untuk membuat diagnosis pasti sebelum operasi (Pérez *et al.*, 2006).

Teknik pembedahan untuk mengobati obstruksi usus yang disebabkan oleh *enterolith* dapat berupa enterotomi dan teniotomi. Teknik enterotomi saja seringkali tidak berhasil, karena bentuk *enterolith* yang aneh membuat sulit untuk bergerak tanpa merobek usus kecil. Untuk itu, tenotomi parsial, atau enema dengan pelumas atau air, dengan atau tanpa distensi usus kecil, dilakukan untuk membantu pergerakan *enterolith* (Schumacher dan Mair 2002; Barrett dan Munsterman, 2012).

Perawatan pascaoperasi dapat diberikan antibiotik spektrum luas (penisilin-gentamisin atau metronidazol), antiinflamasi-antiendotoksik (*flunixin meglumine*), terapi cairan dengan kandungan kalsium dan kalium untuk meningkatkan motilitas usus dan pertukaran elektrolit, H₂ blocker (*ranitidine*) dan prokinetik (*cisapride*), serta diberikan terapi suportif berupa vitamin (Pérez *et al.*, 2016).

Untuk pencegahan pembentukan *enterolith* pada usus, disarankan untuk mengatur pola makan sesuai dengan aktivitas dan kebutuhan masing-masing kuda, serta mengurangi pakan yang mengandung mineral tinggi. Beberapa laporan kasus melaporkan kemungkinan untuk mengurangi pH usus dapat dilakukan dengan penambahan cuka apel dalam pakan biji-bijian (Pérez *et al.*, 2016).

SIMPULAN

Enterolithiasis adalah istilah yang digunakan pada pembentukan kongresi padat atau batu usus (*enterolith*) di dalam lumen usus. *Enterolith* terbentuk karena pemberian pakan mengandung nitrogen, magnesium, dan fosfor dalam jumlah tinggi. Kuda dengan *enterolithiasis* menunjukkan gejala kolik intermiten, depresi, penurunan nafsu makan, defekasi tidak lancar, dehidrasi ringan, serta kuda menunjukkan rasa sakit pada abdomen. Diagnosis dapat dilakukan dengan pemeriksaan feses, hematologi rutin dan biokimia darah, ultrasonografi (USG), radiografi (X-Ray), dan CT-Scan. Pembentukan *enterolith* dapat dicegah dengan mengurangi pemberian pakan kaya protein, fosfor, dan magnesium (seperti jerami alfalfa atau pelet) serta meningkatkan aktivitas (*exercise*) untuk kuda. Pengobatan yang dapat diberikan pada kuda dengan gejala klinis kolik yakni pemberian *flunixin meglumine* secara

intravena yang diikuti dengan terapi cairan. Apabila akumulasi batu sudah terlalu banyak dan sudah menyebabkan obstruksi berat di usus, maka kuda harus segera dilakukan pembedahan.

SARAN

Penulis mengharapkan akan lebih banyak publikasi mengenai laporan kasus terkait *enterolithiasis* (batu usus) pada kuda sebagai tambahan informasi dan pengetahuan, serta untuk menambah referensi pengobatan atau terapi yang digunakan.

UCAPAN TERIMA KASIH

Penulis mengucapkan terima kasih kepada Program Profesi Dokter Hewan, Fakultas Kedokteran Hewan, Universitas Udayana, dan semua pihak yang telah membantu dalam proses penulisan kajian pustaka ini.

DAFTAR PUSTAKA

- Aspinall V. 2004. Anatomy and Physiology of the Dog and Cat 8. The Digestive System. *Veterinary Nursing Journal* 19(3): 94-99.
- Barrett EJ, Munsterman AS. 2012. Case Report: Parainguinal Laparotomy as an Alternative Surgical Approach for Removal of an Enterolith in the Small Colon of a Horse. *Equine Veterinary Education* 25(9): 442-446.
- Bharathesree R, Jeyakumar M, Saravanan R. 2020. Surgical removal of enterolith in a horse at field level. *Journal of Entomology and Zoology Studies* 8(4): 6-8.
- Gilroy BJ, Bellamy J. 1998. Gravel impaction in a 2-year-old Morgan gelding. *The Canadian Veterinary Journal* 39(11): 706-708.
- Hadiya KK, Borakhatariya DN, Buhecha VK, Mungad KS, Gohil KM, Kalasariya RM. 2016. Therapeutic Management of Enteroliths in A Mare- A Case report. *The Indian Journal of Veterinary Science and Biotechnology* 12(1): 66-68.
- Hassel DM, Rakestraw PC, Gardner IA, Spier SJ, Snyder JR. 2004. Dietary risk factors and colonic pH and mineral concentrations in horses with enterolithiasis. *Journal of Veterinary Internal Medicine* 18(3): 346-349.
- Kelper I. 2003. Enterolithiasis in a five-year-old Andalusian gelding. *Pferdeheilkunde* 19(5): 507-510.
- Lee KH, Lee HK, Choi EJ, Baek KH, Hwang JS, So BJ. 2015. Case Report: Colonic Enterolith in an 11-year-old Pony. *Journal of Preventive Veterinary Medicine* 39(1): 27-28.
- Pérez ML, Calderón VR, Rodríguez MA, Jacinto ME. 2006. Five cases of enterolithiasis in horses remitted to the Equine Hospital of DMZE-FMVZ-UNAM, during 2003. *Veterinaria México* 37(2): 223-238.
- Mohite DS, Zaman SF, Harsola VK. 2016. Management of Colic Due to Enterolith in a Mare. *Indian Veterinary Journal* 93(07): 57-58.
- Nakamae Y, Ishihara A, Itoh M, Yanagawa M, Sasaki N, Yamada K. 2018. Displacement of the large colon in a horse with enterolithiasis due to changed positions observed by computed tomography. *Journal of Equine Veterinary Science* 29(1): 9-13.

- Omoniwa DO, Alaba BA, Okeke RO, Adanu WA, Kalang JJ, Oladipo OO, Adedokun RAM. 2021. Enterolithiasis in a 15 Year Old Dongola Breed Stallion. *Journal of Experimental Agriculture International* 43(5): 1-6.
- Reuben JR, David RH. 2000. *Manual of Equine Practice Second Edition*. United States. WB Saunders. Hlm. 682-683.
- Schumacher J, Mair TS. 2002. Small colon obstructions in the mature horse. *Equine Veterinary Education* 14(1): 19-28.
- Wasilah, Burhanuddin, Nahda U. 2018. Penerapan Konsep Futuristik pada Pusat Pacuan Kuda di Jeneponto. *Nature: National Academic Journal of Architecture* 5(1): 41-50.
- Yang JY, Cho YJ, Cho GJ. 2014. Surgical Correction and Componential Analysis of Enterolith in Horse. *Journal of Veterinary Clinics* 31(3): 250-252.