

## Laporan Kasus: Keberhasilan Penanganan Hematoma Subkutan di Daerah Perineum Kiri pada Anjing Kampung

(SUCCESSFUL TREATMENT OF SUBCUTANEOUS HEMATOMA ON THE LEFT PERINEAL  
REGION OF KAMPONG DOG: A CASE REPORT)

Anak Agung Gde Fandhiananta Widyanjaya<sup>1</sup>, Fransiska Gratia Sonita Marson<sup>1</sup>,  
I Dewa Agung Made Wihanjana Putra<sup>1</sup>, I Gusti Agung Gde Putra Pelayun<sup>2</sup>

<sup>1</sup>Mahasiswa Profesi Dokter Hewan,  
<sup>2</sup>Laboratorium Bedah Veteriner,  
Fakultas Kedokteran Hewan, Universitas Udayana  
Jl. Sudirman, Sanglah, Denpasar, Bali, Indonesia, 80234  
Telp/fax: 0361-223791  
e-mail: fandhianantawidyanjaya@student.unud.ac.id

### ABSTRAK

Hematoma merupakan suatu ekstrasvasasi darah, sehingga membuat darah keluar dari pembuluh darah, sebagai akibat hemorrhagi. Darah terakumulasi di jaringan subkutan, subserosa, intermuskuler, atau intramuskuler akibat lesi pada pembuluh darah. Hematoma subkutan dapat terjadi akibat pembuluh subkutan yang terpotong karena adanya ketegangan pada jaringan sekitarnya sehingga menyebabkan penumpukan darah pada jaringan lemak. Anjing kampung bernama Belu, umur tujuh tahun, jenis kelamin jantan, dengan bobot badan 14,2 kg, pada anjing kasus ditemukan ada benjolan pada daerah perineal kiri dengan diameter 6 cm. Pada pemeriksaan *x-ray*, terlihat adanya benjolan dengan opasitas *radiopaque* dengan margin reguler pada daerah perineal kiri di sebelah caudal Os ischium. Didiagnosis sebagai hematoma subkutan di daerah perineal kiri, tindakan pembedahan diawali dengan pemberian anestesi dengan premedikasi *atropine sulfate* (0,025 mg/kg BB) secara subkutan. Kemudian, anestesi dengan kombinasi *xylazine* (2 mg/kg BB) dan *ketamine* (15 mg/kg BB) secara intramuskuler. Kulit disiapkan secara aseptik, kemudian insisi daerah hematoma, gumpalan fibrin dikeluarkan dengan menekan benjolan hematoma dan dilakukan *flushing* dengan NaCl fisiologis. Pascaoperasi hewan diberikan terapi antibiotik *cefotaxime* (30 mg/kg BB) secara intravena, dilanjutkan dengan pemberian *cefixime* oral (10 mg/kg BB) dan *meloxicam* oral (0,2 mg/kg BB) selama lima hari. Berdasarkan hasil pengamatan luka, hingga hari ketujuh luka masih kemerahan. Namun kebengkakan sudah mulai mengecil. Proses penyembuhan luka terlihat baik setelah hari ketujuh, tidak ditemukan adanya infeksi pada daerah luka.

Kata-kata kunci: hematoma; anjing kampung; pembedahan; insisi

### ABSTRACT

Hematoma is an extravasation of blood that makes blood out from the blood vessels due to haemorrhage. Blood accumulates in the subcutaneous, subserous, intermuscular, or intramuscular tissues due to lesions on the blood vessels. Subcutaneous hematoma can occur due to subcutaneous vessels clipped due to tension on the surrounding tissue, causing blood to accumulate in fatty tissue. A seven-year-old male kampung dog named Belu, with a bodyweight of 14.2 kg, was found lumped in the left perineal area with

a diameter of 6 cm. On the x-ray examination, a lump with radiopaque opacity was seen with regular margins on the left perineal caudal area next to the os ischium. Diagnosed as a subcutaneous hematoma on the left perineal area, the surgery began with premedication administration, *atropine sulfate* (0.025 mg/kg) subcutaneously. Then, anaesthesia with a combination of *xylazine* (2 mg/kg) and *ketamine* (15 mg/kg) intramuscularly. The skin was prepared aseptically. Then, the hematoma area was incised. The fibrin clot was removed by pressing the hematoma lump and flushed with normal saline. The dog was given *cefotaxime* (30 mg/kg) antibiotic therapy intravenously, followed by oral *cefixime* (10 mg/kg) and oral *meloxicam* (0.2 mg/kg) for five days post-surgery. Based on the results of the wound observation, the wound was still reddish until the seventh day. However, the swelling had started to decrease. The wound healing process looked good after the seventh day, with no infection found in the wound area.

keywords: hematoma; kampong dog; surgery; incision

## PENDAHULUAN

Hematoma adalah akumulasi darah secara perivaskuler di jaringan subkutan, subserosa, intermuskuler, atau intramuskuler akibat lesi pada pembuluh darah. Hematoma subkutan dapat terjadi akibat dinding pembuluh darah subkutan yang robek akibat adanya ketegangan pada jaringan sekitarnya. Penegangan kulit akibat benturan merusak pembuluh darah kutaneus secara langsung dan menyebabkan akumulasi darah pada jaringan subkutan (Fossum, 1997; Sedrish dan Daniel, 1997). Pada proses penyembuhan luka, tubuh mampu memperbaiki dinding pembuluh yang rusak dengan mengaktifkan kaskade pembekuan darah dan membentuk bercak fibrin pada cedera ringan yang terjadi secara rutin. Namun kadang-kadang proses perbaikan tersebut gagal jika kerusakannya luas, dan luka yang besar memungkinkan terjadinya pendarahan yang berkelanjutan. Selain itu, jika terdapat tekanan besar pada pembuluh darah, darah akan terus bocor dan hematoma akan membesar (Evans, 1998).

Gejala hematoma pada anjing bergantung pada lokasi hematoma. Pada hematoma subkutan, darah menumpuk di jaringan lemak, bukan di otot (Khandelwal *et al.*, 2017). Gejala yang terlihat jika hematoma terjadi di subkutan pada anjing adalah pembengkakan, perubahan warna kulit menjadi cokelat kemerahan, kulit menjadi lebih kencang pada daerah hematoma, dan nyeri ketika dipalpasi. Pada tahap awal perkembangan, hematoma terasa hangat saat disentuh, kulit eritematosa, dan hewan peliharaan mengalami ketidaknyamanan. Pada awal pembentukan hematoma, ketika dilakukan aspirasi, ditemukan cairan serosanguineous dan kaya jaringan ikat (Gotthelf, 2002).

Pembedahan adalah pilihan penanganan yang paling umum untuk hematoma berulang atau persisten pada anjing dan kucing (Hall *et al.*, 2016). Semua pendekatan bedah dilakukan dengan diawali pemberian sedasi atau anestesi umum, dan kulit disiapkan secara aseptik. Setelah dibuat insisi, isi hematoma terutama gumpalan fibrin dikeluarkan dengan cara menekan kulit di sekitar situs insisi lalu dilakukan *curettage*. Sisa-sisa debris dibersihkan dan dilakukan *flushing* dengan NaCl fisiologis. Dalam artikel ini, penulis melaporkan kasus hematoma subkutan pada anjing kampung jantan yang ditangani dengan tindakan pembedahan.

## LAPORAN KASUS

### Sinyalemen dan Anamnesa

Anjing kampung bernama Belu, umur tujuh tahun, jenis kelamin jantan, dengan bobot badan 14,2 kg ditemukan adanya benjolan pada bagian gluteus kiri dengan diameter 6 cm. Berdasarkan keterangan pemilik, benjolan telah tumbuh sejak satu bulan. Ukuran benjolan awalnya kecil kemudian semakin membesar. Anjing kasus dipelihara dengan cara diikat. Anjing kasus memiliki nafsu makan dan minum yang baik, serta defekasi dan urinasi normal.

### Pemeriksaan Fisik dan Tanda Klinis

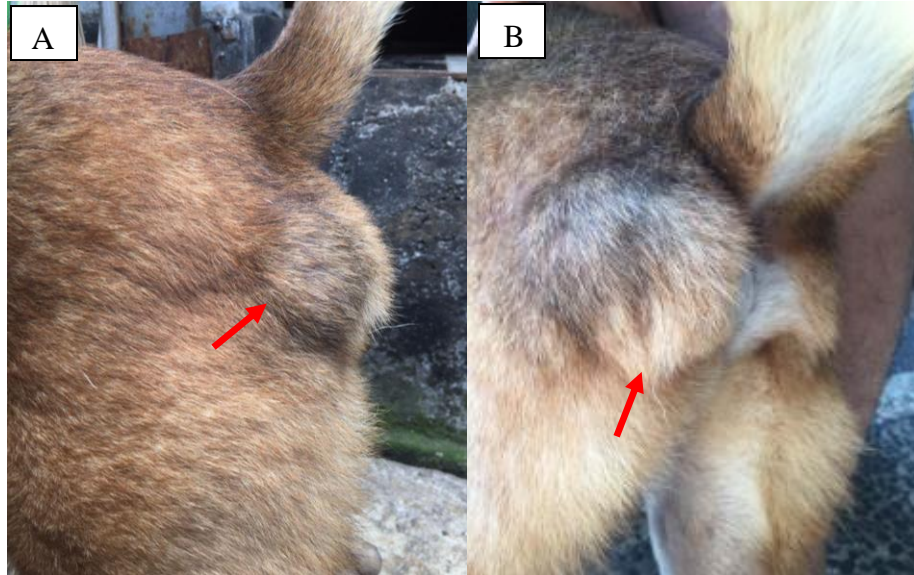
Status praesens anjing kasus disajikan pada Tabel 1.

Tabel 1. Hasil pemeriksaan fisik anjing kasus

Pemeriksaan	Hasil	Nilai Rujukan*	Keterangan
Suhu	38,6°C	37,8-39,2°C	Normal
Pulsus	120 kali/menit	110-130 kali/menit	Normal
Respirasi	42 kali/menit	20-30 kali/menit	Tidak Normal
Denyut jantung	120 kali/menit	110-130 kali/menit	Normal
<i>Capillary refill time</i> (CRT)	<2 detik	<2 detik	Normal
Turgor Kulit	<2 detik	<2 detik	Normal

\*) Sumber: Abdisa (2017)

Pemeriksaan mukosamulut dan konjungtiva normal. Pemeriksaan mata ditemukan kondisi sklera agak memerah. Pemeriksaan kardiovaskular, respirasi, saraf, dan pencernaan, ditemukan normal. Tanda klinis terlihat adanya benjolan pada daerah perineum kiri. Ketika di palpasi, anjing merasa nyeri dan benjolan terasa hangat dan berfluktuasi.



Gambar 1. Posisi benjolan di daerah perineum tampak dari samping (A) dan posisi benjolan tampak dari belakang pada anjing kasus (B)

### Pemeriksaan Penunjang

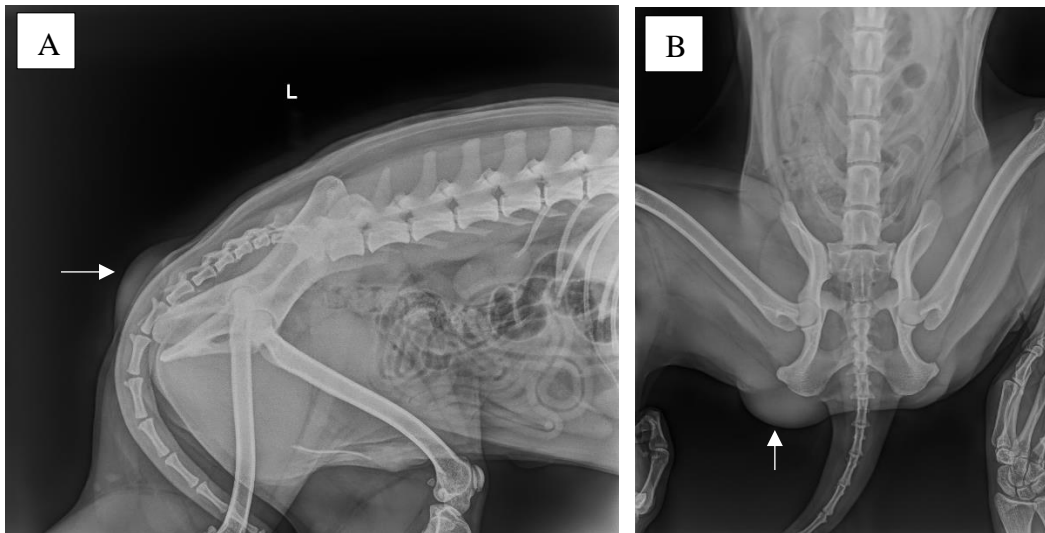
Pemeriksaan penunjang yang dilakukan adalah pemeriksaan hematologi dan pemeriksaan radiografi (Gambar 2). Pemeriksaan hematologi dilakukan untuk mengetahui status kesehatan anjing sebelum dilakukan pembedahan. Hasil pemeriksaan hematologi ditunjukkan pada Tabel 2.

Tabel 2. Hasil pemeriksaan hematologi anjing kasus yang menderita hematoma di daerah perineum

Hematologi Rutin	Hasil	Nilai Rujukan*	Satuan	Keterangan
WBC	12,8	6,0-15,0	$10^9/L$	Normal
Limfosit	10,1	10,0-30,0	%	Normal
RBC	4,86	5,00-8,50	$10^{12}/L$	Rendah
Hemoglobin	13,3	12,0-18,0	g/dL	Normal
MCV	61,1	60,0-77,0	fL	Normal
MCH	27,4	14,0-25,0	pg	Tinggi
MCHC	44,8	31,0-36,0	g/dL	Tinggi

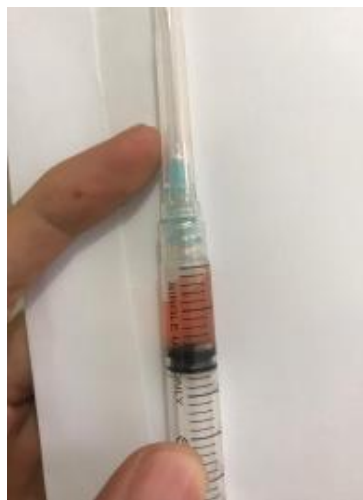Keterangan: WBC: sel darah putih, RBC: sel darah merah, MCV: *Mean Corpuscular Volume*, MCH: *Mean Corpuscular Hemoglobin*, MCHC: *Mean Corpuscular Hemoglobin Concentration*. \*Nilai rujukan ditetapkan oleh iCUBIOiCell-800Vet (Zhenzhen, China).

Pada pemeriksaan *x-ray*, terlihat adanya benjolan pada daerah perineum kiri di sebelah caudal *Os ischium* (Gambar 2) dengan opasitas yang berwarna putih keabu-abuan dengan batas margin reguler.



Gambar 2. Hasil pemeriksaan x-ray dengan posisi berbaring ke samping kiri (A) dan posisi terlentang (B). Benjolan dengan massa yang berwarna putih keabu-abuan pada daerah perineum kiri ditunjukkan oleh tanda panah putih.

Pada anjing kasus juga dilakukan aspirasi terhadap hematoma yang terjadi menggunakan spuit 3 ml dengan jarum berukuran 23G pada daerah yang mengalami kebengkakan dan didapatkan cairan berwarna keruh kemerahan (Gambar 3).



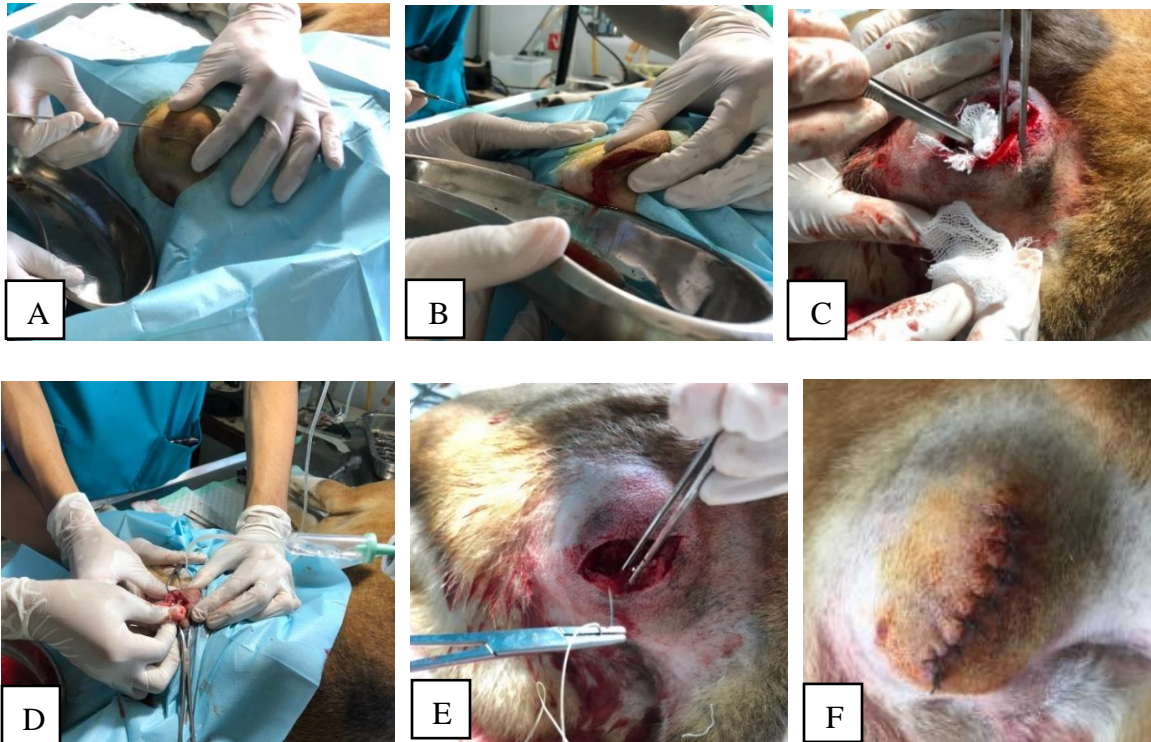
Gambar 3. Hasil aspirasi terhadap hematoma pada daerah yang mengalami bengkak dan didapatkan cairan berwarna keruh kemerahan.

### **Diagnosis dan Prognosis**

Berdasarkan hasil anamnesis, tanda klinis, serta didukung dengan pemeriksaan penunjang berupa radiografi dan hematologi serta hasil aspirasi pada daerah bengkak, anjing kasus didiagnosis menderita hematoma dengan prognosis fausta.

### **Penanganan**

Anjing kasus ditangani dengan tindakan pembedahan. Sebelum dilakukan pembedahan, anjing kasus diberikan premedikasi *atropine sulfate* (Atropine sulfate®, PT Ethica Industri Farmasi, Surabaya, Indonesia) dengan dosis 0,025 mg/kgBB secara subkutan. Setelah 15 menit kemudian, anestesi diinduksi dengan kombinasi *xylazine* (Xyla®, Interchemie werken ‘De Adelaar’ BV, Waalre, Belanda) dengan dosis yang diberikan sebanyak 2 mg/kgBB dan *ketamine* (Ket-A-100®, Kepro BV Maagdenburgstreet, Barneveld, Belanda) dengan dosis yang diberikan sebanyak 15 mg/kgBB secara intramuskuler. Daerah yang akan di insisi dicukur dan dipersiapkan secara aseptik. Pembedahan dilakukan dengan melakukan insisi pada kulit dan subkutan pada daerah yang mengalami bengkak (Gambar 4A). Setelah terbuka, cairan bercampur darah (Gambar 4B) dikeluarkan dengan menekan-nekan kulit di sekitar situs insisi dan dilanjutkan dengan melakukan *curettage* (Gambar 4C).



Gambar 4. (A) Insisi pada kulit, (B) Pengeluaran cairan darah dan serum, (C) Pembersihan bagian dalam hematoma, (D) *Flushing* dengan NaCl fisiologis, (E) Penjahitan subkutan, (F) Hasil jahitan pada kulit

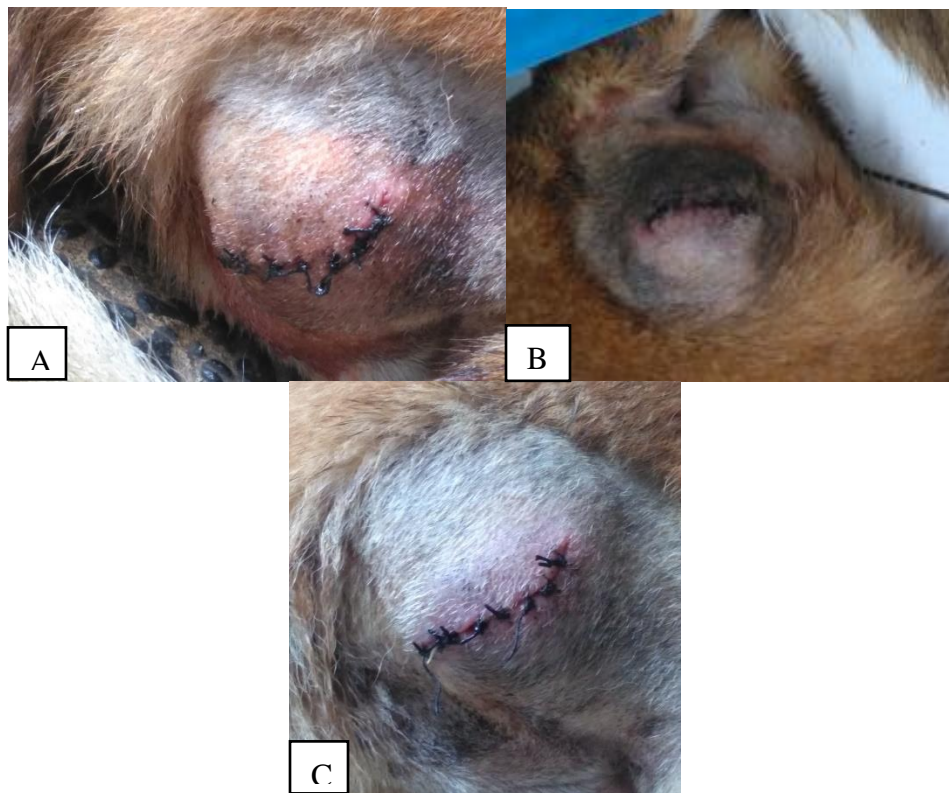Sisa-sisa debris dan darah yang menggumpal dibersihkan, bagian dalam dilakukan *flushing* dengan cairan NaCl fisiologis (Gambar 4D). Setelah semua cairan dikeluarkan dan dibersihkan dari sisa-sisa darah dan debris, dilakukan penjahitan (Gambar 4E) pada jaringan subkutan menggunakan benang *chromic catgut* 3-0 dengan pola jahitan *simple continuous* (Gambar 4F). Setelah itu kulit dijahit dengan pola jahitan *simple interrupted* menggunakan benang *silk* 3-0. Kemudian luka insisi dibersihkan dengan alcohol 70% dan diberikan antiseptik *povidone-iodine*. Setelah tindakan operasi selesai, anjing kasus diberikan injeksi antibiotik *cefotaxime* (Cefotaxime<sup>®</sup>, PT Simex Pharmaceutical, Bandung, Indonesia) dengan dosis 30 mg/kgBB secara intravena. Kemudian dilanjutkan dengan pemberian *cefixime* (Cefixim<sup>®</sup>, PT Simex Pharmaceutical, Bandung, Indonesia) dengan dosis 10 mg/kgBB secara oral sebanyak dua kali sehari selama lima hari, dan diberikan *meloxicam* (Amoxan<sup>®</sup>, PT Sanbe Farma, Bandung, Indonesia) dengan dosis 0,2 mg/kgBB secara oral sebanyak satu kali sehari selama lima hari

sebagai perawatan pascaoperasi. Luka bekas insisi dan kondisi kebengkakan dievaluasi setiap harinya selama tujuh hari.

## HASIL DAN PEMBAHASAN

### Hasil Evaluasi

Satu hari pascaoperasi, anjing kasus tidak menunjukkan tanda kesulitan atau kesakitan saat berjalan, nafsu makan dan minum normal, urinasi dan defekasi normal. Hasil pengamatan proses kesembuhan luka setelah dilakukan pembedahan, pada hari pertama sampai hari ketiga luka insisi terlihat lembap, bengkak, kemerahan dan masih terjadi respons nyeri saat dipalpasi. Pada hari kelima, luka insisi mulai kering namun masih kemerahan. Pada hari ketujuh, luka masih kemerahan, namun bengkak sudah mulai berkurang (Gambar 5).



Gambar 5. (A) Luka pada hari ketiga terlihat lembap, bengkak dan kemerahan, (B) Luka pada hari kelima mulai mengering namun masih kemerahan, (C) Luka pada hari ketujuh masih terlihat kemerahan namun bengkak sudah mulai berkurang



## **Pembahasan**

Hematoma merupakan ekstrasvasasi darah di luar pembuluh darah, umumnya akibat trauma yang menyebabkan *hemorrhagi*, yang terakumulasi di jaringan subkutan, subserosa, intermuskuler, atau intramuskuler akibat lesi pada pembuluh darah. Hematoma biasanya disebabkan oleh peristiwa traumatis, baik melalui pembedahan atau kecelakaan, atau akibat gangguan koagulasi seperti hemofilia. Kelainan pembekuan darah akibat genetik atau keturunan harus selalu dicurigai ketika terjadi hematoma (Deneuche *et al.*, 2002).

Pada anjing kasus, riwayat trauma tidak diketahui oleh pemilik, namun kemungkinan terjadi trauma yang menyebabkan *hemorrhagi* pada subkutan yang pada akhirnya membentuk hematoma. Hal tersebut disebabkan karena anjing diikat pada tempat dengan alas beton, sehingga kemungkinan terjadi benturan berulang pada daerah perineum kiri yang pada akhirnya menyebabkan terjadinya hematoma. Penegangan kulit akibat benturan mungkin telah merusak arteri cutaneous secara langsung, menyebabkan akumulasi darah pada jaringan subkutan (Fossum, 1997; Sedrish dan Daniel, 1997).

Hematoma biasanya sembuh sendiri. Namun, ketika darah terakumulasi dengan jumlah yang banyak, hematoma menjadi terperangkap dan kemudian dapat menunjukkan kecenderungan untuk berkembang secara perlahan (Deneuche *et al.*, 2002). Berdasarkan keterangan pemilik, pada anjing kasus benjolan telah tumbuh sejak satu bulan. Ukuran benjolan awalnya kecil kemudian semakin membesar dalam waktu satu bulan terakhir. Menurut Uddin *et al.* (2017), jika hematoma tidak dilakukan penanganan, pembentukan fibrin dapat terjadi, menyebabkan fibrosis, kontraksi, dan penebalan. Jika penanganan ditunda, intervensi bedah menjadi lebih sulit dilakukan dan lebih mungkin terbentuknya bekas luka. Hematoma besar yang tidak ditangani membutuhkan waktu lebih lama untuk penyembuhan (Joyce, 2000; Kagan, 1983).

Penyembuhan luka merupakan suatu proses yang kompleks karena adanya kegiatan bioseluler dan biokimia yang terjadi secara berkesinambungan. Penggabungan respons vaskuler, aktivitas seluler, dan terbentuknya senyawa kimia sebagai substansi mediator di daerah luka merupakan komponen yang saling terkait pada proses penyembuhan luka. Ketika terjadi luka, tubuh memiliki mekanisme untuk mengembalikan komponen-komponen jaringan yang rusak dengan membentuk struktur dan fungsional baru (Ferreira *et al.*, 2006). Proses penyembuhan luka

dibagi ke dalam lima tahap, meliputi tahap hemostasis, inflamasi, migrasi, proliferasi, dan maturasi (Diegelmann *et al.*, 2004).

Pada hari pertama sampai ketiga, luka bekas insisi masih terlihat lembap, bengkak, kemerahan dan masih terjadi respons nyeri saat di palpasi. Hal ini menandakan luka masih mengalami proses hemostasis dan inflamasi. Hemostasis memiliki peran protektif yang membantu dalam penyembuhan luka. Pelepasan protein yang mengandung eksudat ke dalam luka menyebabkan vasodilatasi dan pelepasan histamin maupun serotonin. Hal ini memungkinkan fagosit memasuki daerah yang mengalami luka dan memakan sel-sel mati (jaringan yang mengalami nekrosis) (Diegelmann *et al.*, 2004). Eksudat adalah cairan yang merupakan komponen kunci dalam penyembuhan luka, mengalir luka secara berkesinambungan dan menjaga keadaan tetap lembap. Eksudat juga memberikan luka suatu nutrisi dan menyediakan kondisi untuk mitosis dari sel-sel epitel (Ferreira *et al.*, 2006). Pada hari kelima dan ketujuh, luka masih terlihat kemerahan dan bengkak. Hal ini menandakan bahwa luka masih mengalami proses inflamasi. Pada tahap inflamasi terjadi oedema, ekimosis, kemerahan, dan nyeri (Alvarenga *et al.*, 2015). Inflamasi terjadi karena adanya mediasi oleh sitokin, kemokin, faktor pertumbuhan, dan efek terhadap reseptor. Limfosit T muncul secara signifikan pada hari ke lima sampai hari ke tujuh. Limfosit memengaruhi fibroblast dengan menghasilkan sitokin seperti interleukin-2 (IL-2) dan *fibroblast activating factor* (Leong dan Phillips, 2012).

Tahap penyembuhan luka selanjutnya yaitu tahap proliferasi. Tahap proliferasi terjadi secara simultan dengan tahap migrasi dan proliferasi sel basal, yang terjadi selama 2-3 hari. Tahap proliferasi terdiri dari neoangiogenesis, pembentukan jaringan yang tergranulasi, dan epitelisasi kembali (Schreml *et al.*, 2010). Jaringan yang tergranulasi terbentuk oleh pembuluh darah kapiler dan limfatik ke dalam luka dan kolagen yang disintesis oleh fibroblas dan memberikan kekuatan pada kulit. Sel epitel kemudian mengeras dan memberikan waktu untuk kolagen memperbaiki jaringan yang luka. Proliferasi fibroblas dan sintesis kolagen berlangsung selama dua minggu. Tahap maturasi berkembang dengan pembentukan jaringan penghubung seluler dan penguatan epitel baru yang ditentukan oleh besarnya luka. Jaringan granuler seluler berubah menjadi massa aseluler dalam waktu beberapa bulan sampai dua tahun (Zhang *et al.*, 2015).

Penyembuhan luka memerlukan manajemen luka yang tepat (Gayatri, 1999). Proses penyembuhan luka tidak hanya terbatas pada proses regenerasi yang bersifat lokal, tetapi juga dipengaruhi oleh beberapa faktor, salah satunya yaitu pemberian obat. Pemberian antibiotik dan analgesik diperlukan untuk mengurangi risiko infeksi dan mempercepat proses penyembuhan (Lostapa *et al.*, 2016). Pada anjing kasus ini, perawatan pascaoperasi diberikan obat antibiotik *cefotaxime* secara parenteral dan *cefixime* secara per oral. *Cefotaxime* merupakan antibiotik *Cephalosporin* generasi ketiga yang memiliki afinitas baik terhadap bakteri Gram negatif, namun memiliki aktivitas lebih rendah pada bakteri Gram positif. Seperti obat golongan *Cephalosporin* lainnya, cefotaxim memiliki efek bakterisidal yang membunuh bakteri dengan cara mengganggu sintesis dinding sel (Sumano *et al.*, 2004). *Cefixime* adalah obat oral semi-sintetik *Chepalosporin* generasi ketiga dan sangat stabil untuk inaktivasi oleh enzim beta-laktamase. *Cefixime* adalah obat bakterisidal yang bekerja dengan menghambat sintesis dinding sel bakteri (Memon *et al.*, 1997).

Selain antibiotik, anjing kasus juga diberikan obat *meloxicam* setelah tindakan operasi. *Meloxicam* merupakan turunan asam enolat dari kelompok *theoxicam* obat antiinflamasi nonsteroid (NSAID) yang mekanisme kerjanya berhubungan dengan penghambatan sintesis prostaglandin (siklooksigenase) (Yacum *et al.*, 2000). Obat yang termasuk dalam golongan NSAID memiliki efek kombinasi, yaitu sebagai antiinflamasi dan analgesik. Sistem kerja obat yaitu menurunkan produksi prostaglandin dan tromboksan. Prostaglandin merupakan hasil metabolisme utama dari asam arakhidonat yang dihambat oleh NSAIDs sehingga proses inflamasi dapat dihambat dan rasa nyeri dapat ditekan (Zahra dan Corolla, 2017).

## SIMPULAN

Berdasarkan anamnesis, hasil pemeriksaan klinis, pemeriksaan penunjang, dan hasil aspirasi cairan menunjukkan bahwa anjing kasus mengalami hematoma pada bagian perineum kiri. Hematoma yang terjadi pada anjing kasus ditangani dengan tindakan pembedahan untuk mengeluarkan timbunan darah dan eksudat. Perawatan pascaoperasi diberikan antibiotik *cefotaxime* secara intravena, dilanjutkan dengan pemberian *cefixime* per oral dan obat antiinflamasi *meloxicam* peroral. Berdasarkan hasil pengamatan luka, terlihat proses penyembuhan luka yang baik dan tidak ditemukan adanya nanah pada luka yang menandakan bahwa tidak terjadi infeksi pada luka operasi pada hari ketujuh pasca operasi.

## SARAN

Manajemen pemeliharaan pada anjing kesayangan harus diperhatikan. Anjing sebisa mungkin dihindarkan dari faktor-faktor yang dapat menyebabkan terjadinya hematoma seperti trauma, infeksi ektoparasit, atau anjing tidur pada permukaan yang keras tanpa alas. Jika menemukan tanda-tanda berupa benjolan, hendaknya segera dilakukan penanganan untuk mencegah hematoma semakin membesar. Hematoma yang dibiarkan terlalu lama dapat menyebabkan timbulnya abses.

## UCAPAN TERIMA KASIH

Penulis mengucapkan terima kasih kepada para dosen Laboratorium Ilmu Bedah Veteriner, Fakultas Kedokteran Hewan, Universitas Udayana atas bimbingan dalam penanganan dan penyusunan laporan, staff dokter dan mahasiswa koasistensi Rumah Sakit Hewan yang telah membantu melakukan pemeriksaan pada anjing kasus, serta teman-teman kelompok mahasiswa koasistensi 17K yang telah mendukung dalam penyelesaian penanganan kasus ini.

## DAFTAR PUSTAKA

- Abdisa T. 2017. Review on Practical Guidance of Veterinary Clinical Diagnostic Approach. *International Journal of Veterinary Science and Research* 3(1): 030-049.
- Alvarenga MB, Francisco AA, Oliveira SMJV, Silva FMB, Shimoda GT, Damiani LP. 2015. Episiotomy healing assesment: Redness, Oedema, Ecchymosis, Discharge, Approximation (REEDA) Scale Reliability. *Revista Latino-Americana de Enfermagem* 23(1): 162-168.
- Deneuche AJ, Viateau VT, Boulouha, L. 2002. Cervical Expanding Hematomas in Dogs: Five Cases. *Journal of the American Animal Hospital Association* 38(6): 533-540.
- Diegelmann RF, Evans MC. 2004. Wound Healing: An Overview of Acute, Fibrotic and Delayed Healing. *Frontiers in Bioscience* 9: 283- 289.
- Evans DL. 1998. *Fatigue during exercise. Merck Veterinary manual, 8th edition.* Washington, USA. Merck and Co. Whitehouse Station. Hlm. 728-731.
- Ferreira MC, Tuma P, Carvalho VF, Kamamoto F. 2006. Complex Wounds. *Clinics* 61(5): 571-578.
- Fossum TW. 1997. Aural hematomas and traumatic lesions of the pinna. In: Fossum TW (Ed). *Small animal surgery.* 1<sup>st</sup> ed. St. Louis. Mosby. Hlm. 171-176.
- Gayatri D. 1999. Perkembangan manajemen perawatan luka: dulu dan kini. *Jurnal Keperawatan Indonesia* 2(8): 204-308.
- Gotthelf L. 2004. *Small Animal Ear Diseases: An Illustrated Guide.* 2<sup>nd</sup> ed. St. Louis, Missouri. Elsevier. Hlm 176-179

- Joyce J. 2000. Canine aural haematoma. *Waltham Focus* 10: 4-9.
- Kagan K. 1983. Treatment of canine aural hematoma with an indwelling drain. *Journal of the American Veterinary Medical Association* 183: 972-974.
- Khandelwal A, Kapoor I, Prabhakar H, Mahajan C. 2017. Subcutaneous hematoma following subcutaneous emphysema: An occult association. *Indian Journal of Critical Care Medicine* 21(9): 618-619.
- Leong M, Phillips LG, 2012. Wound Healing. Dalam: *Sabiston Textbook of Surgery*. 19<sup>th</sup> ed. Amsterdam. Elsevier Saunders. Hlm. 984-92
- Lostapa IWWF, Wardhita AAGJ, Pemaun IGAGP, Sudimartini LM. 2016. Kecepatan kesembuhan luka insisi yang diberikan amoxicilin dan asam mefenamat pada tikus putih. *Buletin Veteriner Udayana* 8(2): 172-179.
- Memon IA, Billoo AG, Memon HI. 1997. Cefixime: an oral option for the treatment of multidrug-resistant enteric fever in children. *Southern Medical Journal* 90: 1204-1207.
- Schreml S, Szeimies RM, Prantl L, Landthaler M, Babilas P. 2010. Wound healing in the 21<sup>st</sup> century. *Journal of the American Academy of Dermatology* 63(5): 866-881.
- Sedrish SA, Daniel BJ. 1997. Treatment of a foal with an aural hematoma. *Equine Practice* (10): 10-11.
- Sumano H, Gutierrez L, Ocampo L. 2004. Pharmacokinetics and clinical efficacy of cefotaxime for the treatment of septicaemia in dogs. *Acta Veterinaria Hungarica* 52: 85-95.
- Uddin MK, Islam MMM, Hassan MZ, Rahman MM, Islam MR, Hoque MF, Das BC. 2017. Surgical management of aural hematoma in dog. *Asian-Australasian Journal of Bioscience and Biotechnology* 2(3): 247-250.
- Yacum D, Fletschmann R, Dalgin P, Caldwell J, Hall D, Rozko P. 2000. Safety and Efficacy of meloxicam in the Treatment of Osteoarthritis. *Archives of Internal Medicine* 160: 2947-2954.
- Zahra AP, Corolla N. 2017. Obat anti-inflamasi non-steroid (OAINS): gastroprotektif vs kardioprotektif. *Majority* 6(3): 153-158.
- Zhang J, Guan J, Niu X, Hu G, Guo S, Li Q, Xie Z, Zhang C, Wang Y. 2015. Exosomes Released from Human Induced Pluripotent Stem Cells-derived MSCs Facilitate Cutaneous Wound Healing by Promoting Collagen Synthesis and Angiogenesis. *Journal of Translational Medicine* 13: 42-49.