

Kelainan Gigi Gergaji (*Dental Overgrowth*) disertai Ulkus Bukalis pada Kuda-kuda *Horse-Riding School* di Bogor dan Bali

(*EQUINE DENTAL OVERGROWTH AND BUCCALIS ULCERS OF HORSE-RIDING
SCHOOL HORSES IN BOGOR AND BALI*)

**Bagus Aldiansyah¹,
Sri Kayati Widyastuti², Budhy Jasa Widyananta^{3,4}, Fitri Dewi Fathiyah⁴**

¹Mahasiswa Sarjana Pendidikan Dokter Hewan,

²Laboratorium Ilmu Penyakit Dalam Veteriner,
Fakultas Kedokteran Hewan Universitas Udayana,
Jl. Sudirman, Sanglah, Denpasar, Bali, Indonesia, 80234,
Telp/Fax: (0361) 223791,

³Laboratorium Bedah dan Radiologi Veteriner,
Fakultas Kedokteran Hewan Institut Pertanian Bogor,
Jl. Agatis, Kampus IPB, Dramaga, Bogor, Jawa Barat, Indonesia 16680,
Telp/Fax: (0251) 8629459,

⁴Equestrina Indonesia,
Jl. Tarumanegara A4 No. 3 Cimanggu Permai, Bogor, Indonesia 16164
Email: bagusaldiansyah@student.unud.ac.id

ABSTRAK

Olahraga berkuda semakin banyak digemari oleh masyarakat, terutama golongan ekonomi menengah ke atas. Salah satu tempat untuk belajar menunggang kuda adalah *horse-riding school*. Selain keahlian penunggang, kesehatan kuda juga menjadi faktor penting dalam pengendalian kuda, yang salah satunya adalah kesehatan gigi. Hal ini karena pemasangan besi kendali kuda (*bit*) yang berhubungan langsung dengan gigi sehingga apabila terjadi gangguan pada kesehatan gigi maka akan berpengaruh pada performa kuda. Penelitian ini bertujuan untuk mengetahui abnormalitas gigi kuda yang berada di *horse-riding school*. Jumlah sampel yang digunakan sebanyak 20 ekor kuda jantan dan betina dengan jenis *thoroughbred*, *crossbreed*, dan kuda poni. Pengumpulan data pada penelitian ini dilakukan dengan cara pemeriksaan secara langsung di lapangan, yaitu pada 20 ekor kuda diperiksa giginya satu persatu. Data berupa catatan berisi temuan hasil abnormalitas gigi kuda yang diperoleh disajikan secara deskriptif dalam bentuk tabel. Dalam penelitian ini ditemukan tujuh jenis abnormalitas gigi antara lain, gigi gergaji (*dental overgrowth/sharp teeth*), gigi susu tersisa (*deciduous caps*), gigi landai (*ramps teeth*), gigi bergelombang (*wave mouth*), gigi patah (*fractured teeth*), karang gigi (*dental plaque*), gigi kait (*hooks*). Abnormalitas gigi yang paling banyak ditemukan yaitu gigi gergaji (*dental overgrowth/sharp teeth*) yang berjumlah 19 dari 20 atau 95% kuda mengalami abnormalitas tersebut. Sebanyak 10 dari 19 kuda yang mengalami gigi gergaji juga mengalami ulser pada bagian dalam pipi.

Kata-kata kunci: abnormalitas gigi; *horse-riding school*; kuda; performa kuda

ABSTRACT

Equestrian sports are increasingly favored by the community, especially the upper middle-class economy. One of the places to learn to ride a horse is a horse-riding school. In addition to the expertise of the rider, horse health is also an important factor in horse control, one of which is dental health. This is because the installation of bit is directly related to the teeth so that if there is a disturbance in dental health it will affect the horse's performance. This study aims to determine the dental abnormalities of horses in a horse-riding school. The number of samples used were 20 male and female horses with thoroughbred, crossbreed, and pony types. Data collection in this study was carried out by means of

direct examination in the field, in which 20 horses were examined for their teeth one by one. Data in the form of notes containing the findings of the abnormality of the horse's teeth obtained are presented descriptively in tabular form. In this study, seven types of dental abnormalities were found, including saw teeth (dental overgrowth/sharp teeth), deciduous caps, ramps teeth, wave mouth, fractured teeth, dental plaque, hook teeth. The most common tooth abnormalities found were saw teeth (dental overgrowth/sharp teeth) which amounted to 19 out of 20 or 95% of horses had this abnormality. As many as 10 of the 19 horses with sawtooth also had ulcers on the inside of the cheek.

Keywords: dental abnormalities; horse-riding school; horse; horse performance

PENDAHULUAN

Kuda (*Equus caballus*) termasuk dalam mamalia ungulata (mamalia berkuku) yang menjadi salah satu keanekaragaman satwa di Indonesia. Sifat nomadik, kuat, dan tingkat kecerdasan yang tinggi dimiliki oleh ternak kuda (Nozawa *et al.*, 1981). Kuda menempati posisi yang menarik, mulai dari mengisi peran sebagai kuda pacuan hingga dijadikan sebagai kuda bendi di masyarakat sejak lama (Hendri *et al.*, 2012).

Kuda mengambil peranan penting secara ekonomi bagi kehidupan masyarakat. Pemanfaatan kuda sering untuk alat transportasi, rekreasi, olahraga, dan pada beberapa daerah kuda digunakan sebagai sumber pangan dan obat (Saragih *et al.*, 2013). Kuda dianggap sebagai ikon ternak mewah sehingga ternak kuda dapat dimanfaatkan sebagai peluang bisnis seperti sebagai sarana pariwisata, olahraga, dan rekreasi, khususnya ditujukan bagi masyarakat kelas atas sekaligus menyalurkan hobi saat ini (Wasilah *et al.*, 2018).

Olahraga berkuda semakin banyak digemari oleh masyarakat, terutama golongan ekonomi menengah ke atas. Berkuda memerlukan kerjasama yang erat antara penunggang dengan kuda. Salah satu tempat untuk belajar menunggang kuda adalah *horse-riding school*. Pada *horse-riding school* terdapat pelatih yang mengajarkan penunggang kuda pemula hingga menjadi profesional. Selain keahlian penunggang, kesehatan kuda juga menjadi faktor penting dalam pengendalian kuda.

Nezar *et al.* (2014) menyatakan bahwa aspek kesehatan dalam manajemen pemeliharaan ternak yang baik perlu diperhatikan agar kondisi kuda dapat dikendalikan dan performa yang dihasilkan optimal. Banyak faktor yang berpengaruh dalam kesehatan kuda, salah satunya yaitu proses pencernaan pakan. Gigi merupakan bagian yang penting dalam proses mencerna pakan. Gigi memiliki struktur yang kuat dan kompak, namun karena difungsikan tiada henti, gigi juga mudah mengalami kelainan dan kerusakan (Sukaratha *et al.*, 2014). Abnormalitas gigi pada kuda dapat menyebabkan penurunan bobot badan, performa yang buruk, nyeri,

kelainan perilaku, dan penyakit lainnya (Anthony *et al.*, 2010). Abnormalitas gigi juga dapat mengganggu pengendalian kuda pada saat ditunggangi.

Abnormalitas gigi yang sering terjadi pada kuda yaitu *sharp tooth edges*, gigi berujung lancip yang terbentuk karena proses mengunyah dari sisi ke sisi (Sukaratha *et al.*, 2014). Menurut Bottegaro *et al.* (2012) abnormalitas yang sering ditemukan pada gigi premolar dan molar kuda adalah *sharp tooth edges*, *wolf teeth*, *decideus*, *shear mouth*, *focal dental overgrowth*, *ramp*, *diastema*, *step mouth*, *worn teeth*, *wave mouth*, *fractured teeth*, dan *missing teeth*. Abnormalitas gigi pada kuda dapat terjadi karena kurangnya perhatian pemilik kuda pada perawatan gigi. Kurangnya pengetahuan tentang pentingnya merawat gigi kuda secara rutin juga dapat menjadi salah satu sebab abnormalitas gigi.

Belum banyak laporan penelitian maupun pustaka acuan tentang abnormalitas gigi pada kuda, khususnya yang berada di *horse-riding school*. Atas dasar tersebut, penulis tertarik untuk melakukan penelitian ini. Tujuan penelitian ini adalah untuk mengetahui abnormalitas gigi kuda yang berada di *horse-riding school*. Penemuan abnormalitas ini nantinya diharapkan bisa menjadi acuan untuk penanganan gangguan yang terjadi pada gigi kuda.

METODE PENELITIAN

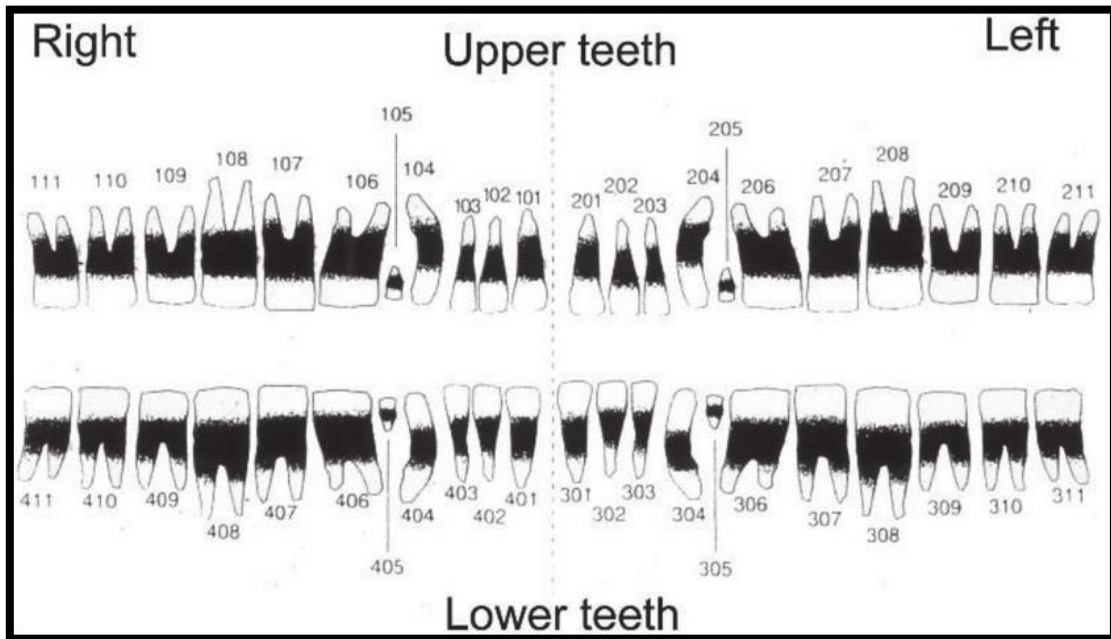
Penelitian ini dilakukan terhadap 20 ekor kuda jantan dan betina dengan jenis *thoroughbred*, *crossbreed*, dan kuda poni di *horse-riding school* yang berada di Bogor (Karanggan, Gunung Putri, Bojong Nangka, Kecamatan Gunung Putri, Kabupaten Bogor, Jawa Barat) dan Bali (Banjar Pengambangan, Pererenan, Kecamatan Mengwi, Kabupaten Badung, Bali) dengan umur kuda di atas empat setengah tahun. *Horse-riding school* dipilih menjadi tempat penelitian karena semakin banyak masyarakat yang menggemari olahraga berkuda dan menjadikan *horse-riding school* sebagai pilihan tempat belajar menunggang kuda, oleh karena itu kesehatan gigi di tempat tersebut harus diperhatikan. Hal ini berkaitan dengan pemasangan besi kendali kuda (*bit*) untuk kendali kuda yang berhubungan langsung dengan gigi sehingga apabila terjadi gangguan pada kesehatan gigi maka akan berpengaruh pada performa kuda.

Peralatan yang digunakan dalam penelitian ini adalah *equine dental mouth gag*, *pram/twitch*, kamera *handphone*, dan alat tulis untuk mencatat data. Penelitian ini merupakan penelitian eksploratif dilakukan dengan cara *purposive sampling* pada gigi kuda di *horse-riding school* yang berada di Bogor dan Bali. Pada penelitian ini data disajikan secara deskriptif dalam bentuk tabel.

Pengumpulan data pada penelitian ini dilakukan dengan cara pemeriksaan secara langsung di lapangan. Satu persatu dari 20 ekor kuda dilakukan pemeriksaan gigi, kuda dipindahkan ke tempat *grooming* agar mudah dalam pengambilan data. Dixon dan Dacre (2005) menyatakan bahwa pemeriksaan gigi diawali dengan memasang *equine dental mouth gag* pada mulut kuda dan kuda *direstrain* menggunakan *pram/twitch* agar mudah untuk membuka mulut, kemudian mulut kuda dibersihkan dengan air, setelah itu gigi dapat diinspeksi dan palpasi untuk menemukan abnormalitas gigi. Pemeriksaan pada sebagian kecil kuda (sekitar 3-8%), tergantung pada temperamen dan pengalaman pemeriksaan mulut sebelumnya, sehingga ditentukan perlu diberi obat penenang *detomidine hydrochloride* (Dormosedan®, Orion Pharma, Espoo, Finlandia) atau tidak untuk pemeriksaan gigi demi keamanan saat melakukan pemeriksaan (Brigham dan Duncanson, 2000; Ramzan, 2002).

Bentuk gigi normal pada kuda meliputi, gigi seri (*incisors*) pada anak kuda terdapat tiga gigi seri susu (*deciduous*) di rahang atas dan bawah. Gigi seri susu lebih kecil, lebih putih, dan berisi *infundibula* yang lebih lebar dan dangkal daripada gigi permanen, yang biasanya muncul pada sisi aspek *lingualnya*. Kuda dewasa memiliki total 12 gigi seri. Gigi seri pada kuda yang berusia lebih muda berbentuk melengkung (cembung pada sisi aspek *labialnya*, cekung pada sisi aspek *lingualnya*) dan meruncing secara seragam dari permukaan gesek/kunyah antar gigi (*oklusal*) ke arah sisi lidah atau bibir atau pipi (aspek) dari gigi. Bertambahnya usia dan keausan, ruang (*diastema, pleural-diastemata*) dapat berkembang di antara gigi seri, sehingga pakan sisa dapat terperangkap dan menjadi masalah pada beberapa kuda. Gigi seri yang telah berkembang penuh pada kuda dewasa muda memiliki penampilan hampir setengah lingkaran, yang secara bertahap menjadi lebih dangkal seiring bertambahnya usia, karena perubahan bentuk gigi yang disebabkan oleh keausan progresif. Sudut oklusal antara gigi seri atas dan bawah juga kehilangan kelengkungannya dan berkurang seiring bertambahnya usia dari hampir 180° setelah erupsi, menjadi sekitar 90° pada usia 15 tahun (Dixon, 2002).

Untuk mempermudah penyebutan posisi gigi pada kuda, terdapat sistem triadan tata nama gigi yang dijelaskan pada Gambar 1.



Gambar 1. Sistem triadan tata nama gigi kuda
(Dixon dan Dacre, 2005)

Gigi taring (*canine*), kuda jantan biasanya memiliki empat gigi taring (dua rahang atas dan dua rahang bawah) yang tumbuh pada usia 4-6 tahun di ruang interdental (antara gigi seri dan *premolar*). Gigi taring merupakan gigi runcing yang cembung di tepi bukalis tetapi sedikit cekung pada sisi aspek medial (*lingual* dan *palatal*). Pada kuda *thoroughbred* dewasa, panjangnya 5-7 cm. Gigi taring bawah biasanya posisinya lebih *rostral* daripada gigi taring atas, dan oleh karena itu biasanya tidak ada kontak oklusal antara gigi taring atas dan bawah. Hal ini diduga menjadi alasan mengapa gigi taring (terutama bagian bawah) cenderung mengalami kalkulus. Terkadang hilangnya enamel permukaan gigi taring juga memungkinkan terbentuknya kalkulus. Gigi taring biasanya tidak ada atau belum sempurna pada kuda betina (Dixon, 2002).

Gigi geraham, gigi *premolar* dan *molar* kuda secara kolektif disebut *cheek teeth*. Kuda dewasa biasanya memiliki 24 gigi geraham, membentuk empat baris terdiri dari enam gigi yang tertampung di tulang rahang atas dan rahang bawah. Gigi geraham bertindak sebagai penggiling, dengan gerakan memutar, menghancurkan, dan menyamping, dari satu sisi *mandibula* pada satu waktu. Gerakan putar utama ini dikombinasikan dengan gerakan *rostro-caudal* (depan ke belakang) pada sendi *temporo-mandibula*; gerakan juga terjadi saat

mengangkat dan menurunkan kepala. Bentuk dan dimensi gigi geraham, pada bagian melintang gigi geraham kuda berbentuk persegi panjang, kecuali gigi pertama dan keenam (06s dan 11s) yang berbentuk segitiga. Gigi geraham atas lebih lebar dan relatif persegi pada penampang melintang dibandingkan dengan bentuk yang lebih persegi panjang pada gigi rahang bawah yang lebih sempit. Gigi geraham pertama (06s) adalah yang terpendek (panjang sekitar 5 cm pada kuda keturunan *thoroughbreds* muda), dengan sisa gigi yang lain pada *breed* ini sepanjang 7-8 cm sebelum dipakai (aus). Semua gigi geraham permanen kuda sudah aus pada usia lima tahun (Dixon, 2002). Dixon dan Dacre (2005) menyatakan bahwa gigi geraham mengalami keausan sebanyak 2–3 mm pertahun, sehingga banyak ditemukan gigi geraham kuda yang aus pada umur 25-30 tahun. Semua gigi geraham atas memiliki tiga akar (dua lateral kecil dan medial lebih besar) dan gigi geraham bawah memiliki dua akar, satu di *rostral* dan satu di *caudal* (kecuali 011s, yang memiliki tiga) setelah berkembang sempurna. Akar gigi geraham rahang bawah cenderung lebih panjang dibandingkan gigi rahang atas. Gigi geraham rahang atas lebih lebar dari gigi rahang bawahnya, sehingga sekitar sepertiga permukaan oklusal gigi geraham atas bersentuhan dengan sekitar setengah permukaan oklusal gigi geraham bawah saat mulut tertutup (Dixon, 2002).

Wolf teeth atau gigi serigala, merupakan bagian dari gigi geraham. Bisa muncul pada satu (106 atau 206) atau kedua gigi *premolar* satu atas (106 dan 206), dan gigi ini lebih jarang ditemukan. *Wolf teeth* muncul pada kuda umur enam hingga 12 bulan dan memiliki panjang 10-20mm (Dixon dan Dacre, 2005). Kemunculan gigi ini kurang diperhatikan karena banyak kuda muda mungkin kehilangan *wolf teeth* dengan sendirinya saat mereka melepaskan gigi geraham susu pertama mereka (106 dan 206). Mayoritas *wolf teeth* kecil yang berada dalam posisi berlawanan normalnya (tepat di depan 06s) tidak membahayakan menurut pendapat penulis, meskipun banyak dokter memiliki pandangan yang sangat kuat tentang hal sebaliknya. Jika *wolf teeth* sangat besar, terutama jika bergeser ke arah depan *rostral*, *medial*, atau *lateral*, mereka dapat mengganggu pipi atau bibir yang mungkin ditekan oleh gigi ini dengan tekukan sehingga menyebabkan ketidaknyamanan pada mulut (Dixon, 2002).

Pada penelitian ini diteliti kemungkinan adanya 14 abnormalitas gigi kuda. Adapun abnormalitas tersebut antara lain gigi gergaji (*dental overgrowth/sharp teeth*) yaitu adanya gigi tajam akibat gesekan permukaan gigi rahang atas dengan posisi gigi rahang bawah yang tidak tepat (*maloklusi*). Gigi tumbuh berlebih (*focal dental overgrowth*) yaitu pertumbuhan gigi berlebih, 1 mm atau lebih di atas permukaan mastikasi dan memiliki ujung tumpul. Sela gigi

longgar (*diastema*) yaitu ruang abnormal muncul di antara gigi. Gigi aus (*worn teeth*) adalah gigi yang tampak rata (aus) karena gesekan yang sering saat mengunyah (Bottegaro *et al.*, 2012). Gigi susu tersisa (*deciduous caps*) adalah gigi susu yang tersisa setelah gigi lain menjadi gigi permanen (Klugh, 2010). Gigi landai (*ramps teeth*) adalah pertumbuhan berlebih mahkota gigi, biasanya terjadi pada gigi *premolar* satu atau *premolar* kedua. Permukaan gigi *premolar* terangkat, sedangkan gigi *premolar* ketiga, *molar* pertama, kedua dan ketiga lebih rendah (Liyu, 2005). Gigi bergelombang (*wave mouth*) yaitu gigi pada rahang bawah bergelombang jika dilihat dari lateral. Gigi patah (*fractured teeth*) adalah kondisi gigi kehilangan fragmennya, sehingga gigi tidak utuh. Gigi tanggal (*missing teeth*) adalah tanggalnya gigi, biasanya karena trauma akibat benturan. Gigi tangga (*step mouth*) adalah ditemukan gigi dengan tinggi tidak sama, hal ini karena terdapat salah satu gigi yang tanggal namun tidak segera tumbuh gigi yang baru sehingga menyebabkan gigi yang berlawanan tidak bisa bergesekan dan terus tumbuh menjadi lebih tinggi dari gigi lain. Karang gigi (*dental plaque*) adalah lapisan sisa makanan yang menempel pada gigi berwarna kuning, coklat dan kehitaman. Gigi gunting (*shear mouth*) adalah istilah yang merujuk pada gigi rahang bawah yang runcing, tepi gigi sisi lingual rahang bawah lebih tinggi dari gigi sisi bukal. Gigi dengan jumlah berlebih (*supernumerary teeth*) adalah terdapat jumlah gigi lebih banyak dari normalnya dan gigi yang tumbuh berlebih tersebut tidak pada posisi seharusnya (Sukaratha *et al.*, 2014). Gigi kait (*hooks*) merupakan keadaan mahkota gigi yang menonjol lebih panjang dari pada lebarnya (Klugh, 2010).

HASIL DAN PEMBAHASAN

Hasil pengamatan yang dilakukan terhadap 20 ekor kuda yang berada di *horse-riding school* yang diperiksa giginya satu persatu diperoleh abnormalitas pada Tabel 1 dan Frekuensi kejadian abnormalitas gigi kuda disajikan pada Tabel 2.

Tabel 1. Penemuan abnormalitas gigi pada setiap kuda yang ada di *horse-riding school* di Bogor dan Bali

No Kuda	Sinyalemen Kuda	Kelainan Gigi
1	Bogor; jantan; 13 tahun; <i>crossbreed</i>	Gigi gergaji, gigi kait (411 dan 311), karang gigi taring, ulser pipi bagian dalam
2	Bogor; jantan; 8 tahun; <i>crossbreed</i>	Gigi gergaji, ulser pipi bagian dalam
3	Bogor; jantan; 13 tahun; <i>crossbreed</i>	Gigi gergaji, gigi kait (106, 206, 306, dan 406), gigi landai (406), karang gigi taring
4	Bogor; betina; 5 tahun; <i>crossbreed</i>	Gigi gergaji, <i>wolf teeth</i> , ulser pipi bagian dalam

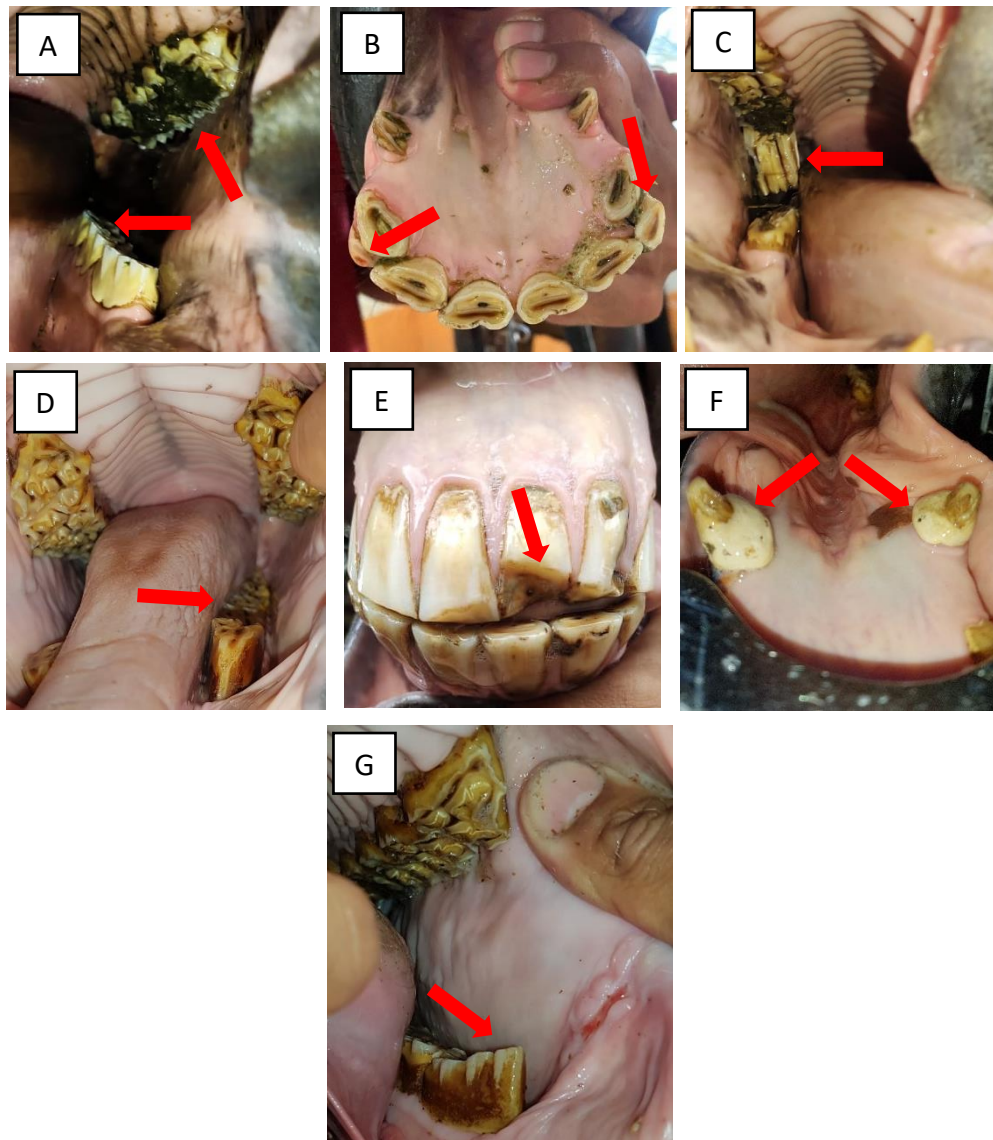
Lanjutan: Tabel 1. Penemuan abnormalitas gigi pada setiap kuda yang ada di *horse-riding school* di Bogor dan Bali

5	Bogor; betina; 10 tahun; <i>crossbreed</i>	Gigi gergaji, ulser pipi bagian dalam
6	Bogor; jantan; 11 tahun; <i>crossbreed</i>	Gigi gergaji, gigi kait (206), gigi landai (306, 406), karang gigi taring, patah gigi seri (201), ulser pipi bagian dalam
7	Bogor; jantan; 7 tahun; <i>crossbreed</i>	Gigi gergaji, gigi kait, gigi landai, karang gigi seri, ulser pipi bagian dalam
8	Bogor; betina; 8 tahun; kuda poni	Gigi gergaji, karang gigi seri, ulser pipi bagian dalam
9	Bogor; betina; 15 tahun; kuda poni	Gigi gergaji, gigi kait, karang gigi seri, ulser pipi bagian dalam
10	Bogor; jantan; 12 tahun; kuda poni	Gigi kait (306, 406), gigi bergelombang
11	Bali; jantan; 13 tahun; <i>thoroughbred</i>	Gigi gergaji, gigi bergelombang, gigi kait (106, 206, 311)
12	Bali; jantan; 7 tahun; <i>thoroughbred</i>	Gigi gergaji, gigi kait (106), gigi landai (108)
13	Bali; jantan; 9 tahun; <i>thoroughbred</i>	Gigi gergaji, gigi kait (106, 206, 311), karang gigi taring
14	Bali; jantan; 13 tahun; <i>thoroughbred</i>	Gigi gergaji, gigi bergelombang, gigi kait (106, 206, 311, 411), ulser pipi bagian dalam
15	Bali; jantan; 11 tahun; <i>thoroughbred</i>	Gigi gergaji, gigi kait (106, 206, 311, 411), karang gigi taring, karang gigi seri
16	Bali; jantan; 5 tahun; <i>thoroughbred</i>	Gigi gergaji, gigi susu tersisa (303, 403)
17	Bali; jantan; 9 tahun; <i>thoroughbred</i>	Gigi gergaji, gigi kait (311, 411), ulser pipi bagian dalam
18	Bali; jantan; 7 tahun; <i>thoroughbred</i>	Gigi gergaji, gigi kait (311, 411)
19	Bali; jantan; 7 tahun; <i>thoroughbred</i>	Gigi gergaji, gigi kait (206), karang gigi taring
20	Bali; jantan; 13 tahun; <i>thoroughbred</i>	Gigi gergaji, gigi kait, karang gigi taring

Tabel 2. Frekuensi kejadian abnormalitas gigi pada kuda di *horse-riding school* di Bogor dan Bali

No	Abnormalitas	Total per 20 sampel
1	Gigi gergaji (<i>dental overgrowth/sharp teeth</i>)	19
2	Gigi susu tersisa (<i>deciduous caps</i>)	1
3	Gigi landai (<i>ramps teeth</i>)	4
4	Gigi bergelombang (<i>wave mouth</i>)	3
5	Gigi patah (<i>fractured teeth</i>)	1
6	Karang gigi (<i>dental plaque</i>)	10
7	Gigi kait (<i>hooks</i>)	15

Berdasarkan pengamatan secara langsung di lapangan, terdapat tujuh abnormalitas seperti yang tertera pada Tabel 2, yakni gigi gergaji (*dental overgrowth/sharp teeth*), gigi susu tersisa (*deciduous caps*), gigi landai (*ramps teeth*), gigi bergelombang (*wave mouth*), gigi patah (*fractured teeth*), karang gigi (*dental plaque*), dan gigi kait (*hooks*).



Gambar 2. Kejadian abnormalitas pada gigi kuda yang berada di *horse-riding school* di Bogor dan Bali

Keterangan: A. Gigi gergaji (*dental overgrowth/sharp teeth*) terlihat gigi tajam akibat gesekan permukaan gigi yang tidak tepat antara rahang atas dan bawah, B. Gigi susu tersisa (*deciduous caps*) menunjukkan gigi susu yang masih belum tanggal, C. Gigi landai (*ramps teeth*) salah satu gigi terlihat lebih tinggi dari yang lain, D. Gigi bergelombang (*wave mouth*) gigi dengan tinggi yang berbeda sehingga terlihat bergelombang, E. Gigi patah (*fractured teeth*) terlihat gigi seri pertama kiri (201) kehilangan fragmennya sehingga tidak terlihat utuh seperti gigi seri pertama kanan, F. Karang gigi (*dental plaque*) terlihat lapisan sisa makanan yang menumpuk, G. Gigi kait (*hooks*) gigi yang terlihat runcing diujung seperti kait.

Gigi gergaji (*dental overgrowth/sharp teeth*) (Gambar 2A) merupakan abnormalitas yang paling banyak ditemukan pada penelitian ini. Sebanyak 19 dari 20 ekor kuda mengalami abnormalitas tersebut. Klugh (2010) menyatakan bahwa kuda mengunyah pakan dengan gerakan rahang dari sisi dalam ke sisi luar dan sebaliknya, namun tidak sampai tepi. Hal ini

menyebabkan terjadinya pengikisan gigi yang tidak merata sehingga terbentuk sisi tajam di tepi luar gigi. Pada penelitian ini ditemukan 10 dari 19 ekor kuda yang mengalami gigi gergaji terdapat tukak atau ulser pada pipi bagian dalam. Hal ini diakibatkan terjadinya gesekan antara tepi gigi yang tajam dengan pipi bagian dalam sehingga menghasilkan luka. Jika hal tersebut dibiarkan, selain bisa merusak bagian dalam pipi juga dapat merusak lidah, dan menyebabkan pakan yang dikunyah berjatuh akibat sudut oklusal gigi yang tidak menutup rata.

Gigi susu tersisa (*deciduous caps*) (Gambar 2B) ditemukan pada gigi seri salah satu kuda. Gigi susu pada kuda mulai digantikan oleh gigi permanen pada usia 2 tahun dan akan sepenuhnya digantikan gigi permanen pada usia sekitar 4,5 tahun. Menurut Dixon dan Dacre (2005) terdapat banyak variasi individu saat tanggalnya gigi geraham susu. Jika gigi susu sangat longgar atau hanya sebagian tertahan oleh perlekatan gusi/gingiva, mereka dapat menyebabkan ketidaknyamanan mulut jangka pendek. Kuda yang menderita gigi susu tersisa mungkin menunjukkan kepala gemetar, *quidding*, resistansi terhadap *bit*, dan terkadang kehilangan nafsu makan selama beberapa hari sampai gigi tersebut tanggal. Tanda-tanda klinis seperti itu pada kuda berusia 2-4 tahun memerlukan pemeriksaan oral yang cermat untuk meneguhkan adanya gigi susu yang longgar. Jika gigi seperti itu ditemukan, gigi tersebut dapat dicabut.

Kejadian gigi landai (*ramps teeth*) (Gambar 2C) ditemukan sebanyak empat dari 20 kuda yang diperiksa. Menurut Klugh (2010) penyebab gigi landai lantaran rahang bawah maju, saat terjadi proses mastikasi premolar pertama atau premolar kedua tidak terkikis.

Gigi bergelombang (*wave mouth*) (Gambar 2D) pada penelitian ini ditemukan sebanyak tiga dari 20 ekor kuda. Gigi bergelombang merupakan konfigurasi bergelombang pada permukaan oklusal *rostro-caudal* (Pollaris *et al.*, 2018). Menurut Klugh (2010) gigi yang tidak simetris bisa mengakibatkan terbentuknya gigi bergelombang. Gigi bergelombang lebih banyak terlihat pada kuda berusia di atas sembilan tahun dibandingkan kuda berusia satu hingga empat setengah tahun. Pada usia 20 tahun, kuda 26,3 kali lebih mungkin memiliki gigi bergelombang daripada kuda yang berusia kurang dari lima tahun. Perkembangan ruang antara gigi geraham saat gigi tumbuh juga dapat menyebabkan keausan yang tidak normal. Hal ini menjelaskan tingkat kejadian gigi gelombang yang lebih tinggi pada kuda yang lebih tua (Anthony *et al.*, 2010).

Kejadian gigi patah (*fractured teeth*) (Gambar 2E) pada penelitian ini ditemukan hanya satu dari 20 kuda. Terlihat dari bentuk patahannya, gigi kuda tersebut diduga patah karena

mengalami trauma benturan atau semacamnya. Posisi gigi di dalam mulut berada di bagian depan, gigi seri dan gigi taring kuda rentan terhadap trauma termasuk patah gigi, patah tulang penyangga (*os insisivus*), *avulsi*, dan abrasi berlebihan akibat kondisi perilaku atau lingkungan (Rawlinson dan Early, 2013).

Karang gigi (*dental plaque*) (Gambar 2F) pada gigi kuda di penelitian ini ditemukan sebanyak 10 dari 20 ekor kuda, dan paling banyak ditemukan pada gigi seri dan gigi taring. Pada gigi taring, karang gigi lebih banyak ditemukan di gigi taring rahang bawah. Menurut Rawlinson dan Early (2013) akumulasi karang gigi yang berhubungan dengan gigi taring dan gigi seri, terutama gigi seri gigi taring rahang bawah merupakan hal yang umum terjadi. Hal ini disebabkan penumpukan sisa pakan yang tidak terbawa pada saat mastikasi karena tidak bertemunya secara langsung permukaan gigi taring rahang bawah dengan rahang atas. Hal ini juga dikarenakan posisi gigi taring bawah yang lebih *rostralis* dari gigi taring atas, sehingga seringkali tidak ada kontak oklusal antara gigi taring bawah dengan atas.

Gigi kait (*hooks*) (Gambar 2G) pada penelitian ini ditemukan sebanyak 15 dari 20 ekor kuda. Kelainan ini dapat terjadi karena gesekan antara gigi rahang bawah dan atas yang tidak merata sehingga tidak semua gigi tergerus dengan sama. Gigi kait ditemukan terjadi pada gigi *premolar* pertama dan gigi *molar* terakhir baik rahang atas maupun bawah.

Wolf teeth juga ditemukan pada penelitian ini. Mereka tidak tergolong sebagai kelainan, namun jika dibiarkan dapat menyebabkan kuda susah untuk dikendalikan. Hal ini terjadi karena pemasangan *bit* untuk kendali kuda yang tepat di depan *wolf teeth*. Ukurannya yang tergolong kecil seringkali akan menimbulkan respons nyeri apabila kontak dengan *bit* sehingga mengganggu respons kuda saat dikendalikan dan juga dapat menyebabkan kurangnya nafsu makan akibat rasa nyeri tersebut.

SIMPULAN

Abnormalitas gigi yang paling banyak ditemukan pada kuda yaitu gigi gergaji (*dental overgrowth/sharp teeth*) yang berjumlah 19 dari 20 atau 95% kuda mengalami abnormalitas tersebut. Sebanyak 10 dari 19 kuda yang mengalami gigi gergaji juga mengalami ulser pada bagian dalam pipi. Karang gigi paling banyak ditemukan pada gigi seri dan gigi taring khususnya rahang bawah.

SARAN

Berdasarkan data abnormalitas gigi kuda yang didapat, disarankan kepada pemilik kuda untuk rutin melakukan pemeriksaan terhadap gigi kudanya agar dapat secara dini melacak dan meminimalisir abnormalitas yang terjadi, karena sifat gigi kuda yang selalu tumbuh sepanjang hidupnya dan tindakan mengunyah makanan kuda yang tidak sempurna dapat menyebabkan pengikisan gigi yang tidak merata sehingga menimbulkan abnormalitas pada gigi. Pada penelitian selanjutnya disarankan untuk melakukan pengkajian lebih lanjut guna mencari tahu penyebab pasti dari terjadinya setiap kelainan gigi kuda.

UCAPAN TERIMA KASIH

Penulis mengucapkan terima kasih kepada *Equestrina Indonesia* dan pihak *stable* yang telah memberikan kesempatan serta membantu dalam melakukan penelitian serta seluruh pihak yang telah mendukung sehingga penelitian ini dapat terselesaikan dengan baik.

DAFTAR PUSTAKA

- Anthony J, Waldner C, Grier C, Laycock AR. 2010. A survey of equine oral pathology. *Journal of Veterinary Dentistry* 27(1): 12-15.
- Bottegaro NB, Kos J, Smolec O, Vnuk D, Matičić D, Pirkić B, Selanec J. 2012. Pathological findings in premolar and molar teeth in 100 horses during routine clinical examinations. *Veterinarski Arhiv* 82(2): 143-153.
- Brigham EJ, Duncanson G. 2000. Case study of 100 horses presented to an equine dental technician in the UK. *Equine Veterinary Education* 12(2): 63-67.
- Dixon PM. 2002. The Gross, Histological, and Ultrastructural Anatomy of Equine Teeth and Their Relationship to Disease. In Proceedings of the 49th Annual Convention of the American Association of Equine Practitioners. New Orleans, Louisiana, 21-25 November 2003. 48: 421-437.
- Dixon PM, Dacre I. 2005. A review of equine dental disorders. *The Veterinary Journal* 169(2): 165-187.
- Hendri H, Suardi S, Mikail A. 2012. Perbandingan performans reproduksi kuda lokal dan turunan thoroughbred di Kota Payakumbuh. *Jurnal Peternakan Indonesia* 14(3): 441-446.
- Klugh OD. 2010. *Principles of Equine Dentistry*. The Veterinary Press. London. Manson Publishing. Hlm. 20-30.
- Liyou O. 2005. Wolf teeth in horses-equine dentistry. *Australian Stock Horse Journal, Artarmon* 1(1): 76-77.
- Nezar MR, Susanti R, Setiati N. 2014. Jenis Cacing pada Feses Sapi di TPA Jatibarang dan KTT Sidomulyo Desa Nongkosa Wit Semarang. *Unnes Life Sci* 3(2): 93-102.
- Nozawa K, Amano T, Katsumata M, Suzuki S, Nishida T, Namikawa T, Martojo H, Pangestu B, Nadjib H. 1981. Morphology and gene constitution of the Indonesian horses. In: The Origin and Phylogeny of Indonesia Native Livestock. Ed ke-2. Tokyo. The Research Group of Overseas Scientific Survey. Hlm. 9-30.

- Pollaris E, Haspeslagh M, Van den Wyngaert G, Vlamincck L. 2018. Equine cheek teeth occlusal fissures: prevalence, association with dental wear abnormalities and occlusal angles. *Equine Veterinary Journal* 50(6): 787-792.
- Ramzan PH. 2002. The need for chemical restraint while performing routine dental procedures using a full mouth speculum: a retrospective study of 581 examinations. *Equine Veterinary Education* 14(1): 30-32.
- Rawlinson JT, Earley E. 2013. Advances in the treatment of diseased equine incisor and canine teeth. *Veterinary Clinics: Equine Practice* 29(2): 411-440.
- Saragih CI, Suada IK, Sampurna IP. 2013. Ketahanan susu kuda sumbawa ditinjau dari waktu reduktase, angka katalase, berat jenis, dan uji kekentalan. *Indonesia Medicus Veterinus* 2(5): 553-561.
- Sukaratha E, Suatha IK, Batan IW. 2014. Identifikasi kelainan dan kerusakan gigi sapi bali. *Indonesia Medicus Veterinus* 3(5): 373-383.
- Wasilah, Burhanuddin, Nahda U. 2018. Penerapan konsep futuristik pada pusat pacuan kuda di Jeneponto. *Nature* 5(1): 41-50.