

Laporan Kasus: Penanganan Demodekosis General pada Anjing Kacang

(TREATMENT OF GENERAL DEMODICOSIS
IN MONGREL DOG: A CASE REPORT)

Oktryna Hodesi Sibarani¹,
I Nyoman Suartha², I Gusti Made Krisna Erawan²

¹Mahasiswa Profesi Dokter Hewan,
²Laboratorium Ilmu Penyakit Dalam Veteriner,
Fakultas Kedokteran Hewan, Universitas Udayana,
Jl. Sudirman, Sanglah, Denpasar, Bali, Indonesia, 80234;
Telp/Fax: (0361) 223791
Email: oktrynasibarani@gmail.com

ABSTRAK

Demodekosis adalah penyakit kulit yang disebabkan oleh perkembangbiakan tungau *Demodex sp.* secara berlebihan. Demodekosis diklasifikasikan berdasarkan distribusi lesi yaitu demodekosis lokal dan demodekosis general/umum. Demodekosis terjadi pada hewan yang mengalami penurunan sistem imun, hewan tua, dan anak anjing yang berumur kurang dari satu tahun. Seekor anjing lokal berumur satu tahun dengan bobot badan 5,6 kg datang ke Rumah Sakit Hewan Pendidikan, Fakultas Kedokteran Hewan, Universitas Udayana dengan keadaan anjing tidak mau makan, lemas, dan kerontokan rambut pada wajah, sekitar mata, telinga, bagian punggung, serta pada bagian ekstremitas. Pada pemeriksaan fisik ditemukan eritema dan pustula pada bagian kaki belakang dan perut. Anjing menunjukkan rasa gatal. Pemeriksaan hematologi rutin menunjukkan hewan kasus mengalami anemia dan peningkatan limfosit. Diagnosis demodekosis diteguhkan berdasarkan pemeriksaan kerokan yang dalam pada kulit atau *deep skin scraping* ditemukan tungau *Demodex sp.* Prognosis anjing kasus adalah *fausta*. Anjing kasus diterapi dengan ivermectin (0,4 mg/kg BB) dan amitraz. Anjing kasus juga diobati dengan cefalexin (22 mg/kg BB, q12h) dan cyproheptadine HCl (1.5 mg/kg BB, dua kali seminggu) selama seminggu.

Kata-kata kunci: demodekosis; anjing lokal; kerontokan rambut; kerokan kulit

ABSTRACT

Demodicosis is a parasitic dermatopathy involving excessive proliferation of mites of the genus *Demodex sp.* Demodicosis classified based on lesion distribution that may present local or general clinical symptoms. Demodicosis is a parasitic disease that is often seen in immunodeficient, old dog, and young dogs of less than a year. A one year-old female local dog with weight 5,6 kg was presented to the Veterinary Teaching Hospital, Faculty of Veterinary Medicine, University of Udayana with loss of appetite, dullness, alopecia on the face, back and legs. Clinical examination revealed erythema and pustular skin in both limbs and abdomen. There is itching. The complete blood count (CBC) showed anemia and lymphocytosis. The diagnosis of demodicosis was based on deep skin scraping showed *Demodex sp.* The dog treated with Ivermectin (0,4 mg/kg BB), external application of amitraz (V-traz®, Amitraz 12,5%), cefalexin monohydrate (22 mg/kg BB, q 12h) and cyproheptadine HCl (1.5 mg/kg BB, BID in seven days).

Keywords: canine demodicosis; local dog; alopecia; deep skin scraping

PENDAHULUAN

Anjing merupakan hewan yang dekat dengan manusia karena perilaku sosialnya (Ugbomoiko *et al.*, 2008). Ras anjing yang berbeda memiliki tujuan pemeliharaan yang berbeda bagi manusia antara lain sebagai anjing penjaga, anjing detektif untuk membantu dalam penyelidikan criminal, dan anjing peliharaan untuk mendampingi manusia (Nwoha, 2011). Dalam pemeliharannya anjing dapat dihadapkan pada berbagai bentuk penyakit kulit seperti demodekosis.

Demodekosis adalah penyakit parasit dengan predileksi pada kulit. Demodekosis adalah penyakit parasit yang disebabkan oleh perkembangbiakan tungau *Demodex sp* (Reddy *et al.*, 2014) dengan tempat predileksi pada kulit, folikel rambut, dan kelenjar *sebaceous* (Toops *et al.*, 2010). *Demodex* ditularkan dari induk ke anak anjing dalam waktu dua hingga tiga hari setelah melahirkan (Gortel, 2006). Terdapat tiga spesies *Demodex* yang dapat menginfeksi anjing yaitu *D. canis*, *D. cornei*, dan *D. injai*. Tungau *D. canis* dan *D. injai* ditemukan pada folikel rambut, kelenjar *sebaceous*, dan saluran *sebaceous*, sedangkan, *D. cornei* ditemukan pada lapisan superfisial *stratum corneum* di seluruh lapisan kulit (Sivajothi *et al.*, 2015).

Berdasarkan distribusi lesi, demodekosis dapat dibedakan menjadi demodekosis lokal dan demodekosis general/umum (Kumari *et al.*, 2018). Bentuk terlokalisasi, lesinya melibatkan sedikitnya empat area termasuk wajah dan kaki depan dengan diameter lesi <2,5 cm (Gortel, 2006). Anjing dengan bentuk demodekosis umum, biasanya lesinya melibatkan lebih dari empat area tubuh termasuk dua atau lebih kaki dan seluruh wilayah tubuh (Mueller *et al.*, 2012). Menurut Gasparetto *et al.* (2018) kejadian demodekosis umum lebih banyak 60% dibandingkan dengan demodekosis lokal yang hanya mencapai 30%. Demodekosis terlokalisasi biasanya terdiri dari satu hingga beberapa area alopesia, eritema, bersisik, dan seringkali hiperpigmentasi (Gortel, 2006). Demodekosis umum menunjukkan alopesia parsial atau lengkap dan adanya *gips* folikel. Demodekosis umum dapat berhubungan dengan limfadenopati, lesu, dan demam.

Infeksi bakteri sekunder hampir selalu menyertai demodikosis umum (Mueller *et al.*, 2012). Gejala klinis demodekosis adalah alopesia (96%), deskuamasi (80%), eritema (73%), papula (58%), pustula (50%), dan hiperpigmentasi (36%) (Gasparetto *et al.*, 2018). Demodekosis yang terjadi pada anjing membutuhkan waktu berbulan-bulan dan bahkan bertahun-tahun untuk diobati supaya bisa sembuh (Nwoha, 2011). Keberhasilan pengobatan demodekosis sangat tergantung atas kondisi imun anjing, status nutrisi, status penyakit, dan pengobatan yang rutin (Suartha *et al.*, 2018). Adapun tujuan penulisan studi kasus ini adalah

untuk mengetahui cara mendiagnosis, penanganan, dan keberhasilan terapi pada anjing kasus demodekosis pada anjing kacang.

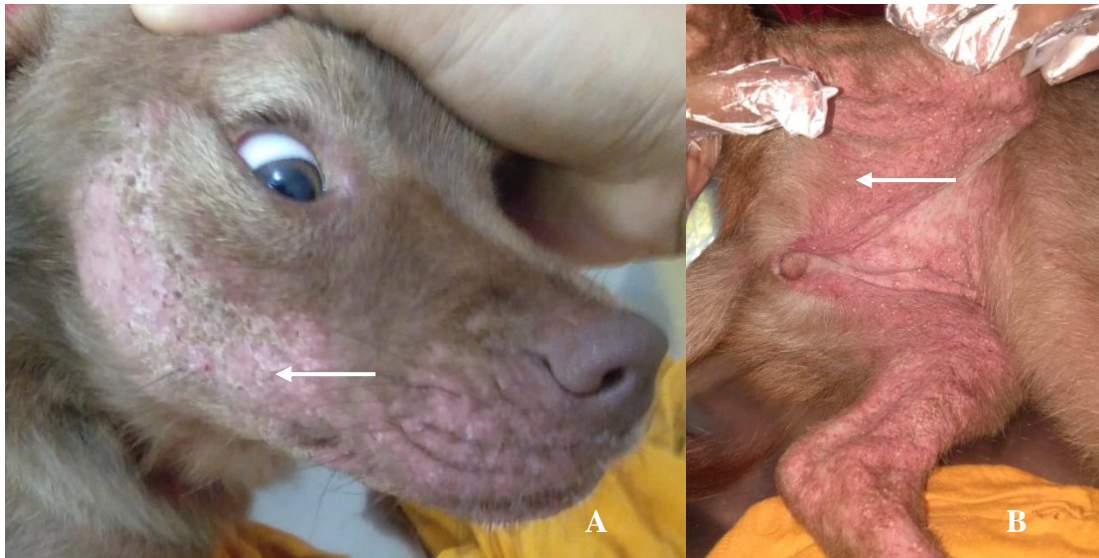
LAPORAN KASUS

Sinyalmen dan Anamnesis

Hewan kasus merupakan anjing kacang dengan bobot badan 5,6 kg, jenis kelamin betina, berumur satu tahun. Anjing memiliki warna rambut coklat. Anjing dibawa ke Rumah Sakit Hewan Pendidikan, Fakultas Kedokteran Hewan, Universitas Udayana dengan keadaan anjing tidak mau makan namun, masih mau minum dengan baik. Menurut keterangan pemilik anjing merupakan hasil *rescue* tiga bulan yang lalu. Pemilik hanya memiliki satu anjing tersebut. Anjing biasanya diberikan makan hati ayam, daging ayam, dan nasi. Anjing sudah mendapatkan vaksin pertama dan obat cacing. Anjing pernah diberikan pengobatan anti-tungau *spray* namun, pengobatan diberhentikan setelah tiga hari karena menunjukkan gejala kemerahan pada kulit dan kerontokan rambut yang parah. Anjing dilepas di dalam pekarangan rumah.

Pemeriksaan Fisik

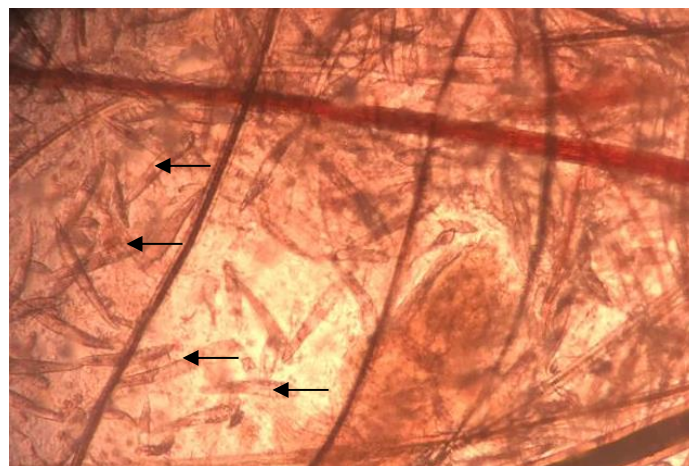
Pada pemeriksaan fisik dilakukan dengan cara inspeksi, palpasi, dan auskultasi. Status present sebagai berikut: suhu 40,5°C, frekuensi pulsus 96 kali/menit, frekuensi napas 56 kali/menit, frekuensi degup jantung 136 kali/menit, *Capillary Refill Time* (CRT) kurang dari dua detik, turgor kulit normal. Pada pemeriksaan kulit dan kuku, ditemukan kerontokan rambut pada daerah wajah, sekitar mata, telinga, punggung dan bagian ekstremitas, serta eritema dan pustula pada kulit bagian perut dan bagian kaki belakang (Gambar 1). Pada pemeriksaan limfonodus teraba pembengkakan pada limfonodus mandibularis bagian kanan. Pemeriksaan lainnya meliputi pemeriksaan muskuloskeletal, pemeriksaan pernapasan, pemeriksaan pencernaan, pemeriksaan kelamin dan perkencingan, pemeriksaan mata, pemeriksaan telinga, pemeriksaan saraf, serta pemeriksaan mukosa, dan diperoleh hasil normal.



Gambar 1. Kerontokan rambut pada daerah wajah sisi kiri (A) dan pustula pada daerah perut serta kaki belakang sisi kanan (B)

Pemeriksaan Penunjang

Pemeriksaan secara mikroskopis dilakukan terhadap sampel kulit dengan metode kerokan yang dalam pada kulit (*deep skin scrapings*). Pada kulit bagian perut dan kaki depan pasien kasus dilakukan pengambilan sampel menggunakan pisau bedah untuk mengerok kulit. Pengambilan sampel dilakukan dengan kerokan pada kulit sampai berdarah. Sampel kemudian ditetesi dengan minyak mineral, lalu ditutup dengan *cover glass*, dan diamati di bawah mikroskop cahaya dengan pembesaran daya rendah (pembesaran 400 kali). Hasil yang diperoleh adalah positif ditemukan tungau *Demodex sp.* (Gambar 2).



Gambar 2. Pemeriksaan sampel kerokan kulit menggunakan metode *deep skin scrapings* ditemukan *Demodex sp.* (tanda panah)

Pemeriksaan Hematologi Rutin

Hasil pemeriksaan hematologi rutin menunjukkan bahwa hewan kasus mengalami anemia normositik hiperkromik. Pada diferensial leukosit terjadi peningkatan jumlah limfosit (limfositosis) dan terjadi penurunan jumlah neutrofil (neutropenia). Hasil pemeriksaan darah disajikan pada Tabel 1.

Tabel 1. Hasil pemeriksaan hematologi rutin anjing kacang terinfeksi tungau *Demodex sp.*

Hematologi	Hasil	Nilai Rujukan ^{*)}	Keterangan
WBC (10 ⁹ /L)	13,5	6,0-15,0	Normal
Lymphocyte (10 ⁹ /L)	7,9	1,00-4,8	Tinggi
Monocyte (10 ⁹ /L)	2,9	0,3-1,5	Tinggi
Granulocytes (10 ⁹ /L)	2,7	6,2-14,8	Rendah
RBC (10 ¹² /L)	4,76	5,50-8,50	Rendah
HGB (g/dL)	13,4	12,0-18,0	Normal
MCV (fL)	62,1	60-77	Normal
MCH (pg)	28,1	14-25	Tinggi
MCHC (g/dL)	45,2	31-36	Tinggi
HCT (%)	29,6	37-55	Rendah
PLT (10 ⁹ /l)	103	165-500	Rendah

Keterangan: WBC = *White Blood Cell*; RBC = *Red blood cells*, HGB = hemoglobin; MCV = *Mean Corpuscular Volume*; MCHC = *Mean Corpuscular Haemoglobin Concentration*; MCHC = *Mean corpuscular hemoglobin concentration*; PLT = Platelet

*) Sumber: Jain (1993)

Diagnosis dan Prognosis

Berdasarkan anamnesis, hasil pemeriksaan fisik berupa adanya kerontokan rambut, eritema, dan pustula serta pemeriksaan penunjang kerokan kulit dengan ditemukan tungau *Demodex sp.* maka anjing kacang kasus ini didiagnosis menderita demodekosis. Prognosis pada hewan kasus adalah *fausta*.

Terapi

Terapi yang diberikan pada hewan kasus dengan berat badan 5,6 kg yang didiagnosis menderita demodekosis adalah antiakarisisida ivermectin (Ivomec[®], 10 mg/mL, PT Romindo Primavetcom, Jakarta, Indonesia) 0,4 mg/kg BB dan antihistamin dyphenhydramine HCl (Vetedryl[®] 20 mL, PT Sanbe Farma, Bandung, Indonesia) 2 mg/kg BB secara subkutan. antibiotik cefalexin (Cefalexin monohydrate 500 mg caps[®], PT Indo Farma, Jawa Barat,

Indonesia) 22 mg/kg BB, q 12h selama seminggu. Pemberian antihistamin oral (Cyproheptadine HCl Heptasan[®], PT Sanbe Farma, Bandung, Indonesia) 4 mg tablet, 1,5 mg/kg BB, dua kali sehari selama seminggu. Pemberian Amitraz (V-traz[®] 12,5%, 50 ml) dengan melarutkan 4 mL amitraz ke dalam satu liter air untuk setiap kali mandi.

PEMBAHASAN

Pemeriksaan fisik pada hewan kasus menunjukkan gejala klinis penurunan nafsu makan, lemas, dan pruritus. Pada pemeriksaan kulit, ditemukan kerontokan rambut pada daerah wajah, sekitar mata, telinga, punggung, dan bagian ekstremitas, eritema serta pustula pada kulit bagian perut dan bagian kaki belakang. Berdasarkan anamnesis, anjing menunjukkan kemerahan pada kulit dan kerontokan rambut yang parah. Pada pemeriksaan fisik, suhu tubuh yang tercatat adalah 40,5°C yang mengindikasikan demam.

Demodekosis adalah penyakit kulit yang diakibatkan oleh infeksi *Demodex*. Tungau *Demodex* pada kulit tidak menimbulkan gejala klinis pada anjing yang sehat karena sistem imun anjing masih dalam keadaan baik (Gortel, 2006). *Demodex* menghasilkan substansi humoral yang mampu memicu terjadinya supresi respons blastogenesis. Substansi ini menyebabkan limfosit T memberikan respons kekebalan tubuh inang terhadap parasit sehingga, perkembangbiakan parasit dapat dikendalikan oleh inang (Sardjana, 2012).

Demodex tidak menyebabkan demodekosis selama sistem kekebalan kulit dan populasi *Demodex* seimbang (Mueller *et al.*, 2012). Anjing dengan demodekosis umum yang kronis menunjukkan penurunan respons blastogenesis limfosit. Peningkatan jumlah tungau dan adanya pioderma memicu defisiensi limfosit T (Sardjana, 2012). Sistem kekebalan kulit yang menurun memungkinkan tungau *Demodex* masuk ke dalam lapisan korneum kulit sampai memasuki akar-akar rambut serta kelenjar *sebaceous* dan berkembang biak di kelenjar *sebaceous*. Akar rambut menjadi mati dan menyebabkan kerontokan rambut (Widodo *et al.*, 2011).

Tanda-tanda klinis demodekosis berkembang tergantung pada tingkat perkembangbiakan tungau. Lesi kulit sering dimulai dari wajah dan kaki depan dan dapat berkembang hingga memengaruhi bagian tubuh lain (Mueller *et al.*, 2012). Kemerahan terjadi diakibatkan karena proses inflamasi. Infeksi bakteri sekunder dapat menyebabkan terjadinya pustula. Lesi pustular yang parah menyebabkan tubuh nyeri, lesu, dan demam (Mueller *et al.*, 2020). Demodekosis pada anjing dapat menyebabkan pruritus akibat infeksi bakteri (Rangsan dan Arkom, 2010).

Pemeriksaan darah berperan penting dalam menentukan diagnosis dan dapat digunakan untuk memantau perjalanan penyakit. Hasil pemeriksaan hematologi rutin menunjukkan anjing kasus mengalami anemia normositik hiperkromik. Pengurangan asupan pakan serta penyakit sistemik akibat status kesehatan yang memburuk dapat berkontribusi untuk penurunan sel darah merah. Selain itu, hilangnya protein kulit akibat infeksi *Demodex* dapat menyebabkan anemia (Salem *et al.*, 2020). Pada diferensial leukosit dapat dilihat bahwa terjadi peningkatan pada jumlah limfosit (limfositosis). Limfosit memiliki fungsi yang berkaitan dengan sistem pertahanan tubuh karena memproduksi antibodi. Limfositosis secara fisiologi dapat terjadi pada anjing karena eksitasi, takut maupun stress. Peningkatan jumlah limfosit sebagai tanda infeksi parasit sudah parah dalam tubuh hewan kasus (Budiartawan dan Batan, 2018).

Berdasarkan tanda-tanda klinis yang ditunjukkan dan hasil pemeriksaan hematologi rutin, anjing kasus diduga menderita demodekosis. Peneguhan diagnosis penyakit dilakukan dengan pemeriksaan kerokan kulit yang dalam. Kerokan kulit yang dalam (*deep skin scraping*) merupakan metode diagnostik yang dipilih pada anjing yang diduga demodekosis (Mueller *et al.*, 2020). Teknik diagnostik untuk isolasi tungau *Demodex* adalah *deep skin scraping*, *trichogram*, dan *tape smear*. Kerokan kulit memberikan nilai diagnostik yang lebih baik daripada *trichogram* dan *tape smear*. Pada metode kerokan kulit dengan pijatan dan pengikisan kulit hingga berdarah membantu melepaskan tungau *Demodex* dari folikel rambut (Suartha *et al.*, 2018). Hasil yang baik diperoleh dari kerokan pada daerah lesi primer seperti papula dan pustula (Mueller *et al.*, 2012). Pada pemeriksaan kerokan kulit yang dalam pada kasus ini ditemukan adanya *Demodex sp.* pada anjing kasus.

Prognosis dan pemilihan pengobatan pada kejadian demodekosis berbeda-beda tergantung pada bentuk penyakitnya. Prognosis dibuat dengan memperkirakan peluang kesembuhan optimal jika suatu protokol pengobatan atau jenis obat akan diinisiasikan, memperkirakan lama kesembuhan, intensitas penyakit berupa keterulangan atau kekambuhan penyakit (Widodo *et al.*, 2011). Prognosis pada kasus ini adalah *fausta*. Tingkat kesembuhan yang dilaporkan untuk demodekosis umum pada hewan muda adalah 70-80% (Mueller, 2004).

Pengobatan demodekosis ditujukan untuk membunuh penyebab penyakit yaitu parasit *Demodex sp.* Ivermectin merupakan pilihan pengobatan yang pertama dan umum digunakan oleh dokter hewan karena kemudahan penggunaan dan harga yang terjangkau (Gortel, 2006). Ivermectin merupakan obat antiakarida berspektrum luas. Ivermectin bekerja melepas *Gamma Amino Butyric Acid* yang mencegah neurotransmitter sehingga menyebabkan paralisis pada nematoda muda, dewasa maupun arthropoda (Mueller, 2004).

Pada pengobatan anjing kasus demodekosis diberikan ivermectin 0,4 mg/kg bobot badan secara subkutan. Ivermectin tidak dapat membunuh telur tungau demodeks, sehingga harus dilakukan berulang sesuai dengan interval dan dosis. Interval terapi yang dianjurkan adalah antara 7-14 hari sampai hewan dinyatakan sembuh dari ektoparasit (Sardjana, 2012). Pengobatan menggunakan Ivermectin dan mandi menggunakan amitraz seperti dilaporkan oleh Florez *et al.* (2020) efektif dalam terapi penyakit demodekosis.

Amitraz adalah inhibitor *monoamine oxidase*, agonis alfa 2-adrenergik dan menghambat sintesis prostaglandin. Penggunaan amitraz pada anjing kasus dengan melarutkan 4 mL amitraz ke dalam satu liter air. Konsentrasi Amitraz yang diberikan pada anjing kasus adalah 0,05% untuk setiap kali mandi. Konsentrasi amitraz yang disarankan bervariasi dari 0,025% hingga 0,06% untuk setiap kali mandi dan harus diulang satu sampai dua minggu kemudian (Hugnet *et al.*, 2001). Anjing dimandikan dengan Amitraz dengan cara digosok-gosok sampai terkena kulit dan dibiarkan mengering tanpa dibilas, agar obat terserap dengan baik (Mueller, 2004).

Terapi simptomatis diberikan untuk mengobati infeksi sekunder pada kulit karena menyebabkan pruritus. Cefalexin 22 mg/kg BB, q 12h selama seminggu dan antihistamin oral Cyproheptadine HCl diberikan pada hewan kasus sebagai obat oral selama seminggu. Cefalexin merupakan antibiotik golongan sefalosporin yang sering digunakan untuk mengobati infeksi kulit pada anjing. Cefalexin merupakan antibiotik spektrum luas yang mampu melawan bakteri Gram negatif, staphylococcus, dan bakteri anaerob Gram negatif (Cherni *et al.*, 2006). Antibiotik oral diperlukan hingga lesi sembuh total. Hal ini dievaluasi dari pemeriksaan ulang pada empat minggu pertama (Horne, 2010). Cyproheptadine HCl digunakan pada anjing kasus untuk mengatasi rasa gatal maupun alergi yang timbul akibat serangan parasit *Demodex* pada folikel rambut (Sardjana, 2012). Pada kasus ini tidak dilakukan pemeriksaan ulang, sehingga adanya peluang hewan kasus dapat terinfestasi *Demodex sp.* kembali. Mengurangi stres dan memberikan nutrisi yang cukup dapat meningkatkan keberhasilan penanganan demodikosis (Mueller, 2004).

SIMPULAN

Berdasarkan anamnesis, hasil pemeriksaan klinis dan pemeriksaan penunjang dengan kerokan kulit menggunakan metode *deep skin scraping* hewan kasus didiagnosa mengalami demodekosis. Penanganan demodekosis meliputi pemberian ivermectin, amitraz, pemberian antibiotik oral, dan antihistamin.

SARAN

Hewan kasus perlu dilakukan pemeriksaan kerokan kulit yang dalam berdasarkan habitat tungau demodeks dan pemeriksaan hematologi rutin untuk evaluasi keadaan anjing. Setelah hewan sembuh perlu dilakukan pengawasan untuk memantau kekambuhan penyakit demodekosis pada anjing. Mandi menggunakan sampo *benzoyl peroxide* perlu digunakan sebelum menggunakan Amitraz. Hal ini bermanfaat untuk efek keratolitik dan aktivitas pembilasan folikel.

UCAPAN TERIMA KASIH

Ucapan terima kasih penulis ucapkan kepada instansi Rumah Sakit Hewan Pendidikan, Fakultas Kedokteran Hewan, Universitas Udayana atas ijin penggunaan fasilitas sehingga pemeriksaan dan penanganan hewan kasus dapat dilaksanakan dengan baik serta semua pihak yang telah membantu.

DAFTAR PUSTAKA

- Budiartawan KA, Batan IW. 2018. Infeksi *Demodex canis* pada Anjing Persilangan Pomerian dengan Anjing Lokal. *Indonesia Medicus Veterinus* 7(5): 562-575.
- Cherni JA, Boucher JF, Skogerbo TL, Tarnacki S, Gajewski KD, Lindeman CJ. 2006. Comparison of the Efficacy of Cefpodoxime Proxetil and Cephalexin in Treating Bacterial Pyoderma in Dogs. *The International Journal of Applied Research in Veterinary Medicine* 4(2): 85-93
- Florez AA, Rosas A, Pinilia JC. 2020. Canine ehrlichiosis associated to *demodectic mange* in a domestic dog: clinical case report. *Pubvet* 14(7): 1-5.
- Gasparetto ND, Bezerra K, Soares LMC, Makino H, Oliveira ACS, Colodel EM, Almeida ABPF, Sousa VRF. 2018. Aspectos clínicos e histológicos da demodicose canina localizada e generalizada. *Pesquisa Veterinaria Brasileira* 38(3): 496-501.
- Gortel K. 2006. Update on canine demodicosis. *Veterinary Clinics of North America: Small Animal Practice* 36(1): 229-241.
- Horne KL. 2010. Canine Demodikosis. In *Small Animal Dermatology for Technicians and Nurses*. Hoboken, New Jersey, USA. John Wiley & Sons. Hlm. 147-157
- Hugnet C, Bruchon-Hugnet C, Royer H. 2001. Efficacy of 1.25% amitraz solution in the treatment of generalized demodicosis (eight cases) and *sarcoptic mange* (five cases) in dogs. *Veterinary Dermatology* 12(2): 89-92.
- Jain NC. 1993. *Essential of veterinary hematology*. Philadelphia. Lea and Febiger. Hlm. 76-250
- Kumari N, Kumar A, Kala S, Archana, Singh GD. 2018. Case Study: Therapeutic Management of Generalized Demodicosis in a Female Rottweiler Dog. *International Journal of Current Microbiology and Applied Sciences* 7: 3463-3466.

- Mueller RS, Bensignor E, Ferrer L, Holm B, Lemarie S, Paradis M, Shipstone MA. 2012. Treatment of demodicosis in dogs: 2011 clinical practice guideliner. *Veterinary Dermatology* 23(2): 86-e21.
- Mueller RS, Rosenkrantz W, Bensignor E, Teccas JK, Paterson T, Shiptone MA. 2020. Diagnosis and treatment of demodicosis in dogs and cats Clinical consensus guidelines of the World Association for Veterinary Dermatology. *Veterinary Dermatology* 31(1): 4-e2.
- Mueller RS. 2004. Treatment protocols for demodicosis: an evidence-based review. *Veterinary Dermatology* 15(2): 75-89.
- Nwoha RIO. 2011. Demodecosis in a Dog. *African Journal of Clinical and Experimental Microbiology* 12(3): 133-135.
- Rangsan S, Arkom S. 2010. Canine Demodicosis caused by *Demodex canis* and short opisthosomal *Demodex cornei* in Shi Tzu dog from Bangkok Metropolitan Thailand. *Kasetsart Veterinarians* 20(1): 1-5.
- Reddy BS, Kumari KN, Sivajothi S, Vankatasivakumar R. 2014. Case Report: Dermatitis due to Mixed *Demodex* and *Sarcoptes* in Dogs. *Case Reports in Veterinary Medicine* 2014: 1-4.
- Salem NY, Saeed, HA, Farag HS, Ghandour RA. 2020. Canine demodicosis: Hematological and biochemical alterations. *Veterinary World* 13(1): 68-72.
- Sardjana IKW. 2012. Pengobatan Demodekosis pada Anjing Di Rumah Sakit Hewan Pendidikan Fakultas Kedokteran Hewan Universitas Airlangga. *VetMedika Jurnal Klinik Veteriner* 1(1): 9-14.
- Sivajothi S, Sudhakara RB, Rayulu VC. 2015. Demodicosis caused by *Demodex canis* and *Demodex cornei* in dogs. *Journal of Parasitic Diseases* 39(4): 673-676.
- Suartha IN, Nainggolan WM, Sidjabat YR, Restiati NM. 2018. The Comparison of Scraping, Trichogram, and Taping Techniques of Diagnosis of Demodicosis in Dog. *Jurnal Veteriner* 19(1): 85-90.
- Toops E, Blagburn B, Lenaghan S, Kennis R, MacDonald J, Dykstra C. 2010. Extraction and Characterization of DNA from *Demodex canis*. *The International Journal of Applied Research in Veterinary Medicine* 8(1): 31-43.
- Ugbomoiko US, Ariza L, Heukelbach J. 2008. Parasites of importance for human health in Nigerian dogs: high prevalence and limited knowledge of pet owners. *Veterinary Research* 4(49): 133-135.
- Widodo S, Sajuthi D, Choliq C, Wijaya A, Wulansari R. 2011. *Diagnostik Klinik Hewan Kecil*. Edisi Pertama. Bogor. IPB Press. Hlm. 10-11; 62.