

**Perubahan Histopatologi Otak Tikus Putih
Berupa Kongesti dan Edema Perivaskuler
Akibat Pemberian Tambahan Ragi Tape dalam Pakan**

(WHITE RATS BRAIN HISTOPATHOLOGY
CHANGES IN THE FORM OF CONGESTION AND PERIVASCULAR
EDEMA DUE TO TAPE YEAST SUPPLEMENTATION) IN FEED

**Anggia Yustisia¹, Ida Bagus Oka Winaya²,
I Ketut Berata², Samsuri³**

¹Mahasiswa Sarjana Pendidikan Dokter Hewan,

²Laboratorium Patologi Veteriner,

³Laboratorium Fisiologi, Farmakologi dan Farmasi Veteriner,

Fakultas Kedokteran Hewan, Universitas Udayana,

Jl. Sudirman, Sanglah, Denpasar, Bali, Indonesia, 80234

Telp/Fax: (0361) 223791,

email: aseijuuro70@yahoo.com; samsuri@unud.ac.id

ABSTRAK

Penelitian ini bertujuan untuk mengetahui perubahan histologi otak tikus putih akibat pemberian tambahan ragi tape dalam pakan pada dosis bertahap serta lama pemberian. Tikus putih betina sebanyak 24 ekor digunakan dalam penelitian ini. Tikus putih percobaan diberi pakan campuran *pellet* dan ragi tape. Tikus putih dikelompokkan menjadi empat perlakuan dengan enam kali ulangan, yaitu: P0: kontrol; P1: pemberian ragi tape 100 mg/kg BB; P2: pemberian ragi tape 200 mg/kg BB; P3: pemberian ragi tape 300 mg/kg BB. Semua tikus putih perlakuan, setelah nyawa tikus dikorbankan, nekropsi pada hari ke-22. Jaringan otak diambil dan diproses untuk dibuat preparat dengan pewarnaan Hematoksin-Eosin (HE). Variabel yang diperiksa meliputi adanya lesi kongesti dan edema. Data yang diperoleh kemudian dianalisis menggunakan uji *Kruskal-Wallis*. Hasil penelitian menunjukkan terdapat perbedaan nyata pada kongesti dan edema dari kelompok perlakuan dibanding kelompok kontrol, kemudian dilanjutkan dengan uji *Mann-Whitney* untuk mengetahui rerata skor dari masing-masing perlakuan. Simpulan dari penelitian ini adalah pemberian ragi tape menyebabkan perubahan histologi pada otak tikus putih, berupa lesi kongesti dan edema, kerusakan otak terberat terjadi pada tikus yang memperoleh dosis perlakuan 300 mg/kg BB.

Kata-kata kunci: tikus putih; ragi tape; histopatologi otak

ABSTRACT

This study aims to determine changes in histological brain of the white rats due to tape yeast administration in gradual doses and duration of administration to 24 female white rats were used in this study. Brain of white rats were fed with mixture of pellet and tape yeast taken as sample. White rats were grouped into 4 treatments with 6 replications, named: P0: control; P1: 100 mg/kg BW of tape yeast given; P2: giving tape yeast 200 mg/kg body weight; P3: 300 mg/kg BW of tape yeast is given. All white rats in the treatment group were euthanized on the 22nd day. Brain tissue was taken and processed to make preparations with hematoxylin-eosin (HE) staining. Variables examined included congestion and edema lesions. The data obtained were analyzed using the *Kruskal-Wallis* test. The results showed that there were significant differences in congestion and edema of the treatment group compared to the control group, then proceed with the *Mann-Whitney* test to find out the average score of each treatment. The conclusion of this study is the administration of tape yeast causes histological changes in the brain

of white rats with the most severe congestion and edema lesions at dose 300 mg/kg BW.

Keywords: white rat; tape yeast; brain histopathology.

PENDAHULUAN

Hewan kesayangan merupakan hewan yang telah menjadi bagian dari hidup manusia sejak jaman dahulu kala, sebagian bahkan seluruh hidupnya bergantung pada manusia untuk maksud dan tujuan tertentu. Dewasa ini, hewan kesayangan sering dianggap setara dengan manusia karena potensi dan manfaat yang dimilikinya.

Anjing dan kucing adalah contoh hewan kesayangan yang sangat umum diminati. Seekor kucing betina mampu menghasilkan 12 anak kucing dalam setahun, sedangkan anjing betina mampu menghasilkan 13-18 anak anjing. Tingginya produktivitas ini, di beberapa tempat acapkali menyebabkan masalah baru yaitu overpopulasi, akibat mudahnya anjing dan kucing dalam hal berkembang biak, tidak jarang para pemilik banyak memilih untuk membuat peliharaan mereka infertil untuk mengatasi hal tersebut. Sterilisasi pada hewan secara medik dilakukan dengan tindakan operasi pengambilan organ reproduksi jantan (kebiri/kastrasi) atau hewan betina (*ovariohysterectomy*) (Katherine dan Linda, 2013). *Ovariohysterectomy* bisa menjadi pilihan utama para pemilik anjing dan kucing betina karena selain menyebabkan steril, juga dapat mencegah birahi/estrus. Faktor ekonomi dari pemilik, acapkali menjadi kendala dalam melakukan *ovariohysterectomy*, sehingga pada banyak kasus, hewan betina diberikan ragi tape agar menjadi majir/infertil dengan dosis perkiraan sekitar 50 mg/kg bobot badan berdasarkan pengalaman empiris.

Ragi tape yang dipergunakan sebagai obat alternatif pengontrol reproduksi merupakan sumber probiotik *indigenous* (asal daerah lokal) yang mengandung kapang, khamir, maupun bakteri yang mampu menghidrolisis pati, menciptakan keseimbangan mikroflora usus, meningkatkan kesehatan serta membantu penyerapan zat-zat makanan (Sianturi *et al.*, 2006). Ragi tape merupakan campuran dari genus *Aspergillus*, *Saccharomyces*, *Candida*, *Hansenulla*, dan bakteri *Acetobacter*.

Mikroorganisme penyusun ragi tape memberikan efek bervariasi terhadap hewan. Gholib dan Ahmad (2013) menggambarkan kasus abortus mikotik disebabkan oleh *Aspergillus Spp* (dari spesies *A. fumigatus*) dan jenis *Mucor* yang terdapat pada ragi tape. Perjalanan infeksi sehingga terjadi abortus berawal dari masuknya spora cendawan ke dalam tubuh hewan melalui alat pernapasan dan pencernaan. *Saccharomyces* dilaporkan banyak mengambil peran dalam proses fermentasi yang cepat sehingga dapat menghasilkan lebih banyak etanol (Sassner,

2008). Bakteri *Acetobacter* juga dapat mengubah alkohol menjadi asam asetat, alkohol sendiri memiliki efek depresan pada sistem saraf pusat yang dapat menurunkan aktivitas neuron sehingga mampu mengganggu hantaran impuls saraf. Bagian otak yang rentan terhadap kerusakan akibat konsumsi alkohol kronik adalah *cerebellum*, *hypothalamus*, *amygdala*, *thalamus* dan *cortex cerebri* (Karhune, 1994).

Alkohol dipercaya memiliki efek depresan pada sistem saraf pusat yang dapat menurunkan hantaran impuls saraf. Jaringan saraf terdiri dari sel saraf (neuron) dan sel glia yang masing-masing memiliki fungsi untuk menyampaikan sinyal dari satu sel ke sel lainnya serta untuk melindungi, mendukung, merawat dan mempertahankan homeostasis cairan di sekeliling neuron (Djuwita *et al.*, 2012).

Otak merupakan bagian dari susunan saraf pusat yang terletak di *cavum cranii*, dilanjutkan oleh medulla spinalis setelah melalui foramen magnum. Anatomi otak tikus memiliki dua bagian utama, yaitu *cerebrum* (otak besar) dan *cerebellum* (otak kecil). *Cerebrum* merupakan bagian otak yang paling besar. *Cerebrum* bertanggung jawab mengatur pikiran dan gerak-gerak serta berkembangnya inteligensi, ingatan, kesadaran, pertimbangan dan semua aktivitas mental. Otak besar dibagi menjadi dua bagian (*Hemisfer cerebri*) yaitu kiri dan kanan. *Cerebellum* bertugas sebagai sensor dari input-input yang diterima oleh *cerebrum*. Output dari sensor yang dilakukan oleh *cerebellum* ialah membantu mengkoordinasi sinyal-sinyal motorik yang bertanggung jawab memelihara postur tubuh dan gerakan anggota tubuh secara tepat.

Informasi mengenai pengaruh pemberian ragi tape sebagai antifertilitas terhadap otak besar untuk saat ini belum ditemukan. Sebagaimana yang kita ketahui bahwa otak merupakan organ yang mendapatkan distribusi dari apa yang dikonsumsi oleh tubuh, dari asumsi tersebut, maka tujuan dari penelitian ini adalah untuk mengetahui perubahan histopatologi otak tikus putih akibat pemberian tambahan ragi tape dalam pakannya.

METODE PENELITIAN

Objek penelitian adalah 24 ekor tikus putih (*Rattus norvegicus*) betina berumur 4-5 bulan dengan bobot 100-200 g yang diperoleh dari Desa Batubulan, Gianyar. Perhitungan jumlah sampel menggunakan rumus Federer (Duwiri *et al.*, 2019).

Tikus dibagi ke dalam empat perlakuan secara acak yang terdiri dari: perlakuan kontrol negatif (P0) yang diberi pakan dan minum saja. Perlakuan 1 (P1) yang diberikan ragi tape (Harum Manis[®], Na Kok Liong, Surakarta, Indonesia) dengan dosis 100 mg/kg bobot badan.

Perlakuan 2 (P2) yang diberikan ragi tape dengan dosis 200 mg/kg bobot badan. Perlakuan 3 (P3) yang diberikan ragi tape dengan dosis 300 mg/kg bobot badan. Ragi tape diberikan melalui pakan. Ragi dicampurkan pada pakan dengan cara menghaluskan pakan yang berupa pelet dan ragi berdasarkan dosis setiap perlakuan, lalu pakan dan ragi dicampurkan dengan minyak kelapa sawit. Ragi tape diberikan pada pakan sebanyak dua kali sehari selama 21 hari.

Pembuatan Preparat

Semua hewan coba dipingsankan pada hari ke-22 dengan menggunakan ethanol, kemudian nyawanya dikorbankan, selanjutnya dinekropsi sesuai prosedur, kemudian dibuat preparat lalu diberi pewarnaan dengan metode Harris Hematoksilin-Eosin (HE). Sampel otak yang diambil dipotong dengan ukuran 1x1x1 cm, kemudian dimasukkan ke dalam pot kecil berisi *Neutral Buffered Formalin* (NBF) 10%, selanjutnya setelah fiksasi dilakukan proses *dehidrasi* dan *clearing* dengan satu sesi larutan yang terdiri dari: alkohol 70%, alkohol 80%, alkohol 90% dan alkohol 96%, alkohol absolut, toluena, dan parafin secara bertahap dalam satu hari. Sampel otak kemudian di-*blocking* dengan menggunakan *embedding set* kemudian dituang parafin cair dan ditunggu hingga dingin. Blok parafin yang sudah dingin dipotong menggunakan *microtome* dengan ketebalan 4–5 mikron. Proses yang terakhir adalah pewarnaan dengan metode Harris Hematoxylin–Eosin dan *mounting* media. Preparat histologi diamati di bawah mikroskop cahaya binokuler dengan perbesaran 400 kali dan perubahan mikroskopik yang ditemukan pada lima lapang pandang mikroskopik dicatat. Variabel yang diperiksa meliputi kongesti dan edema pada jaringan otak, dua lesi paling ringan dan umum yang dapat terjadi pada otak. Hasil pemeriksaan selanjutnya diberi skor sebagai berikut. Kongesti pada otak diberi skor: 0 (jika tidak ada kongesti), 1 (jika kongesti bersifat fokal atau ringan), 2 (jika kongesti bersifat multifokal atau sedang), 3 (jika kongesti bersifat difusa atau berat). Lesi edema pada otak diberi skor: 0 (jika tidak ada edema), 1 (jika edema bersifat fokal atau ringan), 2 (jika edema bersifat multifokal atau sedang), dan 3 (jika edema bersifat difusa atau berat).

Analisis Data

Data hasil pengamatan histopatologi otak tikus putih dikumpulkan, dilakukan skoring kemudian dianalisis. Analisis komparasi dan efek perlakuan dilakukan dengan uji statistika non parametrik *Kruskal-Wallis*. Perbedaan nyata ($P < 0,05$) antar perlakuan dilanjutkan dengan *post hoc Mann-Whitney U test*.

HASIL DAN PEMBAHASAN

Hasil pengamatan histopatologi otak tikus putih (*Rattus norvegicus*) berdasarkan lesi kongesti dan edema, pada semua kelompok perlakuan tersaji pada Tabel 1.

Tabel 1. Hasil pemeriksaan histopatologi otak tikus putih kategori kongesti dan edema pada semua kelompok perlakuan.

Perlakuan	Skor Kongesti				Skor Edema			
	0	1	2	3	0	1	2	3
Kontrol negatif (P0)	6	-	-	-	6	-	-	-
Ragi tape 100mg/kg BB (P1)	4	2	-	-	2	4	-	-
Ragi tape 200mg/kg BB (P2)	4	2	-	-	2	4	-	-
Ragi tape 300mg/kg BB (P3)	-	6	-	-	-	6	-	-

Keterangan: Skor 0: tidak terjadi perubahan, Skor 1: terjadi perubahan bersifat fokal, Skor 2: perubahan bersifat multifokal, Skor 3: perubahan bersifat difusa.

Uji *Kruskal-Wallis* menunjukkan adanya perbedaan signifikan ($P=0,006$) pada skor jejas kongesti. Demikian pula halnya dengan skor jejas ($P=0,007$).

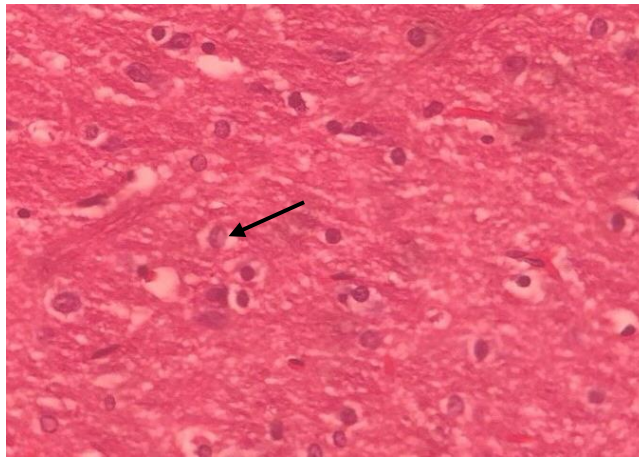
Hasil uji *Post hoc Mann-Whitney U* untuk kategori kongesti adalah sebagai berikut. Kelompok P0 dan P1 tidak terdapat perbedaan nyata ($P>0,05$), demikian pula halnya dengan pada kelompok P0 dan P2 tidak terdapat perbedaan nyata ($P>0,05$). Perbedaan nyata ($P<0,05$) terjadi antara kelompok P0 dan P3. Kelompok P1 dan P2 tidak terdapat perbedaan nyata ($P>0,05$), sedangkan kelompok P1 dan P3 serta P2 dan P3 terdapat perbedaan nyata ($P<0,05$). Rerata skoring perubahan histologi jaringan otak besar tikus putih tersaji pada Tabel 2.

Tabel 2. Rerata skoring perubahan histologi jaringan otak besar tikus putih.

Perlakuan	Rerata + Simpangan baku	
	Kongesti	Edema
P0	0,00±0,000 ^a	0,00±0,000 ^a
P1	0,33±0,516 ^a	0,67±0,516 ^b
P2	0,50±0,548 ^a	0,83±0,753 ^b
P3	1,17±0,408 ^b	1,33±0,516 ^b

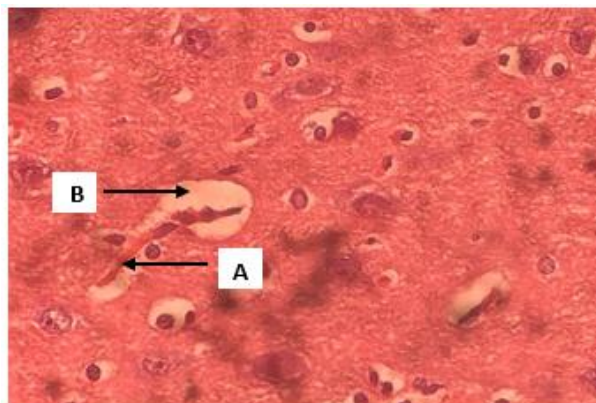
Keterangan: Huruf *superscript* yang sama pada kolom yang sama menunjukkan tidak berbeda nyata ($P>0,05$), sebaliknya untuk huruf yang berbeda pada kolom yang sama menunjukkan berbeda nyata ($P<0,05$).

Gambaran histologi otak enam tikus putih (*R. norvegicus*) pada perlakuan kontrol negatif (P0) tidak menunjukkan adanya perubahan, dalam hal ini tidak ditemukan edema maupun kongesti. Dari hasil tersebut dapat diperoleh skor 0 pada perlakuan kontrol negatif (P0) untuk edema dan kongesti. Gambaran histopatologi otak tikus putih (*R. norvegicus*) pada perlakuan kontrol negatif (P0) disajikan pada Gambar 1.



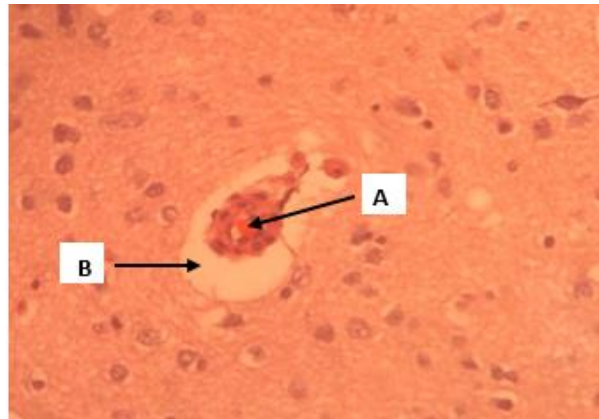
Gambar 1. Gambaran histologi otak tikus putih (*Rattus norvegicus*) perlakuan kontrol (P0), (HE, 400 kali). Tidak terlihat adanya lesi kongesti maupun edema pada sekitar sel piramidal otak besar yang ditunjukkan oleh panah.

Perlakuan P1 (100 mg/kg BB) dilakukan pengamatan terhadap perubahan histologi enam jaringan otak tikus dan didapatkan hasil dua sampel ditemukan dalam keadaan normal. Empat sampel dalam keadaan edema ringan, dua sampel menunjukkan adanya kongesti dan empat lainnya dalam keadaan normal. Skor pada P1 adalah 1 untuk kongesti dan 1 untuk edema. Gambaran histopatologi otak pada perlakuan P1 disajikan pada Gambar 2.



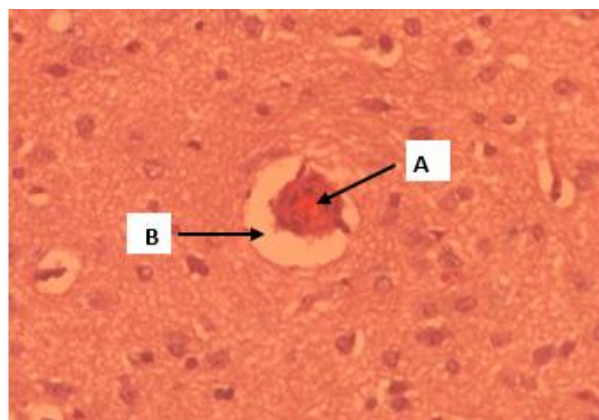
Gambar 2. Gambaran histopatologi otak besar tikus putih (*R. norvegicus*) kelompok P1, (HE, 400 kali). Terlihat adanya lesi kongesti (A) bersifat fokal dan edema (B).

Gambaran kongesti pada otak tikus perlakuan P2 (200 mg/kg BB) didapatkan hasil yaitu empat sampel dalam kondisi normal dan dua sampel mengalami kongesti ringan, sedangkan dua sampel dalam kondisi normal dan empat sampel mengalami edema ringan. Hasil skor yang diperoleh pada perlakuan P2 adalah 1 untuk kongesti dan 1 untuk edema. Gambaran histopatologi otak besar pada perlakuan P2 disajikan pada Gambar 3.



Gambar 3. Gambaran histopatologi otak besar tikus putih (*R. norvegicus*) perlakuan P2, (HE, 400 kali). Terlihat adanya lesi kongesti (A) bersifat fokal dan edema (B).

Gambaran kongesti dan edema pada perlakuan P3 (300 mg/kg BB) dilakukan pengamatan perubahan histologi terhadap objek otak besar tikus putih (*R. norvegicus*) dan didapatkan hasil dari enam sampel ditemukan adanya edema disertai kongesti, dan skor dari masing-masing variabel pada perlakuan P3 adalah 1. Gambaran histopatologi otak besar tikus perlakuan P3 disajikan pada Gambar 4.



Gambar 4. Gambaran histopatologi otak besar tikus putih (*R. norvegicus*) perlakuan P3, (HE, 400 kali). Terlihat adanya lesi kongesti (A) bersifat fokal dan edema (B).

Hasil penelitian ini menunjukkan bahwa pemberian tambahan ragi tape dalam pakan memengaruhi perubahan histologi otak besar tikus putih (*R. norvegicus*), terbukti adanya lesi kongesti dan lesi edema perivaskuler. Lesi kongesti ditemukan adanya perbedaan nyata ($P < 0,05$). Kongesti yang terjadi adalah kongesti pada tingkat ringan/fokal dan ditemukan pada dosis perlakuan ragi tape 100 mg/kg BB, 200 mg/kg BB dan 300 mg/kg BB yang diberikan melalui pakan.

Secara mikroskopis, kongesti atau pembendungan pembuluh darah dapat didefinisikan sebagai meningkatnya jumlah darah dalam pembuluh, yang ditunjukkan dengan pelebaran

kapiler darah yang penuh dengan eritrosit (Hardi *et al.*, 2011). Kongesti bisa disebabkan karena beberapa hal, di antaranya adalah reaksi peradangan akibat trauma, toksin atau mikroorganisme (Salbahaga *et al.*, 2012), dalam hal ini, kongesti yang terjadi disebabkan karena adanya toksin dalam salah satu mikroorganisme ragi tape yaitu *S. cerevisiae*.

Selain ditemukan adanya kongesti, juga ditemukan adanya edema pada masing-masing dosis perlakuan. Lesi edema terbanyak ditemukan pada pemberian ragi tape dengan dosis 300 mg/kg BB. Edema merupakan respons umum dari berbagai bentuk cedera otak. Sesuai dengan penyebabnya edema dapat dikategorikan sebagai sitotoksik, vasogenik, interstitial atau gabungan (Husna dan Dalhar, 2017). Ciri edema yang dapat dilihat secara mikroskopik dalam hal ini adalah edema vasogenik yang mana keluarnya cairan secara pasif dari pembuluh darah dan kemudian terakumulasi di sekitar sel yang disebabkan oleh tekanan hidrostatik akibat sumbatan aliran darah. Oleh karena itu, kongesti dan edema dapat terjadi bersama-sama. Menurut Dijkhuizen *et al.* (2003) edema vasogenik juga sering kali menyertai kasus *stroke* yang dapat mengakibatkan iskhemia.

Keadaan patologis yang terjadi pada otak besar tikus putih ini sebenarnya umum terjadi termasuk pada tikus perlakuan control negatif, namun perbedaannya terletak pada persebaran lesi dan tingkat keparahan status kesehatan objek perlakuan. Perubahan yang tidak diharapkan sering kali terjadi pada penggunaan hewan coba yang tidak bersifat *specific pathogen free* (SPF) (Sudira *et al.*, 2019), sedangkan perubahan gambaran kerusakan otak besar tikus putih pada perlakuan karena adanya pemberian imbuhan ragi tape, yang mana telah diketahui bahwa salah satu dinding sel khamir dalam ragi tape yaitu *S. cerevisiae* mengandung zat pirogen (*zymosan*) yang diberikan dalam dosis besar serta jangka waktu yang cukup panjang yaitu selama 21 hari. Laporan Dangarembizi *et al.* (2019) mengidentifikasi bahwa rangkaian respons penyakit yang diakibatkan oleh *zymosan* ini sejalan dengan peningkatan sirkulasi sitokin (IL-6 dan TNF- α), aktivasi faktor transkripsi inflamasi (NF-IL6, NF- κ B, dan STAT-3), dan peningkatan regulasi gen target (sentral sitokin dan enzim yang diinduksi PGE2) di otak.

Pemberian ragi tape yang terdapat kandungan zat pirogen selama masa perlakuan 21 hari dapat menyebabkan peningkatan suhu tubuh pada tikus-tikus penelitian, setiap kenaikan satu derajat Celsius suhu tubuh dapat menyebabkan kenaikan metabolisme karbohidrat. Kenaikan suhu tubuh ini juga berdampak pada metabolisme seluler, kanal ion dan produksi adenosin triphosphate (ATP) (Fuadi *et al.*, 2010). Selain karena adanya zat pirogen dalam khamir, hal ini dapat dipahami bahwa ragi tape mudah mengalami fermentasi etanol. Menurut Tritama (2015), etanol pada dasarnya merupakan depresan sistem saraf pusat, efek farmakologi

etanol meliputi pengaruhnya terhadap perkembangan prenatal, sistem gastrointestinal, serta kardiovaskuler yang mana glukosa akan diubah menjadi energi seluler serta menghasilkan etanol dan karbon dioksida sebagai produk sampingan. Kongesti dapat terjadi karena kombinasi jaringan hipoksia dan metabolisme vasodilatator yang mana jaringan pembuluh darah tidak cukup menerima pasokan oksigen dalam darah. Cidera hipoksia otak lebih memengaruhi korteks cerebral dibanding batang otak (Baron, 2006).

SIMPULAN

Pemberian tambahan ragi tape pada pakan membuat terjadinya perubahan histologi pada otak besar tikus putih (*R. norvegicus*) yaitu adanya kongesti dan edema perivaskuler.

SARAN

Perlu dilakukan penelitian lebih lanjut tentang potensi patogenik pada berbagai mikroorganisme dalam ragi tape dan perlu dilakukan adanya penelitian sejenis dengan dosis yang lebih variatif sebagai bahan evaluasi lebih lanjut.

UCAPAN TERIMA KASIH

Ucapan terima kasih penulis sampaikan kepada Kepala Laboratorium Fisiologi, Farmakologi dan Farmasi Veteriner, serta Laboratorium Patologi Veteriner, Fakultas Kedokteran Hewan, Universitas Udayana yang telah membantu dan memberi izin penggunaan fasilitas untuk menyelesaikan penelitian ini.

DAFTAR PUSTAKA

- Baron MD. 2006 Neuroanesthesia and Intensive Care. Brief Review: History, Concept and Controversies In The Neurological Determination Of Death. *Can J Anest* 53(6): 602-608.
- Dangarembizi R, Rummel CD, Roth J, Erlwanger KH, Madziva MT, Harden LM. 2019. Pyrogenic and Neuroinflammatory Properties of Zymosan and Its Potential as An Alternative to Live Yeast In Antipyretic Drug Testing. *Facets* 4: 162-182.
- Dijkhuizen RM, Singhal AB, Mandeville JB, Wu O, Halpern Ef, Finklestein SP, Rosen BR, Lo EH. 2003. Correlation Between Brain Reorganization, Ischemic Damage, and Neurologic Status after Transient Focal Cerebral Ischemia in Rats: A Functional Magnetic Resonance Imaging Study. *J Neurosci* 23(2): 510-517.
- Djuwita I, Riyacumala V, Mohamad K, Prasetyaningtyas WE, Nurhidayat. 2012. Pertumbuhan dan sekresi protein hasil kultur primer sel sel serebrum anak tikus. *Jurnal Veteriner* 13(2): 125-135.
- Duwiri CV, Samsuri, Berata IK. 2019. Perubahan Histopatologi Uterus pada Tikus Putih

- (*Rattus norvegicus*) Akibat Pemberian Ragi Tape. *Indonesia Medicus Veterinus* 8(3): 338-346
- Fuadi, Bahtera T, Wijayahadi N. 2010. Faktor Risiko Bangkitan Kejang Demam pada Anak. *Sari Pediatri* (12)3: 142-149.
- Gholib D, Ahmad RZ. 2013. Cendawan Penyebab Abortus Dalam Alat Reproduksi Sapi Betina. *Berita Biologi* 12(2): 195-201.
- Hardi EH, Sukenda EH, Lusiastuti AM. 2011. Karakteristik dan Patogenitas *Streptococcus agalactiae* Tipe β -hemolitik dan Non-hemolitik pada Ikan Nila. *Jurnal Veteriner* (12)2: 152-164.
- Husna U, Dalhar M. 2017. Patofisiologi dan Penatalaksanaan Edema Serebri. *Jurnal Kedokteran Brawijaya* 29(3): 196-201.
- Karhune PJ, Erkinjuntti T, Laippala P. 1994. Moderate Alcohol Consumption and Loss of Cerebellar Purkinje Cell. *British Med J* 308: 1663-1667.
- Katherine M, Linda R. 2013. *Contraception and Fertility Control in Dogs and Cats*. Portland: Alliance for Contraception in Cats and Dogs. Hlm. 19-24.
- Salbahaga DP, Supartika IKE, Berata IK. 2012. Distribusi Lesi Negri's Bodies dan Peradangan pada Otak Anjing Penderita Rabies di Bali. *Indonesia Medicus Veterinus* 1(3): 352-360.
- Sassner P, Martensson CG, Galbe M, Zacchi G. 2008. Impregnated Salix For the Production of Bioethanol. *Bioresource Technology* 99(1): 137-145.
- Sianturi EM, Fuah AM, Wiryawan KG. 2006. Kajian Penambahan Ragi Tape pada Pakan terhadap Konsumsi, Pertambahan Bobot Badan, Rasio Konversi Pakan, dan Mortalitas Tikus (*Rattus norvegicus*). *Media Peternakan* 29(3): 155-161.
- Sudira IW, Merdana IM, Winaya IBO, Parnayasa IK. 2019. Perubahan Histopatologi Ginjal Tikus Putih Diberikan Ekstrak Sarang Semut Diinduksi Parasetamol Dosis Toksik. *Buletin Veteriner Udayana* 11(2): 136-142.
- Tritama TK. 2015. Konsumsi Alkohol dan Pengaruhnya Terhadap Kesehatan. *Medical Journal of Lampung University* 4(8): 7-10.