

## Laporan Kasus: *Hemobartonella felis* pada Kucing Lokal

(CASE REPORT: HEMOBARTONELLA FELIS IN LOCAL CAT)

Dody Joel Purba<sup>1</sup> Sri Kayati Widyastuti<sup>2</sup> Made Suma Anthara<sup>3</sup>

<sup>1</sup> Mahasiswa Pendidikan Profesi Dokter Hewan,

<sup>2</sup> Laboratorium Penyakit Dalam Veteriner,

<sup>3</sup> Laboratorium Fisiologi, Farmakologi dan Farmasi Veteriner,

Fakultas Kedokteran Hewan, Universitas Udayana,

Jl. P.B. Sudirman, Sanglah, Denpasar, Bali, Indonesia, 80234; Telp/Fax: (0361) 223791,

e-mail: dodyjoel91@gmail.com

### ABSTRAK

*Hemobartonella felis* adalah bakteri intraseluler Gram negatif yang menyerang eritrosit kucing. Pada kucing kasus ditemukan adanya pinjal (*Ctenocephalides felis*) yang diduga menjadi vektor dari infeksi *Hemobartonella felis*. Hasil pemeriksaan klinis pada kucing menunjukkan gejala demam, lemas, mukosa mata dan mulut pucat, penurunan nafsu makan dan minum, serta saat berjalan terkadang terlihat sempoyongan. Pemeriksaan darah rutin menunjukkan bahwa kucing mengalami anemia makrositik hipokromik disertai dengan trombositopenia. Pada pemeriksaan preparat ulas darah ditemukan adanya bentukan seperti batang pada eritrosit kucing yang menandakan hasil positif *Hemobartonella felis*. Terapi yang diberikan yaitu terapi kausatif berupa pemberian antibiotik doksisisiklin (5 mg/kgBB, selama 28 hari), terapi simptomatis dengan *moxidectin* satu tube, terapi suportif diberikan infus ringer laktat, dan pemberian vitamin cyanocobalamin, vitamin C, Fe, asam folat, dengan terapi ini diperoleh hasil yang memuaskan. Kucing sudah mulai aktif bermain, nafsu makan meningkat, warna mukosa merah muda dan suhu tubuh sudah kembali normal.

Katakata kunci: *Hemobartonella felis*; kucing lokal; trombositopenia

### ABSTRACT

*Hemobartonella felis* is a Gram-negative intracellular bacterium that attacks cat erythrocytes. Fleas (*Ctenocephalides felis*) are suspected to be vectors of *H. felis* infection in cats. The results of clinical examinations in cat show symptoms of fever, lethargy, pale in the mucose (eyes and mouth), decreased of appetite, and unsteady walking. Complete blood count shows that the cat has hypochromic macrocytic anemia accompanied by thrombocytopenia. Examination of blood smears found a rod-like formation of erythrocytes in cats which showed positive results of *Hemobartonella felis*. The therapy given causative therapy as doxycycline antibiotics (5 mg/kgBB, for 28 days), symptomatic therapy with *moxidectin* for one tube, supportive therapy given RL infusion, and administration of vitamin cyanocobalamin, vitamin C, Fe, folic acid (nutriplus gel), with this therapy satisfactory results were obtained. Cats started playing actively, appetite has increased, the color of the mucosa is pink and body temperature has returned to normal..

Keywords: *Hemobartonella felis*; local cat; thrombocytopenia

## PENDAHULUAN

Kucing merupakan salah satu hewan kesayangan yang mempunyai daya tarik tersendiri karena bentuk tubuh, mata dan warna bulu yang beraneka ragam, sehingga banyak masyarakat memelihara kucing di rumahnya. Tubuh kucing tersusun oleh beberapa sistem diantaranya sistem muskuloskeletal, sistem saraf, sistem pencernaan, sistem endokrin, sistem pernafasan, sistem integument, sistem reproduksi, sistem sekresi dan urinaria, sistem imun, dan sistem sirkulasi. Jika salah satu sistem mengalami gangguan, maka tubuh akan merespon dengan berbagai cara, salah satunya yaitu saat tubuh terpapar oleh suatu agen maka respon yang akan dihasilkan adalah rubor, kalor, tumor, dolor, dan fungsio laesa. Ini merupakan respon sistem imun tubuh terhadap paparan agen.

Sistem yang sering terganggu pada kucing salah satunya adalah sistem sirkulasi. Sistem ini terganggu karena beberapa faktor, yaitu adanya agen didalam darah (bakteri, parasit dan virus), kekurangan nutrisi, dan gangguan katup pada jantung. Organ yang berperan dalam sistem sirkulasi dibagi menjadi tiga bagian, yaitu jantung, pembuluh darah, dan darah. Sistem peredaran darah atau sistem kardiovaskular adalah suatu sistem organ yang berfungsi memindahkan zat ke sel yang ada didalam tubuh. Sistem peredaran darah memiliki tiga fungsi utama yaitu: (1) mengedarkan darah ke seluruh tubuh, darah memberikan nutrisi penting dan oksigen dan menghilangkan limbah dan karbon dioksida untuk dikeluarkan dari tubuh. Hormon yang ada didalam tubuh juga diangkut melalui cairan plasma darah ke seluruh tubuh agar mampu mencapai organ yang ditargetkan sehingga memberikan efek terhadap organ tersebut. (2) melindungi tubuh melalui sel darah putih dengan melawan agen (kuman) yang telah masuk ke dalam tubuh. Salah satu sel darah putih yang mampu melawan agen adalah trombosit. Trombosit berfungsi untuk menghentikan perdarahan saat luka dan mencegah patogen memasuki tubuh. Darah juga membawa antibodi yang memberi kekebalan spesifik pada patogen yang sebelumnya telah terpapar tubuh atau telah divaksinasi. (3) mempertahankan homeostasis (keseimbangan kondisi tubuh) pada beberapa kondisi internal. Pembuluh darah membantu menjaga suhu tubuh yang stabil dengan mengendalikan aliran darah ke permukaan kulit.

Kasus pada anak kucing yang mengalami gangguan sirkulasi seringkali disebabkan oleh kekurangan nutrisi dan adanya bakteri didalam darahnya, atau sering disebut bakterimia. Agen yang menjadi penyebab terjadinya bakterimia pada anak kucing adalah bakteri *Mycoplasma haemofelis*.


*Mycoplasma haemofelis* disebut juga *Hemobartonella felis* (*H. felis*), merupakan infeksi pada sel darah kucing oleh mikroorganisme *Mycoplasma* (Small dan Ristic, 1967). Mikroorganisme ini melekatkan dirinya pada sel darah merah hospes, dengan tujuan untuk mendapatkan makanan dan bereproduksi secara aseksual. *H. felis* adalah bakteri intraseluler Gram negatif yang menyerang eritrosit kucing. Agen penyakit ini termasuk kedalam spesies bakteri *Mycoplasma*, dimana bakteri ini terdiri atas lebih dari 100 spesies. Sebagian besar *Mycoplasma* merupakan *specific host organisme*, artinya tiap spesies *Mycoplasma* memiliki inang yang spesifik. Bakteri ini dapat ditemukan pada beberapa jenis hewan, diantaranya pada babi (*M. hyopneumoniae*), pada sapi (*M. bovis*), pada domba (*M. ovis*), dan pada kucing (*M. haemofelis*) (Jensen *et al.*, 2001).

Patogenesis infeksi bakteri *H. felis* diawali dari pinjal dan atau nyamuk yang terinfeksi, menggigit kucing, selanjutnya melalui gigitan tersebut, bakteri *H. felis* akan ditularkan. Bakteri ini akan masuk ke dalam aliran pembuluh darah melalui pembuluh darah perifer, kemudian bakteri akan menempel pada membran sel darah merah, waktu inkubasi bakteri di dalam tubuh kucing sekitar 2-34 hari. Pada fase akut, tanda klinis yang akan tampak adalah anemia, lesu, berkurangnya nafsu makan, dan demam. Pada fase kronis akan menimbulkan tanda klinis ketidakseimbangan hewan saat berjalan, hingga menyebabkan terjadinya kematian (Greene, 2006).

Ada dua rute utama penularan *H. felis* pada kucing, yaitu intraplacenta melalui aliran darah premetus arteri uteri mediana (induk ke anak), dan penularan langsung oleh vektor arthropoda seperti pinjal dan nyamuk (Soto *et al.*, 2017). Gejala umum dari kucing yang terinfeksi *H. felis* antara lain anemia, anoreksia, depresi, lesu, lemah, demam mencapai (40-42°C), penurunan berat badan, hingga menyebabkan terjadinya kematian (Jensen *et al.*, 2001; Shaw dan Ihle, 1997; Grindem *et al.*, 1990).

### **Sinyalemen**

Hewan kasus yaitu kucing ras lokal berjenis kelamin jantan berumur satu tahun dengan berat badan 2,5 kg. Kucing memiliki warna rambut hitam putih, bentuk postur tubuh tegap, *behavior friendly* dan pendiam.



Gambar 1. Hewan Kasus *Hemobartonella felis* terlihat lemas dan hanya diam saat diajak bermain (dokumentasi pribadi)

### **Anamnesa**

Berdasarkan anamnesa yang telah dilakukan, kucing kasus merupakan kucing hasil *rescuer* dari jalanan. Kucing kasus diadopsi dari jalanan saat berumur  $\pm$ lima bulan dalam kondisi kurus dan infestasi pinjal yang banyak. Satu minggu yang lalu kucing terlihat lemas, semakin hari kucing tidak mau makan/nafsu makannya berkurang. Saat berjalan kucing terlihat sempoyongan. Kucing kasus diberi makan 2x1 hari dengan jenis pakan Whiskas® (Mars Inc., Virginia, Amerika Serikat) dan air minum dari air masak. Informasi pemilik, kucing kasus telah diberikan obat cacing dan vaksinasi. Kucing dipelihara di pekarangan dan di dalam rumah pemilik, sejak kucing kasus terlihat lemas, kucing tidak pernah keluar dari rumah.

### **Pemeriksaan Fisik**

Berdasarkan anamnesa yang ada serta tanda klinis yang terlihat dari kucing kasus dengan riwayat kucing terlihat lemas dan mengalami penurunan nafsu makan, maka dilakukan pemeriksaan fisik untuk mendapatkan data yang dapat digunakan dalam menentukan diagnosa. Hasil pemeriksaan status pasien menunjukkan suhu tubuh tinggi, frekuensi jantung dan pulsus tinggi, *capillary refill time* (CRT) tidak normal atau lebih dari dua detik, frekuensi nafas normal tinggi (Tabel 1). Saat berjalan kucing tampak sempoyongan, yaitu terkadang berjalan sedikit ke kanan dan ke kiri. Tidak seperti kucing normal pada umumnya yang berjalan dengan lurus.

Tabel 1. Hasil pemeriksaan status preasens kucing kasus

Jenis Pemeriksaan	Hasil	Nilai Normal	Keterangan
Jantung (kali/menit)	143	110-130	Meningkat
Pulsus (kali/menit)	143	110-130	Meningkat
CRT (detik)	>2 detik	<2 detik	Menurun
Respirasi (kali/menit)	38	20-30	Meningkat
Suhu (°C)	39,7	37,5-38,8	Meningkat

### Pemeriksaan Klinis

Hasil pemeriksaan klinis menunjukkan adanya kondisi abnormal pada mukosa gusi dan mata kucing, kemudian adanya temuan pinjal (*Ctenocephalides felis*) pada tubuh kucing. Secara umum kondisi kucing terlihat tidak normal (Tabel 2).

Tabel 2. Hasil pemeriksaan klinis kucing kasus

JenisPemeriksaan	Keterangan
Kulit dan Kuku	Tidak Normal
AnggotaGerak	Normal
Muskuloskeletal	Normal
Syaraf	Normal
Sirkulasi	Normal
Urogenital	Normal
Respirasi	Normal
Pencernaan	Normal
Mukosa	Tidak Normal
Limfonodus	Normal

### Pemeriksaan Laboratorium

Pemeriksaan laboratorium dilakukan untuk membantu dalam mendiagnosa penyakit pada kucing. Pemeriksaan yang dilakukan yaitu pemeriksaan hematologi rutin dan pemeriksaan ulas darah. Sampel yang dipakai adalah darah yang diambil dari *vena cephalica* kemudian ditampung di tabung EDTA (*Ethylenediaminetetraacetic acid*) yang bertujuan untuk mencegah terjadinya pembekuan darah, sehingga sampel darah yang diambil tidak membeku sebelum dilakukan pemeriksaan. Sampel darah yang sudah berada didalam tabung EDTA dibawa ke Balai Besar Veteriner (BBVet) untuk dilakukan pemeriksaan hematologi. Hasil pemeriksaan hematologi dapat dilihat pada Tabel 3.

Dari hasil pemeriksaan (Tabel 3) didapatkan interpretasi yaitu: kucing kasus mengalami anemia makrositik hipokromik, dilihat dari nilai *red blood cell* (RBC) rendah, *Hemoglobin* (Hb) normal, *mean corpuscular volume* (MCV) tinggi, *mean corpuscular*

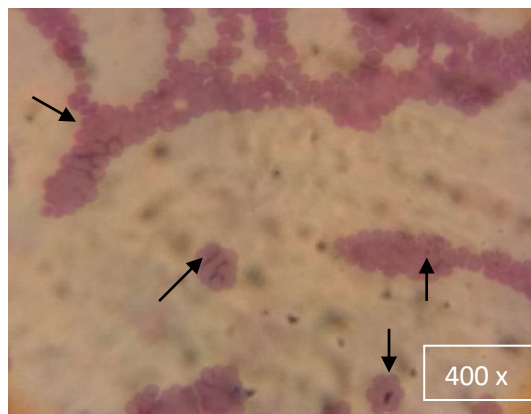
*hemoglobin concentration* (MCHC) rendah dan *mean corpuscular hemoglobin* (MCH) tinggi.

Selain itu, kucing kasus juga mengalami trombositopenia.

Tabel 3. Hasil pemeriksaan hematologi rutin kucing kasus

Hematologi Rutin	Hasil	Nilai (Rujukan)	Satuan	Keterangan
WBC	11,7	5,5-19,5	$\times 10^3/\mu\text{L}$	Normal
RBC	4,45	5-10	$\times 10^6/\mu\text{L}$	Menurun
Hb	8,3	8-15,3	g/dL	Normal
MID	4,4	2-9	%	Normal
Lymposit	20,7	20-55	%	Normal
MCHC	24,3	30-36	g/dL	Menurun
MCV	76,6	39-55	fL	Meningkat
MCH	18,6	12,5-17,5	pg	Meningkat
Trombosit	70	300-800	$\times 10^5/\mu\text{L}$	Menurun

Pemeriksaan laboratorium yang dilakukan untuk mendapatkan diagnosis definitif adalah dengan melakukan pemeriksaan ulas darah (Rajamanickam *et al.*, 2014). Pemeriksaan ulas darah dilakukan oleh penulis dengan menggunakan mikroskop. Hasil pemeriksaan preparat ulas darah didapat hasil adanya bakteri intraseluler, yaitu bakteri *H. felis* ditunjukkan dengan munculnya bentukan batang diantara sel-sel eritrosit.



Gambar 2. Hasil Pemeriksaan Preparat Ulas Darah, ditemukan adanya bentukan batang (*Hemobartonella felis*) yang menempel pada eritrosit kucing kasus (arah panah) (400x).

## Diagnosis

Berdasarkan hasil anamnesa, pemeriksaan fisik dan klinis, serta pemeriksaan laboratorium menggunakan hematologi rutin dan preparat ulas darah, kucing kasus didiagnosis *Hemobartonellosis*.

### **Prognosis**

Prognosa hewan kasus adalah fausta, karena kucing yang terinfeksi agent *H. felis* masih bisa sembuh dengan terapi yang akan diberikan.

### **Terapi**

Terapi kausatif diberikan antibiotik golongan tetrasiklin seperti doksisisiklin (Doxycycline®, PT. Indofarma, Indonesia) 5 mg/kgBB, 1 x sehari, selama 28 hari, terapi simptomatis dengan moxidectin dan imidacloprid (Advocate®, PT. Bayer, Indonesia) diberikan satu tube, terapi suportif dengan diberikan infus ringer laktat (Otsu-RL®, PT. Otsuka, Malang, Indonesia) dan pemberian vitamin cyanocobalamin, vitamin C, Fe, asam folat (Virbac Nutriplus gel®, Virbac SA, Perancis).

## **PEMBAHASAN**

Keseluruhan hasil pemeriksaan menunjukkan bahwa terjadi kelainan pada sistem sirkulasi kucing. Hal tersebut terlihat dari ketidakmampuan kucing dalam berjalan lurus (sempoyongan). Berjalan sempoyongan dapat menandakan bahwa pasokan oksigen yang dibutuhkan kucing untuk dibawa ke sistem organ lainnya mengalami penurunan. Kekurangan oksigen pada tubuh bisa disebabkan oleh kurangnya sel darah merah, dalam hal ini kita ketahui bahwa sel darah merah merupakan pengangkut oksigen yang dibawa dari organ paru-paru ke seluruh tubuh. Hal ini didukung dengan tingginya frekuensi respirasi sebagai dampak kompensasi dalam memenuhi kebutuhan oksigen kucing kasus.

Kurangnya nutrisi yang diberikan oleh pemilik kucing, menjadi faktor yang dapat diabaikan oleh pemilik karena kucing diberikan pakan kering 2x1 hari, pemberian pakan *cat food* ini sebenarnya sudah mencukupi kebutuhan makan kucing dalam sehari-hari. Whiskas® merupakan pakan yang sudah memiliki komposisi terkontrol dari pakar pakan kucing. Pakan ini tentu tidak akan menyebabkan terjadinya kekurangan nutrisi pada kucing kasus.

Temuan klinis dari hewan kasus yaitu ditemukan adanya infestasi pinjal (*C. felis*). Berdasarkan anamnesa juga diketahui bahwa kucing kasus saat diadopsi dari jalan telah banyak terinfestasi oleh pinjal di tubuhnya. Kondisi rambut kucing yang cukup lebat menjadi tempat yang disenangi oleh pinjal karena kondisinya yang lembab, sehingga mendukung pertumbuhan dan perkembangan pinjal. Berdasarkan temuan ini pinjal diduga kuat menjadi sumber penyebab infeksi *H. felis* pada kucing kasus. Hal ini sesuai dengan pernyataan Soto *et al.*, (2017), ada dua rute utama penularan *H. felis* pada kucing, yaitu melalui intraplazenta

lewat aliran darah premetus arteri uteri mediana (induk ke anak), dan penularan langsung oleh vektor arthropoda seperti pinjal dan nyamuk.

Pinjal mempunyai peranan penting dalam penularan penyakit, karena sebagai vektor berbagai penyakit pada hewan (*zoonosis*) maupun manusia. Sebagai ektoparasit, pinjal sering memberikan gangguan karena gigitannya dapat menyebabkan iritasi kulit. Beberapa spesies penting ialah *Pulex irritans* (pinjal manusia), *Xenopsylla cheopis* (pinjal tikus asia), *C. canis* (pinjal anjing), dan *C. felis* (pinjal kucing). Cara penularan bakteri *H. felis* dalam darah hewan adalah melalui gigitan pinjal, terutama oleh pinjal betina karena membutuhkan darah untuk pengembangan telur. Penularan terjadi jika proventricular pinjal tersumbat bakteri, misalnya *Yersinia pestis* yang membelah diri (*propagative development*), jika pinjal menggigit hospes, kemudian pinjal akan muntah (regurgitasi), sehingga bakteri akan masuk ke hospes melalui luka gigitan pinjal (Alleman *et al.*, 1999; Grindem *et al.*, 1990).

Hewan kasus menunjukkan gejala demam, lemas, mukosa mata dan mulut pucat, serta penurunan nafsu makan dan minum, suhu diatas normal, serta saat berjalan terkadang terlihat sempoyongan. Hal ini sesuai dengan gejala umum dari kucing yang terinfeksi *Mycoplasma haemofilus* menurut (Grindem *et al.*, 1990; Jensen *et al.*, 2001; Shaw dan Ihle, 1997) antara lain anoreksia, depresi, lesu, lemah, demam mencapai (40-42°C), penurunan berat badan, dan akhirnya terjadi kematian. Kematian bisa terjadi karena jumlah bakteri bervariasi, dan demam semakin memburuk karena terjadi peningkatan jumlah bakteri dalam darah perifer.

Pemeriksaan darah rutin menunjukkan bahwa kucing kasus mengalami anemia makrositik hipokromik disertai dengan trombositopenia. Hal ini menandakan bahwa terjadinya peningkatan aktivitas sumsum tulang untuk memproduksi eritrosit pada kucing kasus, kemudian disertai dengan terjadinya penurunan kadar hemoglobin yang lebih besar dibandingkan dengan penurunan rata-rata volume eritrosit. (Dharmawan, 2002) menyebutkan bahwa klasifikasi morfologi makrositik hipokromik terjadi karena adanya infeksi hemoprotozoa, anemia kongenital, gangguan koagulasi darah, dan terjadinya perdarahan yang banyak.

Pada pemeriksaan preparat ulas darah, kucing kasus menunjukkan hasil positif terinfeksi *H. felis*, dimana pada pemeriksaan preparat ulas darah, ditemukan adanya bentukan seperti batang pada eritrosit kucing. Temuan ini sesuai menurut Clark *et al.* (2002), yaitu berbentuk seperti batang, bulat, cincin atau bentuk pleomorfis pada sel darah merah dan atau diantara sel-sel darah merah hewan terinfeksi. Genus ini termasuk dalam bentuk yang



berhubungan dengan golongan Rickettsia. Berdasarkan pemeriksaan secara klinis dan beberapa pemeriksaan laboratorium yang telah dilakukan dapat didiagnosa kucing kasus terinfeksi *H. felis*. Bakteri *H. felis* adalah bakteri intraseluler Gram negatif yang menyerang eritrosit kucing (Grindem *et al.* 1990; Jensen *et al.* 2001; Alleman *et al.* 1999).

Prognosa dari kasus ini dapat dikatakan fausta. Antibiotik yang dapat digunakan sebagai terapi adalah doksisisiklin, sulfadoksin atau pirimetamin. Namun pada kasus ini penulis memberikan terapi menggunakan doksisisiklin, mengacu pada McQuiston *et al.* (2003), doksisisiklin (5 mg/kgBB q12j) adalah terapi yang disarankan karena penggunaan antibiotik ini spesifik terhadap bakteri intraseluler dan aman digunakan dalam waktu yang panjang, selain itu obat ini juga mudah untuk didapat. Terapi suportif untuk membunuh pinjal *C. Felis* dengan memberikan *moxidectine* dan imidacloprid. Terapi suportif yang diberikan berupa infus RL untuk mengganti hilangnya cairan dalam tubuh kucing, dan Fe sukrosa (20mg/ml) untuk membantu mengatasi anemia, karena berfungsi dalam pembentukan darah, diberikan selama 5 hari sampai gejala anemia hilang.

Penanganan hewan kasus menunjukkan hasil yang baik. Pada hari kedua CRT mulai normal, dapat dilihat dari durasi waktu pengisian ulang pembuluh darah kapiler di gusi < 2 detik, namun nafsu makan belum sepenuhnya teratasi. Agar kucing terbebas dari infeksi *H. felis* pengobatan dengan doksisisiklin disarankan dilakukan selama 14-28 hari dan terus dievaluasi perkembangan kesehatan hewan. Hal ini bertujuan agar bakteri *H. felis* yang menyerang kucing dapat dieliminasi dari peredaran darah kucing. Seminggu pascaperawatan terjadi peningkatan kesehatan pada kucing kasus, dimana kucing nafsu makan dan minum kucing sudah membaik, kucing sudah mau beraktivitas, berjalan sudah tidak lagi sempoyongan dan hasil pemeriksaan hematologi juga terjadi peningkatan atau perbaikan.

Pengendalian terhadap infeksi *H. felis* yaitu dengan pemberantasan vektor penyakit yaitu pinjal. Faktor yang mendukung tingginya derajat infestasi pinjal antara lain pemeliharaan kucing secara semi intensif yaitu kucing yang dipelihara lebih sering dibiarkan bebas di dalam dan pekarangan rumah. Selain itu rambut lebat pada tubuh kucing menyebabkan kondisi tubuh lembab yang disukai oleh pinjal. Sehingga manajemen pemeliharaan yang baik terutama sanitasi kandang dan lingkungan sekitar kandang, menjadi faktor pendukung yang mempengaruhi prevalensi pinjal dan re-infestasi pinjal terjadi pada hewan yang sama harus menjadi perhatian utama.

### SIMPULAN

Kucing kasus didiagnosa positif *Hemobartonellosis*. Terapi kausatif dengan diberikan antibiotik doksisisiklin (Doxycycline®, PT. Indofarma, Indonesia) 5 mg/kgBB, 1 x sehari, selama 28 hari, terapi simptomatis dengan moxidectin dan imidacloprid (Advocate®, PT. Bayer, Indonesia) diberikan satu tube, terapi suportif dengan diberikan infus ringer laktat (Otsu-RL®, PT. Otsuka, Malang, Indonesia) dan pemberian vitamin cyanocobalamin, vitamin C, Fe, asam folat (Virbac Nutriplus gel®, Virbac SA, Perancis), dengan terapi ini diperoleh hasil memuaskan hal ini terlihat dari kucing sudah mulai aktif bermain, nafsu makan meningkat, warna mukosa pink dan suhu (38,1 °C) sudah kembali normal.

### SARAN

Untuk menghindari terulangnya infeksi *H. felis* maka penulis memberikan saran agar pemilik paham dalam strategi penanggulangan ektoparasit dan manajemen pemeliharaan hewan, dengan cara memandikan kucing 2x1 minggu, dan penyemprotan lingkungan dengan anti-ektoparasit (butox).

### DAFTAR PUSTAKA

- Alleman AR, Pate MG, Harvey JW, Gaskin JM, Barbet AF. 1999: Western Immunoblot analysis of the antigens of *Haemobartonella felis* with sera from experimentally infected cats. *J Clin Microbiol.* 37(5):1474-1479.
- Clark P, Foster S, Spencer, Peter. 2002. Detection of *Haemobartonella felis* (Candidatus *Mycoplasma haemofelis*) in Australia that is similar to the 'Ohio' strain. *Australian veterinary journal.* 80(11): 703-704.
- Dharmawan. 2002. *Pengantar Patologi Klinik Veteriner Hematologi Klinik*. Denpasar: Universitas Udayana
- Greene CE, Sykes JE, Brown CA, Hartmann K. 2006. *Infectious disease of the dog and cat*. ed 3, St Louis, Saunders.
- Grindem CB, Corbett WT, Tomkins MT. 1990: Risk factors for *Haemobartonella felis* infection in cats. *J Am Vet Med Assoc.* 196(1): 96-99.
- Jensen WA, Lappin MR, Kamkar S, Reagan WJ. 2001. Use of a polymerase chain reaction assay to detect and differentiate two strains of *Haemobartonella felis* in naturally infected cats. *Am J Vet Res.* 62(4): 604-608.
- Mc Quiston JH, Mc Call CL, Nicholson WL. 2003. Ehrlichiosis and related infections. *JAVMA.* 223(12):1750-1756.
- Rajamanickam S, Kumaresan N, Padmanath K, Subramanian S, Vairamuthu S, Tilagar M, Thirunavukkarasu P. 2014. A Rare Case Study on Feline Mycoplasmosis. *International Journal of Advanced Veterinary Science and Technology.* 3(1). 106-108.
- Shaw DH, Ihle SL. 1997: *Hematologic and Immunologic Diseases, Disorders of Red Blood Cells*. In: Shaw DH, Ihle SL (eds): *Small Animal Internal Medicine*, Philadelphia. Wolters Kluwer Co. pp: 511.

- Small E, dan Ristic M. 1967. Morphologic features of *Haemobartonella felis*. *Vet Res.* 28(124):845-51
- Soto F, Walker R, Sepulveda M, Bittencourt P, Acosta-Jamett G, Müller A. 2017. Occurrence of canine hemotropic mycoplasmas in domestic dogs from urban and rural areas of the Valdivia Province, southern Chile. *Comp Immunol Microbiol Infect Dis.* 50: 70–77.