

## **Perubahan Patologik Sekum Ayam Pedaging (*Gallus gallus*) yang Terinfeksi Koksidiosis di Kabupaten Tabanan, Bali**

*(PATHOLOGICAL CHANGES IN CAECUM OF BROILER CHICKEN (*Gallus gallus*) INFECTED WITH COCCIDIOSIS IN TABANAN DISTRICT, BALI)*

**Devita Vanessa Sukmawati Djara<sup>1</sup>, Ida Bagus Komang Ardana<sup>2</sup>,  
Ida Bagus Oka Winaya<sup>3</sup>**

<sup>1</sup>Mahasiswa Pendidikan Sarjana Kedokteran Hewan,

<sup>2</sup>Laboratorium Diagnosa Klinik, Patologi Klinik dan Ragiologi Veteriner,

<sup>3</sup>Laboratorium Patologi Veteriner,

Fakultas Kedokteran Hewan, Universitas Udayana,

Jl. P.B. Sudirman, Sanglah, Denpasar, Bali, Indonesia, 80234; Telp/Fax: (0361) 223791

e-mail : vanesdjara3112@gmail.com

### **ABSTRAK**

Penelitian ini bertujuan untuk mengetahui perubahan patologik pada sekum ayam pedaging (*Gallus gallus*) yang terinfeksi koksidiosis di Kabupaten Tabanan, Bali. Ayam yang digunakan sebagai penelitian adalah ayam broiler berumur 23 hari berjenis kelamin jantan dan betina secara acak. Sebanyak 30 sampel sekum ayam pedaging yang terinfeksi koksidiosis diperiksa secara patologi anatomi dan histopatologi. Penelitian ini dilakukan di Laboratorium Patologi Veteriner Fakultas Kedokteran Hewan Universitas Udayana dengan metode penelitian observasi. Hasil penelitian didapatkan secara patologi anatomi berupa pembengkakan dan perdarahan mukosa sekum, sedangkan secara histopatologi berupa infiltrasi makrofag, ookista, mikrogametosit, makrogametosit, nekrosis, peradangan dan perdarahan. Berdasarkan hasil penelitian, disarankan kepada peternak untuk memperbaiki manajemen sistem pemeliharaan ayam pedaging.

Kata-kata kunci: ayam pedaging, *Eimeria sp.*, koksidiosis, patologi

### **ABSTRACT**

This study aims to determine the pathological changes in broccum cecum (*Gallus gallus*) infected with coccidiosis in Tabanan Regency, Bali. The study used 30 broilers with random 23-day-old male and female broiler chicken. A total of 30 samples of broiler caecum infected with coccidiosis were examined by pathological anatomy and histopathology. This research was done at the Veterinary Pathology Laboratory of Veterinary Medicine Faculty, Udayana University with an observational research method. Anatomical pathological findings in the form of swelling and cecal mucosal bleeding. Histopathological findings include macrophage infiltration, oocysts, microgametes, macrogamete, necrosis, inflammation and bleeding. Based on the results of the study, it was expected that farmers can improve the management of broiler maintenance systems.

Keywords: broiler chicken, *Eimeria sp.*, coccidiosis, pathology

## PENDAHULUAN

Sumber protein asal hewan yang paling banyak dikonsumsi oleh masyarakat Indonesia salah satunya berasal dari daging ayam (Deptan, 2012). Ayam merupakan sumber protein hewani yang baik karena mengandung asam amino esensial yang lengkap, selain itu serat-serat dagingnya pendek dan lunak. Permintaan terhadap daging ayam semakin bertambah seiring dengan meningkatnya penghasilan dan kesadaran penduduk akan pentingnya protein hewani. Daging ayam sangat disukai karena harganya yang tergolong murah jika dibandingkan dengan harga daging asal hewan lain dan halal. Hidangan daging ayam digunakan sebagai sumber protein dalam diet, hal ini untuk mengurangi jumlah kalori yang diterima dalam tubuh. Kebutuhan daging ayam ras pedaging (broiler) cenderung meningkat setiap tahun.

Data Survei Sosial Ekonomi Nasional (SUSENAS) tahun 2011- 2014 menunjukkan perkembangan konsumsi protein hewani khususnya dari daging ayam ras per kapita masyarakat Indonesia cenderung terus meningkat sebesar 2,27% per tahun. Peningkatan konsumsi daging ayam nasional juga didukung pertumbuhan jumlah penduduk dan tingkat pendapatan masyarakat yang cenderung meningkat. Upaya mengembangkan usaha ternak ayam pedaging, pada umumnya peternak memberikan ransum komersial karena ransum komersial telah memenuhi standar kebutuhan zat-zat makanan yang telah ditetapkan (Ahmad dan Elfawati, 2008).

Peternakan ayam pedaging mempunyai prospek yang sangat baik untuk dikembangkan, baik dalam skala peternakan besar maupun dalam skala peternakan kecil, atau peternakan rakyat. Pernyataan ini diperkuat dengan perkembangan populasi ayam pedaging khususnya di Provinsi Jawa Barat yang menjadi sentra produksi dengan populasi 497.814.132 atau sebesar 44,64% dari populasi nasional (Direktorat Jenderal Peternakan, 2011). Alasan peternak untuk terus menjalankan usaha ini antara lain, jumlah permintaan daging ayam yang terus meningkat, akses mendapatkan input produksi yang mudah dengan skala kecil maupun besar, dan perputaran modal yang cepat. Meskipun sudah ada obat antikoksidia dan vaksin, penyakit ini terus mengakibatkan kerugian ekonomi tahunan yang cukup besar untuk industri perunggasan (Gilbert *et al.*, 2011).

Permasalahan utama yang merupakan tantangan terberat pada peternak ayam adalah munculnya penyakit, salah satunya koksidiosis. Menurut Lillehoj (1998) koksidiosis menjadi kasus penyakit yang hampir selalu muncul pada setiap periode pemeliharaan ayam. Koksidiosis merupakan penyakit usus yang disebabkan oleh parasit protozoa dari genus

*Eimeria* (Allen dan Fetterer, 2002). Spesies yang paling patogen dan sering menyerang ayam adalah *Eimeria tenella* (Fang *et al.*, 2016). Parasit ini sangat patogen dan berkembangbiak di dalam sel saluran pencernaan bagian sekum ayam (Wiedosari *et al.*, 2014). Infeksi *E. tenella* berdampak fatal dengan tingkat mortalitas tinggi pada ayam pedaging berumur 3-4 minggu (Cahyaningsih *et al.*, 2012). Sekum yang terinfeksi tidak dapat berfungsi normal dan mengalami kerusakan, jika kerusakannya parah akan menyebabkan perdarahan pada sekum dan terdapat darah pada tinja. Sekum berfungsi untuk menyerap elektrolit dan air (Svihus, 2014).

Penelitian ini mendeskripsikan penyakit ayam khususnya koksidiosis pada organ sekum secara patologi anatomi dan histopatologi. Hasil penelitian ini dapat digunakan sebagai dasar pertimbangan bagi peternak maupun penentu kebijakan dalam menentukan strategi yang bisa diterapkan untuk mencegah penyakit ayam dan mengantisipasi timbulnya wabah penyakit koksidiosis. Iskandar *et al.*, (2002) menyatakan bahwa di Indonesia, kerugian ekonomis akibat koksidiosis pada ayam sebesar 9 milyar rupiah per tahun. Meskipun sudah ada obat antikoksidia dan vaksin, penyakit ini terus mengakibatkan kerugian ekonomi tahunan yang cukup besar untuk industri perunggasan (Gilbert *et al.*, 2011).

Koksidiosis yang di sebabkan oleh *Eimeria* secara ekonomi merupakan salah satu penyakit yang banyak mendatangkan masalah dan kerugian pada peternakan ayam. Kerugian yang ditimbulkan dapat menghambat perkembangan peternakan ayam dan menurunkan produksi protein hewani. *Eimeria* menyebabkan kerusakan pada usus sehingga akan menurunkan penggunaan pakan, lambatnya pertambahan bobot badan, serta penurunan daya tahan tubuh dan penurunan produksi telur (Min *et al.*, 2004). Permasalahan yang sudah diuraikan diatas, maka perlu dilakukan penelitian untuk mengetahui “Perubahan Patologik Sekum Ayam Pedaging (*Gallus gallus*) yang Terinfeksi Koksidiosis di Kabupaten Tabanan, Bali”.

## MATERI DAN METODE

Materi yang digunakan yaitu 30 sekum ayam pedaging dengan gejala klinis berak darah. Objek yang digunakan sebagai sampel penelitian berupa sekum dari ayam pedaging yang memiliki gejala klinis berak darah pada periode waktu tertentu. Jumlah sampel yang digunakan dalam penelitian ini adalah 26 sampel sekum. Penelitian terdahulu yang dilakukan diberbagai tempat, dilaporkan prevalensi *E. tenella* hasilnya berbeda-beda.

Metode yang digunakan adalah metode observasional, dengan melakukan pengamatan terhadap ayam yang mengalami gejala klinis berak darah pada periode waktu tertentu. Pengumpulan data dilakukan secara random atau acak pada peternakan ayam pedaging yang berada di Kabupaten Tabanan. Ayam yang mengalami gejala klinis berak darah diambil dan dinekropsi. Sekum yang terlihat membengkak dan berwarna kemerahan diambil secukupnya dan dimasukkan ke dalam pot yang telah diisi *neutral buffered formalin* (NBF) 10%, dengan kode tertentu. Sampel yang telah dikumpulkan, kemudian dibuat preparat histopatologi, pewarnaan preparat dengan Harris Hemaktosilin-Eosin, dan pembacaan preparat dengan mikroskop pada pembesaran 400× dan 1000×. Hasil pemeriksaan secara mikroskopis yang diperoleh dianalisis secara deskriptif kualitatif dimana data berupa gambar lesi sekum kan dideskripsikan secara patologi anatomi dan histopatologi kemudian kualitas lesi yang didapatkan akan dibedakan menjadi lesi kategori ringan, sedang dan berat.

Analisis data yang dilakukan untuk mengetahui kualitas lesi dan temuan-temuan pada sekum ayam tersebut. Pemeriksaan dilakukan secara mikroskopis kemudian data dianalisis secara deskriptif kualitatif. Data berupa gambar lesi sekum akan dideskripsikan secara patologi anatomi dan histopatologi kemudian kualitas lesi yang di dapatkan akan di bedakan menjadi lesi kategori ringan, sedang dan berat. Lesi ringan jika ditemukan adanya ookista dan nekrosis pada villi. Perubahan sedang jika ditemukan adanya makrogamet, mikrogamet, nekrosis dan peradangan. Lesi berat ditemukan adanya mikrogamet, makrogamet, nekrosis, peradangan dan perdarahan.

## HASIL DAN PEMBAHASAN

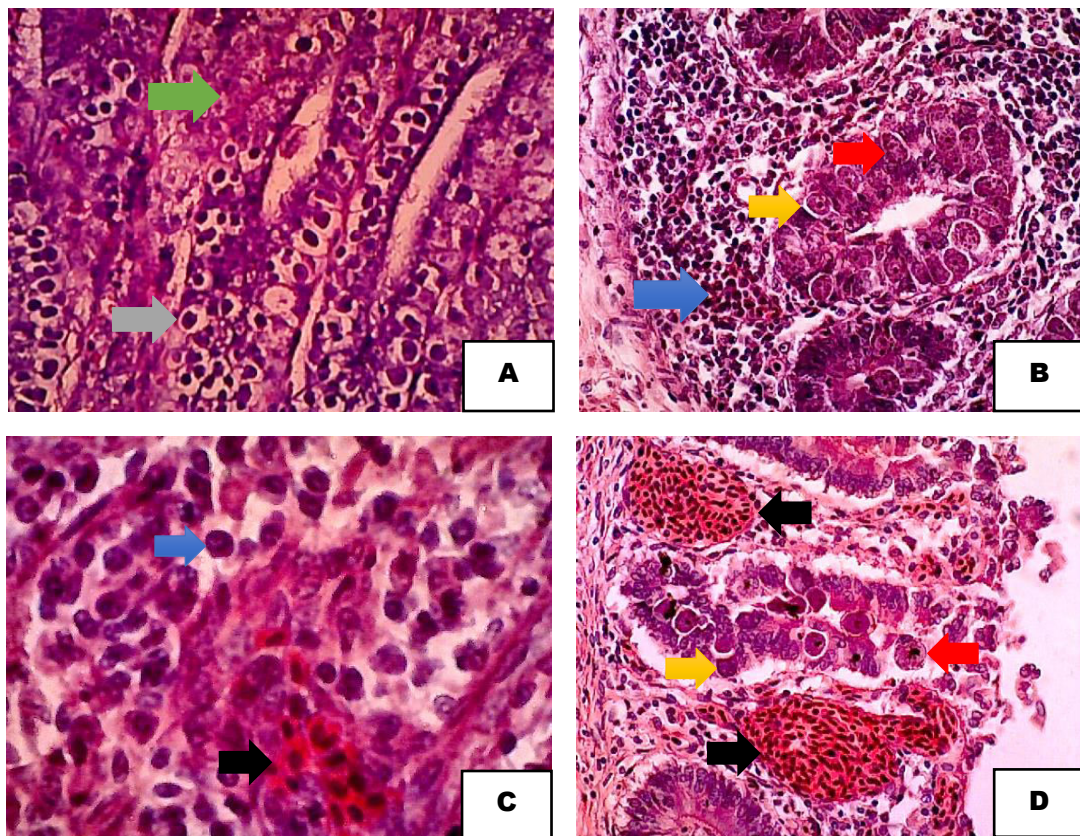
Hasil pemeriksaan patologi 30 sekum ayam yang terinfeksi *E. tenella* menunjukkan patologi anatomi berupa pembengkakan dan perdarahan mukosa seperti dilihat pada gambar 1A dan 1B.

Pemeriksaan histopatologi ditemukan adanya kumpulan oosit didalam epitel sekum, villi nekrosis, makrogametosit, mikrogametosit, skizon, perdarahan dan infiltrasi makrofag. Histopatologi sekum ayam dapat dilihat pada Gambar 2 A, B, C dan D. Berdasarkan hasil pemeriksaan histopatologi pada sekum ayam terinfeksi *E. tenella* keparahan lesi yang ditemukan pada bagian mukosa dibedakan menjadi ringan, sedang dan berat. Intensitas ringan jika dari hasil pengamatan ditemukan adanya ookista pada beberapa villi disertai nekrosis pada epitelnya. Intensitas sedang jika hasil pengamatan ditemukan mikro dan makrogametosit, nekrosis, infiltrasi makrofag dan peradangan. Intensitas berat jika hasil

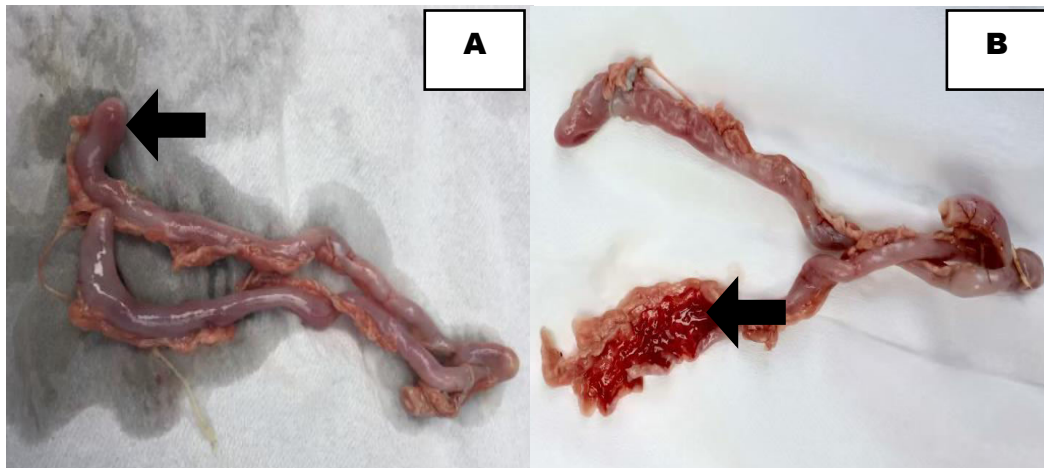
pengamatan ditemukan ookista, infiltrasi makrofag, nekrosis, peradangan dan perdarahan, dapat dilihat pada Tabel 1.

Tabel 1. Tingkat keparahan lesi sekum ayam dari masing-masing sampel yang telah diperiksa secara histopatologi.

No.	Perubahan Histopatologi	Keparahan	Jumlah	Persentase
1.	Ditemukan ookista pada beberapa villi disertai nekrosis pada epitelnya.	Ringan	7	23,33%
2.	Ditemukan mikro dan makrogametosit, nekrosis, infiltrasi makrofag dan peradangan.	Sedang	17	56,67%
3.	Ditemukan adanya ookista, infiltrasi makrofag, nekrosis, peradangan dan perdarahan	Berat	6	20%
Total			30	100%



Gambar 2. Ditemukan adanya Oosit ( → ), Mikrogametosit ( → ), Makrogametosit ( → ), Infilasi sel makrofag ( → ), nekrosis ( → ) dan perdarahan ( → ). Pewarnaan HE. Perbesaran 400x.



Gambar 1. Menunjukkan adanya pembengkakan pada sekum (A) dan perdarahan mukosa sekum (B).

Hasil penelitian ini berupa perubahan patologi sekum ayam pedaging yang positif terinfeksi koksidiosis baik secara patologi anatomi maupun histopatologi. Sampel sekum diambil dari ayam yang berumur 3-4 minggu. Hal ini dikarenakan penyakit sangat pathogen terutama pada ayam berumur empat sampai delapan minggu, sedangkan ayam satu sampai dua minggu lebih tahan karena ookista belum mampu dipecah disebabkan karena lemahnya gerakan lambung otot (*gizzard*) dan pencernaan enzimatik yang belum bekerja secara maksimal, sehingga pemecahan dinding ookista belum sempurna.

Tingkat keparahan dengan stadium ringan ditandai dengan ditemukan ookista pada villi sekum dan nekrosis pada epitelium. Tingkat keparahan dengan stadium sedang ditandai dengan ditemukan ookista, mikro dan makrogamet, nekrosis, makrofag dan peradangan. Sedangkan tingkat keparahan dengan stadium berat ditandai dengan ditemukan adanya ookista, mikro dan makrogamet, nekrosis, makrofag, peradangan sampai pendarahan. Persentase tingkat keparahan sekum ayam terinfeksi *Eimeria sp* dari 30 sampel berturut-turut yaitu ringan (40%), sedang (40%) dan berat (20%).

Tingkat keparahan penyakit tergantung pada faktor lingkungan, imunitas ayam, dan besarnya jumlah ookista *Eimeria* yang tertelan. Faktor lingkungan yang mempengaruhi diantaranya yaitu kelembaban tinggi pada kandang dengan sanitasi yang buruk. Kondisi ini akan meningkatkan kejadian koksidiosis (Peek dan Landman, 2011). Jika suhu di dalam kandang rendah dan kelembabannya tinggi, atau kondisi litter sangat lembab, maka pada ookista yang telah bersporulasi kemudian dapat bertahan di lingkungan luar hingga berbulan-bulan (Yakhchali dan Zareei, 2008). Faktor lainnya yaitu sistem pakan yang tidak

mengandung koksidiostat dan ventilasi yang buruk serta manajemen kandang yang tidak baik dimana sekam sebagai alas kandang yang lembab.

Pemeriksaan sampel diawali dengan melihat perubahan yang terjadi pada sekum secara patologi anatomi. Perubahan yang dapat diamati yaitu adanya pembengkakan (Gambar 1A) dan perdarahan pada mukosa sekum (Gambar 1B). Proses yang terjadi adalah sekum membengkak dan menebal akibat perkembangan fase skizogoni *Eimeria*. Perubahan jaringan juga sangat dipengaruhi oleh spesies *Eimeria* yang menginfeksi dan jumlah ookista infeksius yang tertelan. Dilihat dari lesi patologi anatomi yang ditemukan pada sekum ayam, spesies khusus yang menginfeksi adalah *E. tenella*. Hal ini didukung oleh pernyataan Zainuddin (2006) bahwa protozoa ini menyerang saluran pencernaan ayam khususnya pada bagian sekum.

Perubahan yang terjadi pada sekum disebabkan oleh ookista infeksius (mengandung sporozoit) termakan oleh ayam dan masuk ke dalam saluran pencernaan. Satu ookista yang infeksius mengandung delapan sporozoit (Rahmeto *et al.*, 2008). Dinding ookista akan pecah setelah masuk ke dalam lambung otot (*gizzard*) dengan bantuan enzim tripsin, sehingga sporokista-sporokista yang mengandung sporozoit keluar dari ookista. Enzim tripsin akan mendegradasi protein yang terkandung dalam dinding ookista. Pernyataan ini didukung oleh Stotish *et al.* (1978) yang mengatakan bahwa, komponen dinding ookista secara keseluruhan terdiri dari 67 % protein, 4% lemak, dan 9% karbohidrat. Sporokista tersebut akan masuk ke dalam usus halus. Setelah mencapai usus halus, sporozoit diaktifkan oleh tripsin sehingga sporozoit keluar dari sporokista dan memasuki sel epitelium sekum.



**Gambar 3.** Feses ayam terinfeksi *Eimera* yang mengandung darah.

Pernyataan ini didukung oleh Taylor *et al.* (2007) yang mengatakan bahwa sporozoit akan keluar dari sporokista dengan adanya garam empedu dan tripsin pada saluran pencernaan. Pada tahap merogoni (skizogoni), sporozoit yang telah memasuki sel-sel epitelium sekum akan membulat, kemudian tumbuh menjadi meron (skizon) generasi I, meron-meron ini akan membelah, kemudian setiap meron akan pecah mengeluarkan  $\pm$  900 merozoit generasi I dengan panjang sekitar 2-4  $\mu$ m. Proses pecahnya meron menyebabkan rusaknya struktur anatomi sekum. Tahap ini terjadi sekitar 2,5-3 hari pasca infeksi. Merozoit generasi I memasuki sel epitelium baru, membulat dan tumbuh meron generasi II. Dengan cara pembelahan jamak, meron generasi II membentuk merozoit generasi II dengan panjang sekitar 16  $\mu$ m. Pada tahap ini, kerusakan struktur sekum terjadi lebih parah, ditandai dengan adanya perdarahan dan nekrosis, sekum akan terisi dengan darah, sehingga darah dikeluarkan bersama tinja yang dilihat pada Gambar 3. Darah inilah yang terdapat pada tinja hingga menyebabkan diare berdarah (Iacob dan Duma, 2009).

Sebagian besar merozoit generasi II masuk ke dalam sel-sel epitelium baru untuk memulai fase seksual yang disebut gametogoni membentuk gametosit. Menurut Muafo *et al.* (2002) gametosit yang terbentuk berdiferensiasi menjadi mikrogametosit (jantan) dan makrogametosit (betina). Sehingga terlihat keberadaan mikrogamet dan makrogamet secara histopatologi pada Gambar 2 (B) dan (D). Sejumlah mikrogamet yang kecil dan motil akan mencari dan bersatu dengan makrogamet menghasilkan zigot. Zigot yang dihasilkan akan menjadi dewasa dan membentuk ookista yang akan dibebaskan dari mukosa usus dan bercampur dengan feses. Ookista yang dapat dilihat pada Gambar 2 (A).

Pengamatan histopatologi organ sekum ayam ditemukan juga adanya sejumlah sel radang. Sel radang yang ditemukan pada organ sekum yaitu makrofag. Makrofag merupakan bagian dari sistem fagosit mononuklear yang berasal dari monosit darah dan telah bermigrasi keluar dari pembuluh darah serta mengalami aktivasi di dalam jaringan. Karena itu makrofag merupakan sel radang yang berfungsi memfagositosis mikroorganisme dalam hal ini *Eimeria* sebagai protozoa. Menurut Underwood (1999) pada radang kronis, makrofag dapat berakumulasi dan berproliferasi di tempat peradangan. Gambaran histopatologi organ sekum dengan akumulasi sel makrofag dapat dilihat pada Gambar 2 (B) dan (C).

Aktivasi ini diinduksi oleh sinyal seperti sitokin yang diproduksi oleh limfosit-T, endotoksin, berbagai mediator selama radang. Limfosit merupakan salah satu sel radang yang terdiri atas limfosit B yang berperan dalam respon imun humoral dan limfosit T yang berfungsi mengenali dan menghancurkan antigen. Limfosit T terdiri atas sel T-helper yang



dengan bantuan *major histocompatibility complex II* (MHCII) akan mengenali adanya antigen dan sel T-sitotoksik yang dengan bantuan MHCI akan langsung menghancurkan antigen (Underwood, 1999).

Limfosit teraktivasi akan mengeluarkan IFN- $\gamma$  yang akan mengaktivasi makrofag. Limfosit yang dimobilisasi merupakan sel yang siap pada saat ada rangsang imun spesifik (infeksi) dan peradangan yang diperantarai non imun (infark atau trauma jaringan). Makrofag yang aktif, selain bekerja memfagositosis penyebab radang dan mengeluarkan mediator-mediator lain, juga akan mengeluarkan IL-1 dan TNF yang akan mengaktivasi limfosit, sehingga akan membentuk suatu timbal balik antara makrofag dan limfosit, yang menyebabkan makrofag akan bertambah banyak di jaringan dan menyebabkan terbentuknya fokus radang. Klasing dan Korver (1997) mengatakan sitokin menyebabkan terjadi penurunan nafsu makan, sehingga terjadi penurunan konsumsi pakan, pertumbuhan protein otot, dan meningkatkan kecepatan metabolik.

### **SIMPULAN**

Perubahan patologi anatomi sekum ayam yang terinfeksi koksidiosis di temukan adanya pembengkakan dan pendarahan mukosa sekum. Perubahan histopatologi sekum ayam yang terinfeksi koksidiosis di temukan adanya ookista, mikro dan makrogamet, infiltrasi makrofag, nekrosis sel epitel, peradangan dan pendarahan. Persentase tingkat keparahan sekum ayam terinfeksi *Eimeria sp* dari 30 sampel berturut-turut yaitu ringan (23,33%), sedang (56,67%) dan berat (20%).

### **SARAN**

Saran yang dapat diberikan adalah adanya perbaikan manajemen pemeliharaan ayam pedaging yang lebih baik lagi seperti pengaturan suhu, kelembaban, dan sanitasi lingkungan. Mengingat koksidiosis memiliki tingkat mortalitas yang cukup tinggi dan menyebabkan kerugian yang cukup besar bagi peternak ayam pedaging.

### **UCAPAN TERIMA KASIH**

Penulis mengucapkan terima kasih kepada Peternak Ayam Pedaging di Kabupaten Tabanan khususnya Desa Jegu, Kecamatan Penebel dan semua pihak yang telah membantu dalam penyelesaian penelitian ini.

## DAFTAR PUSTAKA

- Ahmad, Elfawati. 2008. Performans Ayam Broiler Yang Diberi Sari buah Mengkudu (*Morinda citrifolia*). *Jurnal Peternakan*. 5 (1): 10-13.
- Allen PC, Fetterer RH. 2002. Clinical Microbiology Reviews : Recent Advances in Biology and Immunobiology of *Eimeria* Species and In Diagnosis and Confoll of Infection With These *Coccidian* Parasite of Poultry. *Journal Society Microbiology*. (15)1: 58-65.
- Cahyaningsih U, Rindci R, Iswantini D. 2012. Ekstrak sambiloto (*Androgaphis paniculata*) menurunkan jumlah skizon, mikrogamet, makrogamet, dan oosista *Eimeria tenella*. *J Vet*. 13(3): 322–329
- Deptan, 2012. *Manual Standar Metoda Diagnosa Laboratorium Kesehatan Hewan*. Jakarta: Direktorat Bina Kesehatan Hewan, Dirjen Peternakan, Deptan.
- Fang Z, Liu W, Shi P, Zhang Y, Huang Z. 2016. Protective effect of berberine on the intestinal caecum in chicks with *Eimeria tenella*. *Avian Biol Res*. 9 (4): 235–239.
- Gilbert ER, Cox CM, Williams PM, McElroy AP, Dalloul RA, Ray WK, Barri A, Emmerson DA, Wong EA, Webb KE. 2011. *Eimeria* Species and Genetic Background Influence the Serum Protein Profile of Broilers with Coccidiosis. *Journal of PLoS ONE*. (6)1:1-14.
- Iacob O, Duma V. 2009. Clinical, paraclinical and morphopathological aspects in cecal eimeriosis of broilers. *Revista Sci Parasitol*. 10:43–50.
- Iskandar T, Didik T, Subekti, Koswadi A. 2002. Isolasi berbagai parasit dalam saluran pencernaan ayam buras pada litter di beberapa kabupaten di Jawa Barat. Dalam: Seminar Nasional Teknologi Peternakan dan Veteriner. Bogor. 2002. 394-397.
- Klasing KV, Korver DR. 1997. Leukocytic cytokines regulate growth rate and composition following activation of the immune system. *Journal Animal Science* 75:58-67.
- Lillehoj, H.S. 1998. Role of T Lymphocyte and Cytokines in Coccidiosis. *Journal International Parasitology*. (28) 2:1071-1081.
- Min W, Lillehoj HS, Dalloul, RA. 2004. Application of Biotechnological Tools for Coccidian Vaccine Development. *Journal Veterinary*. (5) 2:279-288.
- Muafo AN, Heinmann AW, Dubremetz JF, Entzeroth R., 2002. Monoclonal antibodies specific for the two types of wall-forming bodies of *Eimeria tenella* macrogametes (*Coccidia*, Apicomplexa). *Parasitol Res*. (88) 217–224.
- Peek HW, Landman WJM. 2011. Coccidiosis in poultry: anticoccidial products, vaccines and other prevention strategies. *Vet Quarterly*. 3(31):143–161.
- Rahmeto A, W. Abebe, dan K. Bersissa. 2008. Epidemiology of *Eimeria* infections in calves in Addis Ababa and Debre Zeit dairy farms, Ethiopia. *Intern J Appl Res Vet Med*. 6:24-30.
- Stotish RL, Wang CC, Mayenhofer M. 1978. Structure and Compotion of Oocysta wall of *Emeria tenella*. *J. Parasitol*. 64 (6): 1074-I081 .
- Svihus B. 2014. Function of dygestive system. *J Appl Poult Res*. 23:306–314.
- Taylor MA, Coop RL, Wall RL. 2007. *Veterinary Parasitology, 3rd Ed*. Iowa (US): Blackwell Publishing.
- Underwood JC. 1999. *Patologi Umum dan Sistemik Vol 1*. Edisi ke-2. Jakarta: EGC. 247-54.
- Wiedosari E, Suhirman S, Sembiring B. 2014. Pengaruh Jamu Herbal Sebagai Antikoksidia pada Ayam Pedaging yang Diinfeksi *Eimeria tenella*. *Jurnal Littri*. (20) 1:9-16.
- Yakhchali, M. dan Zareei M. 2008. A survey of frequency and diversity of *Eimeria sp.*pecies in cattle and buffalo in Tabriz region. *Iran Vet J*. 4: 94-102.