

Perubahan Histopatologi Ovarium pada Tikus Putih (*Rattus norvegicus*) Akibat Pemberian Ragi Tape

*(CHANGES IN OVARIAN HISTOPATHOLOGY IN WHITE RAT (*Rattus norvegicus*) DUE TO YEAST TAPE)*

Meidi Andira Wulandari¹, Samsuri², I Ketut Berata³

¹ Mahasiswa Pendidikan Sarjana Kedokteran Hewan,

² Laboratorium Fisiologi, Farmakologi dan Farmasi Veteriner,

³ Laboratorium Patologi Veteriner,

Fakultas Kedokteran Hewan, Universitas Udayana,

Jl. P.B. Sudirman, Sanglah, Denpasar, Bali, Indonesia, 80234; Telp/Fax: (0361) 223791

email: meidiandira31@gmail.com

ABSTRAK

Penelitian ini bertujuan untuk mengetahui perbedaan gambaran histopatologi ovarium tikus putih akibat pemberian ragi tape dalam beberapa dosis dan lama pemberian. Sampel yang digunakan dalam penelitian ini sebanyak 24 ekor tikus putih. Sampel diambil dari bagian ovarium yang diberikan pakan *pellet* dengan penambahan ragi tape. Tikus putih dikelompokkan menjadi 4 perlakuan dan 6 ulangan yaitu P0: kontrol; P1: pemberian ragi tape 100 mg/kg BB; P2: pemberian ragi tape 200 mg/kg BB; dan P3: pemberian ragi tape 300 mg/kg BB. Tikus putih dinekropsi pada minggu ke-3 pada semua kelompok perlakuan. Jaringan ovarium diambil untuk pembuatan preparat dan pewarnaan *Hematoksilin Eosin* (HE). Parameter yang diamati meliputi adanya nekrosis dan proliferasi sel epitel. Data yang diperoleh dianalisis dengan menggunakan uji Kruskal-Wallis. Hasil penelitian menunjukkan perubahan histopatologi ovarium tikus terhadap pemberian perlakuan dengan ragi tape. Pada nekrosis tidak berbeda nyata, dan pada proliferasi sel epitel berbeda nyata.

Kata-kata kunci: tikus putih; ragi tape; ovarium

ABSTRACT

This study aims to determine the differences in ovarian histopathology of white rat due to the administration of tape yeast in several doses and duration of administration. A total of 24 white rats were used in this study. The sample was taken from the ovary part which was given pellet feed with the addition of tape yeast. White rat were grouped into 4 treatments and 6 replications, namely P0: control; P1: administration of tape yeast 100 mg/kg BW; P2: administration of tape yeast 200 mg/kg BW; and P3: administration of tape yeast 300 mg/kg BW. White rat were necropsied at 3rd week in all treatment groups. Ovarian tissue was taken for making preparations and staining of Hematoxylin Eosin (HE). The parameters observed included the presence of necrosis and proliferation of epithelial cells. The data obtained were analyzed using the Kruskal-Wallis test. The results showed the histopathological changes in the ovaries of rats against the treatment of tape yeast. Necrosis was not significantly different, and was significantly different in epithelial cell proliferation.

Keywords: white rat; tape yeast; ovary

PENDAHULUAN

Populasi hewan yang tidak terkontrol menjadi masalah yang harus dipecahkan, karena hal tersebut mengendalikan populasi menjadi penting untuk dilakukan. Metode untuk mencegah kebuntingan pada hewan telah banyak berkembang, diantaranya dengan immunokontrasepsi dengan protein zona pellucida pada hewan betina, operasi untuk dilakukan sterilisasi pada hewan jantan maupun betina, vaksin antifertilitas dengan imun aktif terhadap *luteinizing hormone-releasing hormone* (LHRH) pada hewan jantan, penggunaan kontrasepsi kimia, dan penggunaan preparat hormonal. Semua metode tersebut memiliki kelebihan dan kekurangan yang beragam.

Ragi tape populer di kalangan masyarakat dan diberikan kepada hewan dengan tujuan agar hewan tersebut tidak dapat bunting atau berkembang biak. Ragi tape merupakan campuran yang terdiri dari genus *Aspergillus spp*, *Saccharomyces spp*, *Candida spp*, *Hansenulla spp*, dan bakteri *Acetobacter spp*. Bahan aktif ragi adalah khamir *Saccharomyces cerevisiae* yang dapat menfermentasi gula menjadi etanol (Hartono *et al*, 2011). Ragi tape digunakan sebagai alternatif sumber probiotik indigenous (sumber probiotik yang terdapat dari daerah lokal) karena didalam ragi tape terdapat mikroba-mikroba baik kapang, khamir, maupun bakteri yang mampu menghidrolisis pati, menciptakan keseimbangan mikroflora usus, meningkatkan kesehatan, dan membantu penyerapan zat-zat makanan (Sianturi *et al*, 2006).

Cendawan dalam mikrobiologi kedokteran atau veteriner adalah istilah yang digunakan untuk *fungi* ukuran mikroskopik, sehingga organisme ini tergolong sebagai mikroba dan berperan penting dalam dunia veteriner. Istilah *fungi* adalah bentuk jamak dari *fungus* (*mushrooms*) atau jamur. Cendawan dibagi menjadi dua jenis, yaitu ragi (*khamir*) yang bersel satu atau *unicellular* dan kapang (*mold*) yang bersel banyak atau *multicellular*, bermiselium dan bercabang-cabang. Dalam ilmu kedokteran dan veteriner peranan cendawan penting karena menyebabkan penyakit mikosis dan mikotoksin (Gholib dan Zainuddin, 2013).

Suatu kajian tentang hubungan antara keguguran pada hewan dengan mikotoksin telah dikemukakan, yaitu efek konsumsi pakan yang tercemar cendawan kapang toksikogenik, penghasil mikotoksin. Pada manusia, jenis *khamir* patogen yang utama adalah *Candida albicans* dan *Cryptococcus neoformans*. *Candida albicans* bersifat endogen di rongga mulut, saluran pencernaan atau saluran kencing baik pada manusia maupun hewan. Sindrom

kejadian radang saluran vagina (*vulvovaginitis*) umumnya ditemukan. *Candida albicans* adalah cendawan jenis ragi (*khamir*) yang aseksual, diploid (kemungkinan aneuploid), pleomorfik dengan dinding sel jenis *ascomycetes*.

Penelitian ini bertujuan untuk mengetahui pengaruh pemberian ragi tape terhadap perubahan histopatologi ovarium tikus putih (*Rattus norvegicus*).

METODE PENELITIAN

Penelitian ini menggunakan 24 ekor tikus putih betina berumur 4-5 bulan, dengan berat 100-200 gram yang diperoleh di Batu Bulan, Gianyar. Alat yang digunakan dalam penelitian ini antara lain kandang hewan, tempat pakan, timbangan digital, *object glass*, mikroskop binokuler, *staining jar*, dan pewarna Hematoksin-Eosin. Bahan yang digunakan dalam penelitian ini antara lain pakan tikus, air, *neutral buffer formalin* (NBF) 10%, alkohol 70%, 80%, 90%, dan alkohol absolut, toluena, *paraffin*, minyak kelapa sawit, dan ragi tape.

Penelitian ini menggunakan ragi tape dengan dosis bertingkat yaitu 100 mg/kg BB, 200 mg/kg BB, dan 300 mg/kg BB. Percobaan menggunakan 24 ekor tikus putih yang dibagi menjadi 4 kelompok perlakuan yaitu, P0: pakan dan minum (kontrol negatif); P1: diberikan ragi tape dengan dosis 100 mg/kg BB; P2: diberikan ragi tape dengan dosis 200 mg/kg BB; dan P3: diberikan ragi tape dengan dosis 300 mg/kg BB.

Sebanyak 24 ekor tikus putih diberikan perlakuan dengan mencampurkan ragi tape pada pakan berupa *pellet* yang dihaluskan dan dicampurkan dengan minyak kelapa sawit, lalu dibentuk bulatan kecil. Perlakuan diberikan dua kali sehari selama 21 hari. Kemudian pada hari ke-22 dilakukan euthanasia dan dinekropsi sesuai prosedur, dilakukan pengambilan organ ovarium dan dimasukkan ke pot kecil berisi *neutral buffer formalin* (NBF) 10%. Sampel kemudian dilakukan pembuatan preparat dengan pewarnaan *Harris Hematoksin Eosin* (HE).

Preparat histopatologis diamati dan diskoring berdasarkan kategori berikut. Skor untuk nekrosis yaitu skor 0: tidak ada nekrosis; skor 1: ada nekrosis fokal (ringan); skor 2: ada nekrosis multifokal (sedang); skor 3: ada nekrosis difusa (berat). Skor untuk proliferasi sel epitel yaitu skor 0: tidak ada proliferasi sel epitel; skor 1: proliferasi sel epitel rendah (<25%); skor 2: proliferasi sel epitel sedang (25-50%); skor 3: proliferasi sel epitel tinggi (>50%).

Data pengamatan berat badan dikumpulkan dan dianalisis menggunakan uji ANOVA, jika terdapat perbedaan nyata, analisis dilakukan dengan uji Duncan. Untuk data hasil pengamatan histopatologi dikumpulkan, diberikan skor, dan dianalisis. Analisis komparasi dan efek perlakuan dilakukan dengan uji Kruskal Wallis. Jika terdapat perbedaan nyata, analisis dilanjutkan dengan uji Mann Whitney untuk mengetahui perbedaan antar kelompok perlakuan.

HASIL DAN PEMBAHASAN

Hasil pengamatan berat badan tikus putih dari awal sampai minggu ketiga menunjukkan adanya penurunan berat badan. Rerata hasil pemeriksaan perhitungan berat badan tikus putih disajikan pada Tabel 1.

Tabel 1. Rerata berat badan tikus

Perlakuan	Mean	Std. Deviasi
P0= 0 mg/kg	152.83	17.445
P1=100 mg/kg	175.83	19.622
P2=200 mg/kg	172.25	15.020
P3= 300 mg/kg	182.79	15.573
Total	170.93	20.125

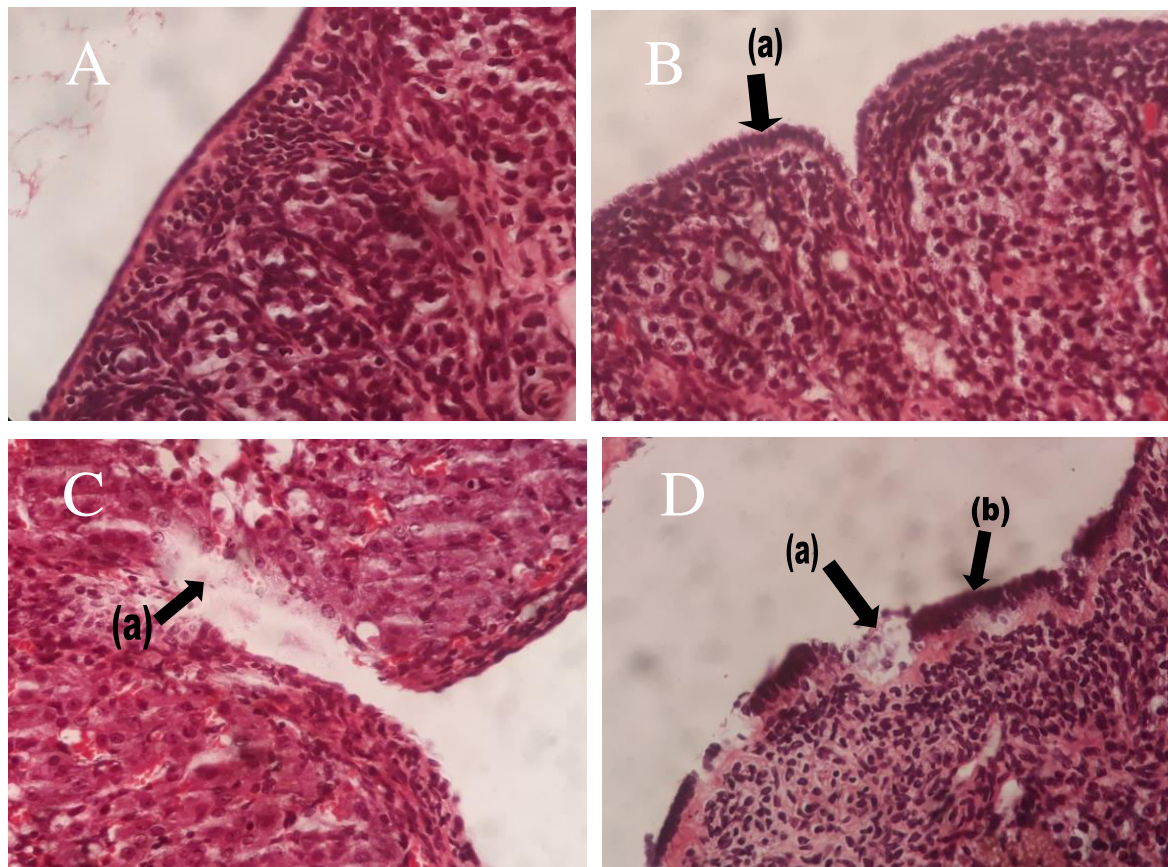
Hasil pengamatan dibawah mikroskop terhadap ovarium tikus putih menunjukkan adanya variasi perubahan histopatologi ovarium. Hasil rerata pemeriksaan kuantitatif gambaran histopatologi ovarium disajikan pada Tabel 2.

Tabel 2. Rerata nilai kerusakan ovarium tikus putih

Perlakuan	Nekrosis	Sel_proliferasi
P0	Mean	.00
	Std. Deviation	.000
P1	Mean	.33
	Std. Deviation	.295
P2	Mean	.66
	Std. Deviation	.422
P3	Mean	1.05
	Std. Deviation	.493
Total	Mean	.51
	Std. Deviation	.520

Hasil uji Kruskal-Wallis menunjukkan bahwa perolehan nilai setiap perlakuan untuk nekrosis adalah 0,117. Nilai ini menunjukkan tidak berbeda nyata ($P>0,05$) antara kelompok negatif dengan kelompok perlakuan. Nilai setiap perlakuan untuk proliferasi sel epitel ovarium adalah 0,001. Nilai ini menunjukkan terdapat perbedaan yang sangat nyata antara kelompok kontrol dan perlakuan, maka dilanjutkan dengan uji Mann-Whitney untuk mengetahui perbedaan pengaruh antar dosis ragi tape yang diberikan.

Hasil dari uji Mann-Whitney untuk kategori nekrosis adalah antara kelompok P0 dengan P1 tidak terdapat perbedaan nyata ($P>0,05$), antara kelompok P0 dengan P2 tidak berbeda nyata ($P>0,05$), antara P0 dengan P3 tidak terdapat perbedaan nyata ($P>0,05$), antara P1 dan P2 tidak terdapat perbedaan nyata ($P>0,05$), antara P1 dan P3 tidak terdapat perbedaan nyata ($P>0,05$), dan antara P2 dan P3 tidak terdapat perbedaan nyata ($P>0,05$).



Gambar 1. Gambar histopatologi ovarium tikus putih dengan pewarnaan HE dan perbesaran 400 \times . (A) kelompok kontrol (P0), (B) P1 dengan adanya proliferasi sel epitel (a), (C) P2 dengan adanya nekrosis (a), (D) P3 dengan adanya nekrosis (a) dan proliferasi sel epitel (b). (HE, 400 \times).

Hasil uji Mann-Whitney untuk kategori proliferasi sel epitel adalah antara kelompok P0 dengan P1 tidak berbeda nyata ($P>0,05$), antara P0 dengan P2 terdapat perbedaan nyata

($P < 0,05$), antara P0 dengan P3 terdapat perbedaan nyata ($P < 0,05$), antara P1 dengan P2 tidak terdapat perbedaan nyata ($P > 0,05$), antara P1 dan P3 tidak terdapat perbedaan nyata ($P > 0,05$), dan antara P2 dengan P3 tidak terdapat perbedaan nyata ($P > 0,05$).

Hasil penelitian ini menunjukkan bahwa pemberian ragi tape pada pakan tikus menyebabkan penurunan berat badan pada masing-masing dosis. Hasil ini berbeda dari sumber yang didapat berdasarkan penelitian sebelumnya. Menurut penelitian yang dilakukan oleh Sianturi (2006) menjelaskan bahwa penambahan ragi tape dalam ransum tikus berbeda nyata ($P < 0,05$) meningkatkan pertambahan bobot badan. Pertambahan berat badan cenderung meningkat seiring dengan semakin tingginya kandungan ragi tape pada pakan, hal ini disebabkan oleh peningkatan efisiensi penggunaan zat-zat makanan dalam ransum karena adanya aktivitas mikroba ragi tape.

Penurunan berat badan tikus pada penelitian ini didukung oleh penelitian Nevin dan Rajamohan (2004) terhadap tikus jenis *sparague-dawley* yang diberi *virgin coconut oil* (VCO) per-oral selama 45 hari berturut-turut kemudian diukur parameter lemak dan level lipoprotein yang hasilnya menunjukkan bahwa VCO bermanfaat dalam menurunkan komponen lemak, yaitu level kolesterol total, trigliserid, fosfolipid, LDL (*low density lipoprotein*), VLDL (*very low density lipoprotein*), dan meningkatkan HDL (*high density lipoprotein*) dalam serum darah dan jaringan tubuh. *Virgin coconut oil* menurunkan berat badan karena kandungan rantai minyaknya yang berupa MCFA (*medium chain fatty acid*) langsung diubah menjadi energi sehingga dapat mengurangi tumpukan lemak dan mendorong pembakaran lemak (*thermogenesis*) dengan cara menaikkan laju metabolik tubuh (Oktaviayu, 2009).

Hasil penelitian ini menunjukkan bahwa pemberian ragi tape mempengaruhi perubahan histopatologi ovarium tikus putih dilihat dari adanya nekrosis dan proliferasi sel epitel ovarium. Pada nekrosis terjadi perubahan nekrosis tidak berbeda nyata ($P > 0,05$). Nekrosis yang terjadi adalah nekrosis ringan/fokal dan terjadi pada masing-masing dosis perlakuan. Nekrosis merupakan tahap lanjutan dari degenerasi karena terlalu banyak bahan-bahan yang harus direabsorpsi kembali oleh sel-sel tubulus sehingga terjadi kematian sel (Almunawati, 2017).

Pada penelitian ini didapatkan hasil pemberian ragi tape pada pakan terhadap ovarium tikus putih mengalami perubahan histopatologi ovarium yang tidak signifikan dari masing-masing dosis 100 mg/kg BB, 200 mg/kg BB, dan 300 mg/kg BB. Hal ini terjadi karena

adanya peningkatan kadar glukosa darah sehingga dapat menimbulkan nekrosis akibat gangguan keseimbangan osmotik sel. Insulin adalah hormon yang diproduksi oleh sel beta di pulau Langerhans. Insulin diproduksi terus menerus sesuai tingkat kadar glukosa dalam darah. Defisiensi insulin mengakibatkan sel mengakomodasi protein dan lemak dari jaringan adipose untuk dipakai sebagai sumber energi. Pemecahan ini akan menghasilkan zat sisa berupa urea dan keton terjadinya peroksidasi lipid dan penurunan kadar antioksidan endogen adalah indikator stress oksidatif yang merupakan salah satu jejas pada sel. Apabila sel mengalami jejas yang disebabkan oleh berbagai faktor, maka akan terjadi serangkaian perubahan morfologi sel yang dapat bersifat subletal yaitu degenerative atau letal berupa nekrotik (Andreas *et al.*, 2015). Mikroorganisme yang paling banyak digunakan dalam fermentasi alkohol adalah *S. cerevisiae* (Herlina *et al.*, 2017). Contoh efek alkohol terhadap kelenjar endokrin yang paling jelas adalah terjadinya hipogonadisme.

Perubahan proliferasi sel epitel ovarium tikus putih ini disebabkan karena adanya pemberian ragi tape yang diterima oleh reseptor pada ovarium sehingga menimbulkan adanya proliferasi sel epitel. Proliferasi sel diatur oleh gen yang berperan sebagai pengontrol siklus sel (Sanif *et al.*, 2017). Tahap proliferasi terjadi secara simultan dengan tahap migrasi dan proliferasi sel basal, yang terjadi selama 2-3 hari. Tahap proliferasi terdiri dari neoangiogenesis, pembentukan jaringan yang tergranulasi, dan epitelisasi kembali (Schreml *et al.*, 2010).

Sel mati atau rusak sering dijumpai pada jaringan dan terjadi akibat pergantian normal sel, involusi jaringan sebagai bagian perkembangan normal atau kebutuhan fungsional dan akhirnya sebagai akibat proses patologis tertentu yang menyebabkan cedera sel yang mematikan. Berdasarkan kemampuan perbanyakan/proliferasi, sel-sel tubuh dibagi menjadi tiga kelompok yaitu G1 (presintesis), S (sintesis DNA), G2 (premitosis), dan M (mitosis). Selain itu inflamasi juga dapat memicu proliferasi berlebih dan metaplasia sel sehingga mengarah kepada keganasan, tetapi inflamasi juga mempunyai efek sitotoksik sel terutama pada lesi jinak. Respon inflamasi berpengaruh pada proliferasi epitel kista. Semakin tinggi respon inflamasi yang dihasilkan maka semakin rendah proliferasi sel epitel (Rara, 2014).

Pada penelitian ini didapatkan hasil pemberian ragi tape pada pakan terhadap ovarium tikus putih mengalami perubahan histopatologi ovarium yang tidak signifikan dari masing-masing dosis 100 mg/kg BB, 200 mg/kg BB, dan 300 mg/kg BB.

SIMPULAN

Pemberian ragi tape pada pakan tidak menyebabkan pertambahan berat badan tikus karena minyak kelapa yang diberikan pada campuran pakan mengandung MCFAs. Pemberian ragi tape pada dosis 200 mg/kg BB melalui campuran pakan terbukti mempengaruhi struktur histopatologi ovarium tikus putih yaitu adanya nekrosis.

SARAN

Perlu dilakukan penelitian lebih lanjut tentang tingkatan dosis ragi tape tanpa menggunakan campuran minyak kelapa yang diberikan pada perlakuan agar efek pemberian ragi tape pada pakan dapat berampak baik pada kenaikan berat badan dan perubahan histopatologi ovarium pada hewan.

UCAPAN TERIMA KASIH

Terima kasih saya ucapkan kepada Kepala Laboratorium Fisiologi, Farmakologi, dan Farmasi Veteriner dan Laboratorium Patologi Veteriner Fakultas Kedokteran Hewan Universitas Udayana atas izin penggunaan fasilitas pada penelitian ini.

DAFTAR PUSTAKA

- Almunawati, Budiman H, Aliza D. 2017. Histopatologi Ginjal Tikus Putih (*Rattus norvegicus*) yang Diinjeksi Formalin. *Fakultas Kedokteran Hewan Universitas Syiah Kuala, Banda Aceh*. 01(3):424-431.
- Andreas H, F Heru T, In'am MI. 2015. Gambaran Histologi Regenerasi Hati Pasca Penghentian Paparan Monosodium Glutamat pada Tikus Wistar. *Fakultas Kedokteran Universitas Tanjungpura*. 3(1):29-36.
- Gholib D, Zainuddin RA. 2013. Cendawan Penyebab Abortus dalam Alat Reproduksi Sapi Betina. *Berita Biologi, Jurnal Ilmu-ilmu Hayati*. 12(2):195-201.
- Hartono, Pagarra H. 2011. Analisis Kadar Etanol Hasil Fermentasi Ragi Roti pada Tepung Umbi Gadung (*Dioscorea hispida Dennst*) terhadap Kadar Etanol. *Jurusan Biologi Fakultas MIPA Universitas Negeri Makassar*. 12(2):82-86.
- Herlina FM, Tandi SG, Ratman. 2017. Pengaruh Lama Waktu Fermentasi terhadap Kadar Bioetanol dari Pati Ubi Jalar Kuning (*Ipomeabatata L*). *Pendidikan Kimia/FKIP-University of Tadulako, Palu*. 6(2):86-91.
- Nevin KG, Rajamohan T. 2004. Beneficial Effects of Virgin Coconut Oil on Lipid Parameters and In Vitro LDL Oxidation. *Clinical Biochemistry* 37: 830-835.
- Oktaviayu GC, Nabawiyati SNM. 2009. Pengaruh Pemberian VCO (*Virgin Coconut Oil*) terhadap Berat Badan Tikus Putih (*Rattus norvegicus*). *Fakultas Kedokteran Universitas Muhammadiyah Yogyakarta*. 9(1):33-41.
- Rara RIS. 2014. Pengaruh Respon Inflamasi. (Disertation). Yogyakarta : Universitas Gadjah Mada.

- Sanif R, Nurwany R. 2017. Vitamin A dan Perannya dalam Siklus Sel. *Fakultas Kedokteran Universitas Sriwijaya, Palembang*. 4(2):86-91.
- Schreml S, Szeimies R, Prantl L, Landthaler M, Babilas P. 2010. Wound Healing in the 21st Century. *Journal American Academy of Dermatology* 63(5):866-881.
- Sianturi EM, AM Fuah, KG Wiryawan. 2006. Kajian Penambahan Ragi Tape pada Pakan terhadap Konsumsi, Pertambahan Bobot Badan, Rasio Konversi Pakan, dan Mortalitas Tikus (*Rattus norvegicus*). *Fakultas Peternakan Institut Pertanian Bogor*. 29(3):155-161.