

Studi Kasus : Eksisi Unilateral Follicular Ophthalmitis pada Anjing Shitzu

(CASE REPORT : UNILATERAL FOLLICULAR OPHTHALMITIS EXCISION IN SHITZU DOG)

Nur Ilmi Rahmiati¹, I Gusti Ngurah Sudisma², I Nengah Wandia³

¹Mahasiswa Program Profesi Dokter Hewan,

²Laboratorium Ilmu Bedah Veteriner,

³Laboratorium Anatomi dan Embriologi Veteriner,

Fakultas Kedokteran Hewan, Universitas Udayana,

Jl. Sudirman Sanglah, Denpasar, Bali, Indonesia, 80234 Telp/Fax: (0361) 223791

e-mail: rahmiatinurilmi@gmail.com

ABSTRAK

Tindakan pembedahan telah dilakukan terhadap seekor anjing shitzu yang didiagnosis mengalami *cherry eye*. *Cherry eye* adalah suatu keadaan yang ditandai dengan eksposisi membran nictitan yang berlokasi di sudut mata bagian ventral. Seekor anjing shitzu berjenis kelamin betina berumur empat bulan dengan bobot badan 4,2 kg diperiksa di Rumah Sakit Hewan Pendidikan, Fakultas Kedokteran Hewan Universitas Udayana, dengan keluhan terdapat benjolan pada mata kiri yang menghalangi sebagian bola mata anjing. Hasil pemeriksaan fisik yang telah dilakukan menunjukkan adanya kelainan berupa prolapsus membran nictitan. Hasil pemeriksaan hematologi menunjukkan anjing mengalami anemia dengan jumlah RBC $4,25 \times 10^{12}/\text{mm}^6$, sehingga sebelum dilakukan pembedahan anjing diberikan vitamin penambah darah. Zat aktif premedikasi yang diberikan adalah atropine sulfat 0,5 ml dan anastesi ketamine dan xylazine masing-masing 0,5 ml. Metode operasi yang digunakan yaitu dengan eksisi atau pengangkatan membran nictitan dan pendarahan dihentikan tanpa diligasi dan hanya menggunakan klem dan ephinephrine. Hasil pengangkatan membran nictitan menyebabkan radang berupa kemerahan pada mata di hari pertama pasca operasi, dengan pemberian terapi chloramphenicol 1% salep mata tiga kali sehari selama lima hari dapat memperbaiki kondisi mata dan menghindari mata dari infeksi sekunder. Hari ke-4 pascaterapi sudah tidak terlihat peradangan pada mata dan mata kiri sudah terlihat normal tanpa prolaps membran nictitan.

Kata-kata kunci: *cherry eye*; eksisi; shitzu

ABSTRACT

Surgery has been performed on a Shitzu dog diagnosed with cherry eye. Cherry eye is a condition characterized by the exposure of the nictitan membrane located at the corner of the ventral eye. A four-month-old female Shitzu dog weighing 4.2 kg was examined at the Educational Animal Hospital, Faculty of Veterinary Medicine of Udayana University, with complaints of a lump in the left eye that was blocking some of the dog's eyeballs. The results of physical examinations that have been carried out indicate abnormalities in the form of nictitan membrane prolapse. Hematological examination results showed that the dog had anemia with RBC $4.25 \times 10^{12} / \text{mm}^6$, so before the surgery the dog was given blood-boosting vitamins. The premedication is atropine sulfate 0.5 ml and the anesthetic are ketamine and xylazine 0.5 ml each. The surgical method used is excision of the nictitan membrane and the bleeding is stopped without ligation and using a clamps and ephinephrine. The result of removal of the nictitan membrane causes inflammation of the eye in the form of redness on the first day after surgery, with the administration of chloramphenicol 1% ointment three times a day for five days to improve the condition of

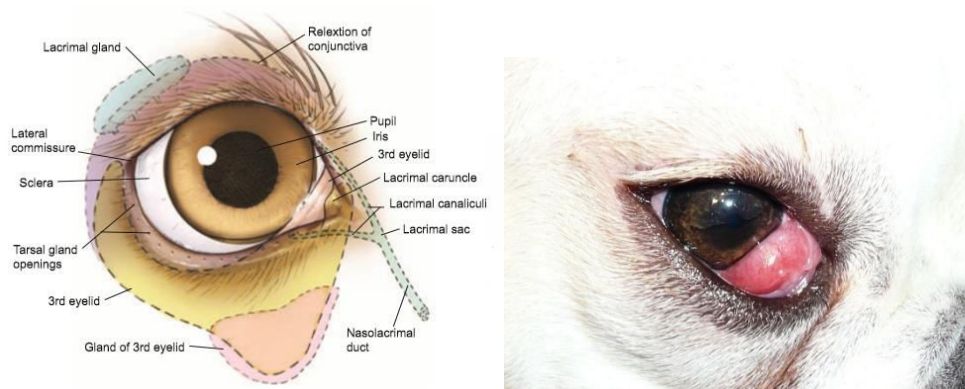
the eye and prevent the eye from secondary infection. Day 4 after therapy there was no visible inflammation in the eye and the left eye was seen normal without nictitan membrane prolapse.

Keywords: *Cherry eye*; excision; shitzu.

PENDAHULUAN

Sebagian besar hewan memiliki kelopak mata ketiga kecuali monyet, ular, dan sebagian besar ikan. Ketiga membran kelopak mata atau *nictitating* adalah struktur yang terletak di sudut dalam mata. Fungsi kelopak mata ketiga adalah untuk melindungi mata dan mendistribusikan film air mata. *Follicular ophthalmitis* atau lebih dikenal dengan *cherry eye* adalah istilah umum untuk prolaps kelenjar kelopak mata ketiga yang juga disebut sebagai "haw". *Cherry eye* adalah masalah mata umum pada anjing dan jarang pada kucing (Rais *et al.*, 2015).

Cherry eye adalah pembengkakan kelenjar membran nictitan atau prolaps membran nictitan. *Cherry eye* ditandai dengan eksposisi membran nictitan yang berlokasi di sudut mata di bagian ventral medial komisura yang menyebabkan keadaan hiperemi, peningkatan massa kelenjar, leleran mata dan peradangan (Constantinescu, 2005) seperti pada Gambar 1. Keadaan normal anjing, kelenjar membran nictitan mata tidak terlihat, karena kelenjar ini terletak di sudut dalam bawah mata, namun ketika kelenjar membran nictitan ini keluar dari posisi normalnya, maka akan terlihat benjolan merah keluar dari sudut dalam mata berbentuk seperti *cherry* (Cabral *et al.*, 2008).



Gambar 1. Anatomi mata secara normal (kiri), kejadian *Cherry eye* pada anjing (kanan)

Cherry eye umumnya menyerang anjing yang mempunyai kepala pendek dan lebar. Kondisi dapat terjadi pada satu atau kedua mata pada ras anjing terutama Bulldog, Peking, Cocker Spaniel, Neapolitan Mastiff, Beagle dan Basset Hound lebih rentan terhadap sindrom

patologis ini. Penyebab *cherry eye* tidak begitu jelas. Namun demikian, diyakini bahwa hal itu dapat terjadi sekunder akibat peradangan dan kelemahan pada jaringan ikat yang menempelkan kelenjar ke posisi normalnya di posterior dan ventral ke nictitans, memungkinkan kelenjar untuk bermigrasi ke dorsal dan membalik ke atas menonjol di atas margin selaput (Dugan *et al.*, 1992).

Thamizharasan *et al.* (2016) mencatat bahwa operasi pengangkatan terhadap massa tergolong efektif dalam menjaga kondisi hewan. Pengobatan tergantung pada penyebab tonjolan kelopak mata ketiga. Tambahan pertumbuhan kelopak mata ketiga menimbulkan iritasi terus menerus pada kornea. Peradangan dan pembengkakan pada umumnya diyakini sebagai penyebab penonjolan kelopak mata ketiga kelenjar, tetapi mungkin menjadi penyebab sekunder. Penyebab utamanya mungkin kelainan bawaan dari jaringan ikat untuk memperbaiki kelenjar.

Penulisan artikel ini bertujuan untuk mengetahui teknik eksisi *cherry eye* pada anjing shitzu dan mengetahui tingkat keberhasilan dari teknik ini untuk menangani kasus sehingga diharapkan mendapatkan hasil yang maksimal.

LAPORAN KASUS

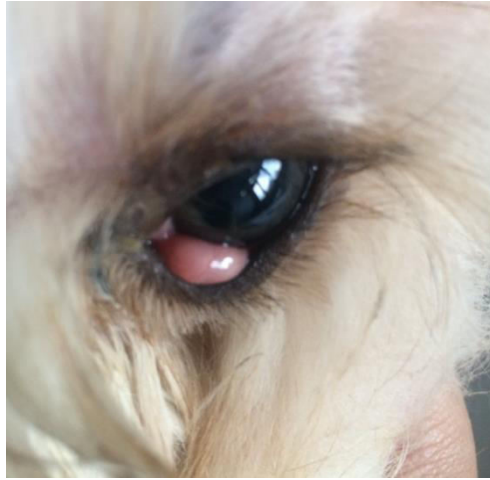Sinyalemen dan Anamnesis

Seekor anjing Shitzu bernama Bronies, berumur empat bulan, berjenis kelamin betina dengan bobot badan 4,2 kg, memiliki warna rambut putih dan coklat. Hasil anamnesa diketahui anjing Bronies mengalami pembesaran kelenjar membran nictitan pada mata sebelah kiri sejak umur tiga bulan. Pembengkakan terjadi setelah mata mengalami kemerahan selama beberapa hari. Anjing tidak dikandangkan, melainkan dibebaskan untuk bermain di dalam maupun di luar rumah dan belum divaksin.

Pemeriksaan Fisik dan Laboratorium

Status *present* Bronies adalah sebagai berikut: bobot badan 4,2 kg, frekuensi detak jantung 116x/menit, frekuensi pulsus 112x/menit, frekuensi respirasi 36x/menit, suhu tubuh 39,2°C, dan *capillary refill time* (CRT) kurang dari 2 detik. Hasil pemeriksaan fisik secara inspeksi dapat diamati benjolan dibagian *medial chantus* mata dan berwarna kemerahan seperti buah *cherry*. Benjolan terasa panas saat di palpasi yang mengindikasikan bahwa terjadi proses inflamasi, selain pemeriksaan fisik juga dilakukan pemeriksaan hematologi rutin, hasilnya

menunjukkan hewan mengalami anemia (Tabel 1) namun sebelum dilakukan operasi telah diberikan vitamin penambah darah.



Gambar 2. *Cherry eye* pada anjing kasus

Tabel 1. Hasil pemeriksaan hematologi rutin anjing Bronies

Parameter	Hasil	Nilai referensi	Keterangan
Totaleritrosit ($\times 10^{12}/\text{mm}^6$)	4,25	5,00-8,50	Menurun
Hemoglobin (g/dL)	12,2	12,0-18,0	Normal
Hematokrit (%)	24,2	37,0-55,0	Menurun
MCV (fl)	56,9	60,0-77,0	Menurun
MCHC (g/dL)	50,5	31,0-36,0	Meningkat
Platelet ($\times 10^9/\text{mm}^3$)	261	160-625	Normal
Total leukosit ($\times 10^9/\text{mm}^3$)	15	6,0-15,0	Normal
Limfosit (%)	44,2	10,0-30,0	Meningkat
Monosit (%)	49,6	63,0-87,0	Menurun

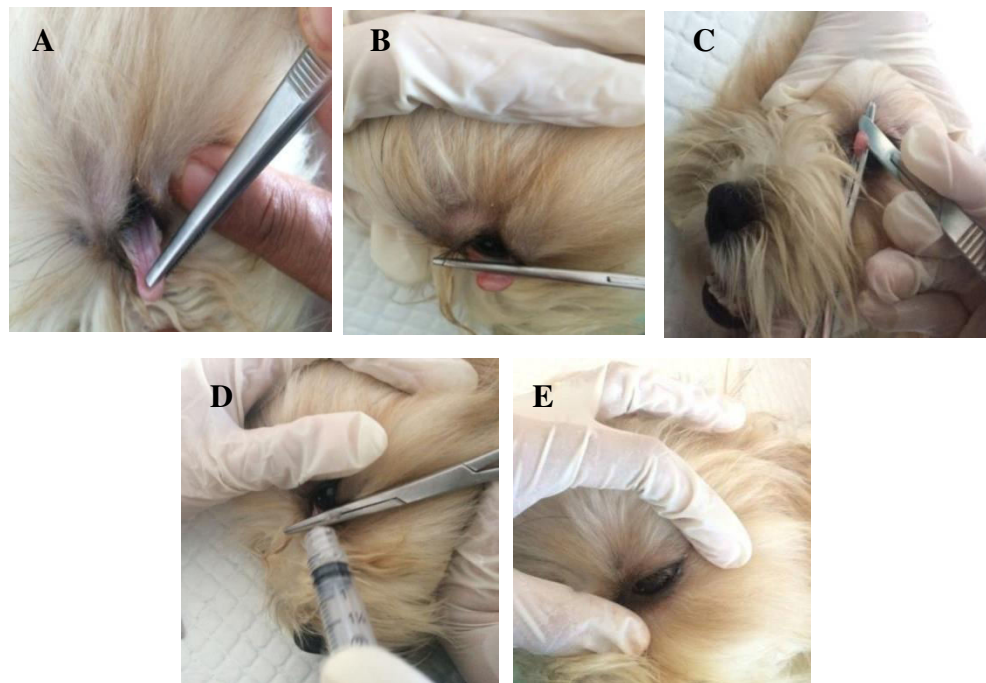
Diagnosis dan Prognosis

Anamnesa dan tanda klinis menunjukkan anjing Bronies di diagnosis mengalami follicular ophthalmitis (*cherry eye*). Prognosis untuk kasus ini yaitu fausta.

Penanganan

Anjing Bronies ditangani dengan melakukan pembedahan untuk mengangkat benjolan pada mata. Penanganan dilakukan mulai dari persiapan operasi (preoperasi), operasi, hingga pascaoperasi. Premedikasi yang diberikan yakni atropine sulfat 0,5 ml secara subkutan, kemudian setelah 10 menit dilanjutkan dengan pemberian obat anestesi *xylazine* dan *ketamine* masing-masing 0,5 ml yang dicampur dalam 1 spuit lalu diinjeksi secara intramuskular. Pasca

teranestesi, hewan diletakkan dengan posisi rebah lateral, lalu kelopak mata yang mengalami prolaps dijepit dengan menggunakan pinset anatomis untuk melihat batas membran kelopak mata ketiga. Ligasi dilakukan dengan arteri klem untuk memudahkan dalam proses insisi. Benjolan diinsisi dengan menggunakan mata pisau pada batas luar arteri klem. Klem artering tetap dijepit selama ± 5 menit untuk memberikan waktu koagulasi darah, kemudian epinefrin diteteskan untuk menghentikan pendarahan yang terjadi pasca insisi. Darah yang keluar akibat insisi telah berhenti, klem arteri dilepaskan dan darah yang masih menempel pada mata dibersihkan, setelah dibersihkan, mata kiri anjing diberikan antibiotik chloramphenicol salep mata.



Gambar 3. Pembedahan kasus *cherry eye* dengan metode eksisi. Menjepit kelopak mata yang mengalami prolaps sampai terlihat batas yang akan dieksisi (A). Ligasi menggunakan klem arteri (B). Insisi menggunakan *blade* (C). Pemberian epinefrin (D). Kondisi mata setelah eksisi dilakukan dan setelah pemberian chloramphenicol salep mata (E).

PEMBAHASAN

Terjadinya pembengkakan atau munculnya benjolan seperti buah *cherry* harus dengan segera ditangani sebab kondisi tersebut dapat mengganggu aktivitas hewan. Penanganan yang semakin lama dapat mengakibatkan kelenjar ini akan semakin membengkak keluar dan semakin

terekspose dengan lingkungan dan membuatnya semakin meradang, iritasi, bahkan infeksi. Menurut Rais *et al* (2015) *cherry eye* berkaitan dengan lemahnya jaringan ikat yang menempel antara ventral membran nictitan dan jaringan periorbital, sehingga kelenjar mengalami pembengkakan dan terkesan seperti buah cherry. Metode operasi yang digunakan juga ada 2 cara yaitu dengan reposisi atau mengembalikan kelenjar membran nictitan ke posisi semula atau dengan cara eksisi atau mengangkat kelenjar membran nictitan. Reposisi menjadi pilihan utama secara umum untuk menjaga agar kelenjar membran nictitan tetap ada dan produksi air mata tidak terganggu, namun kemungkinan kekambuhan *cherry eye* akibat kegagalan kapasitas jahitan memegang kelenjar membran nictitan lebih besar (Raza *et al.*, 2013). Metode eksisi memiliki kelebihan berupa tidak bersifat kambuhan karena kelenjar telah diangkat.

Operasi penanganan *cherry eye* dengan eksisi atau pengangkatan kelenjar memang relatif sederhana dan cepat dibandingkan dengan operasi lain, namun penanganan dengan cara ini dapat menyebabkan anjing mengalami mata kering sehingga dibutuhkan perawatan yang lebih terhadap mata anjing. Komplikasi pasca operasi yang dapat terjadi yaitu kerato conjungtivitis sicca (KCS) (Raza *et al.*, 2013), Hal tersebut dikarenakan kelenjar membran nictitan berkaitan dengan produksi air mata yang penting untuk keutuhan kelopak mata, permukaan bola mata dan konjungtiva (Davidson and Kuonen, 2004). Menjaga kelembabkan mata dapat digunakan salep mata atau obat tetes mata untuk meminimalisir kekeringan pada mata.

Hari pertama pasca operasi eksisi *cherry eye*, treatment yang diberikan berupa pemberian salep mata Chloramphenicol 1% tiga kali sehari sebagai antibiotik topikal untuk mencegah infeksi sekunder sekaligus untuk melumasi bola mata. Anjing masih terlihat lemah dan kurang aktif, kondisi mata kirinya mengalami kemerahan dan konjungtiva masih bengkak, nafsu makan anjing juga menurun. Anjing masih lemah dan kurang aktif serta nafsu makan yang menurun dapat disebabkan karena efek anestesi setelah operasi yang masih belum hilang sepenuhnya. Ketamin mempunyai sifat analgesik yang sangat kuat untuk sistem somatik tetapi lemah untuk sistem visceral yang menyebabkan tidak terjadi relaksasi otot lurik (Ganiswarna, 1995). Pemberian xylazine memberikan efek tambahan dari peningkatan waktu tidur, relaksasi otot yang baik, pencegahan gerakan refleks otot, dan analgesia yang substansial sehingga menyebabkan penurunan denyut jantung (bradikardi), depresi pernafasan dan penurunan suhu tubuh

(Alsobayyil *et al.*, 2018). Kondisi inilah yang mungkin menyebabkan hewan masih terlihat lemah dan kurang aktif bergerak serta penurunan nafsu makan pada hari pertama pasca operasi.

Kemerahan dan kebengkakan yang terjadi pada mata berkaitan dengan terjadinya reaksi peradangan pasca operasi berupa warna kemerahan (rubor), suhu hangat (kalor), rasa nyeri (dolor), dan pembengkakan (tumor) (Sudisma *et al.*, 2006). Setelah terjadi luka, terjadi fase inflamasi yang bertujuan untuk menghilangkan jaringan nonvital dan mencegah infeksi bakteri invasif. Kemudian, terjadi fase proliferasi dimana terjadi keseimbangan antara pembentukan jaringan parut dan regenerasi jaringan. Peningkatan warna kemerahan disebabkan karena adanya penambahan jumlah eritrosit yang melewati daerah tersebut. Pembengkakan (edema) adalah hasil dari peningkatan aliran cairan dari pembuluh darah yang melebar dan permeabel ke dalam jaringan di sekitarnya, infiltrasi sel ke dalam daerah yang rusak, dan dalam deposisi respon inflamasi yang berkepanjangan dari jaringan ikat (Punchard *et al.*, 2004)

Hari ke-2 pasca operasi, pemberian salep mata Chloramphenicol tiga kali sehari tetap diberikan dan dilengkapi dengan pemberian pakan dengan asupan nutrisi dengan nilai gizi tinggi. Anjing mulai aktif, kondisi mata sudah tidak mengalami kemerahan namun konjungtiva masih sedikit bengkak. Nafsu makan anjing mulai membaik. McWhirter dan Pennington (2004) menjelaskan dalam penelitiannya, pasien yang menjalani operasi menghadapi tantangan secara metabolik dan fisiologi yang dapat membahayakan status gizi. Gejala pasca operasi seperti mual, muntah, nyeri, dan anoreksia dapat terjadi pada pasien, gejala ini juga dapat terjadi pada pasien yang menjalani operasi minor, hal tersebut menjadi masalah yang jauh lebih besar pada pasien operasi dengan gizi yang kurang sehingga terapi dengan penambahan pakan bergizi dapat memperbaiki kondisi tubuh hewan pasca operasi. Hari ke-3 anjing sudah aktif bergerak kembali, kondisi mata sudah mulai normal, konjungtiva tidak bengkak dan nafsu makannya sangat baik. Hari ke-4 anjing dapat dinyatakan telah pulih setelah penanganan pembedahan yang diberikan. Perawatan pasca operasi rutin diberikan antibiotik salep mata untuk menunjang kesembuhan pasien.

SIMPULAN

Anjing Bronies didiagnosis menderita unilateral follicular ophthalmitis (*cherry eye*) pada mata kiri. Pembedahan dilakukan dengan eksisi membran nictitan kemudian pemberian terapi

chloramphenicol 1% salep mata tiga kali sehari selama lima hari dapat memperbaiki kondisi mata dan menghindari mata dari infeksi sekunder. Hari ke-4 pascaterapi sudah tidak terlihat peradangan pada mata dan mata kiri sudah terlihat normal tanpa prolaps membran nictitan.

SARAN

Penanganan kasus *cherry eye* harus segera dilakukan sebab jika tidak, dapat mengganggu aktivitas hewan dan bisa menyebabkan infeksi sekunder yang lebih parah.

UCAPAN TERIMA KASIH

Penulis mengucapkan terima kasih kepada pembimbing yang telah membantu mulai dari penanganan kasus hingga penulisan laporan, dan semua pihak yang telah membantu dalam penyelesaian laporan ini.

DAFTAR PUSTAKA

- Alsobayil F, Madeh S, Abd Azeez. 2018. Comparison between the anaesthetic effects of xylazine–ketamine and diazepam–ketamine: physiological and blood parameters in young hamadryas baboons (*Papio hamadryas*). *Turkish Journal of Veterinary and Animal Sciences*. 42: 40-48.
- Cabral VP, Watanabel E, Tostes RA, Simonelli SM, Laus JL. 2008. Third Eyelid Gland Protrusion in Dogs. *Ciência Rural*. 38(7): 1920-1924.
- Constantinescu GM. 2005. Anatomia clinicade pequenos animais. *Olho e pálpebras*. 2: 115-118.
- Davidson HJ, Kuonen VJ. 2004. The tear film and ocular mucins. *Vet.Ophth*. 7(2): 71-77
- Dugan SJ, Severin GA, Hungerford LL, Whiteley HE, Roberts SM. 1992. Clinical and histological evaluation of the prolapsed third eyelid gland in dogs. *Journal of the American Veterinary Medical Association*. 201: 1861-1867.
- Ganiswarna SG. 1995. *Farmakologi dan Terapi*. Edisi 4. Jakarta: Bagian Farmakologi Fakultas Kedokteran Universitas Indonesia.
- Kerstein MD. 1997. The Scientific Basis of Healing. *Adv Wound Care*. 10(4):30-36.
- McWhirter JP, Pennington CR. 1994. Incidence and recognition of malnutrition in Hospital. *British Medical Journal* 308:945-948.
- Punchard NA, Cliff JW, Ian A. 2004. The Journal of Inflammation. *Journal of Inflammation*. 1:1
- Rais A, Sankhala LN, Saini RK, Shringi A and Gahlot M. 2015. Surgical Management of Cherry Eye in Rottweiler Dog. *International Journal of Science, Environment and Technology*. 4(3): 999-1001.
- Raza A, Naeem MA, Ahmad M, Manzor A, Ijaz M. 2013. Cherry eye: Prolaps of Third Eyelid Gland in Dog-A Case Report. *International Journey of Molecular Veterinary Research*. 3(1):1-3.

Sudisma IGN, Pemayun IGAGGP, Wardhita AAGJ, Gorda IW. 2006. *Ilmu Bedah Veteriner dan Teknik Operasi*. Denpasar: Palawa Sari. Hal : 4-34.

Thamizharasan A, Murugan MS, Parthiban S. 2016. Surgical Management of Cherry Eye in a Dog. *Intas Polivet*. Vol. 17 (II): 420-421