

## **Studi Kasus: Aural Hematoma pada Anjing Lokal Berumur 12 Tahun**

(CASE REPORT: AURAL HEMATOMA IN 12 YEARS LOCAL BALINESE DOG)

**Rajiman Irhas<sup>1</sup>, Anak Agung Gde Jayawardhita<sup>2</sup>, I Ketut Anom Dada<sup>2</sup>**

<sup>1</sup>Mahasiswa Program Profesi Dokter Hewan,  
<sup>2</sup>Laboratorium Ilmu Bedah Veteriner,  
Fakultas Kedokteran Hewan, Universitas Udayana,  
Jl. P.B. Sudirman, Denpasar, Bali, Indonesia 80234; Telp: (0361) 223791  
e-mail: rajimanirhas94@gmail.com

### **ABSTRAK**

Aural hematoma adalah pembengkakan akibat penimbunan darah pada daun telinga (*pinna auricula*). Hewan kasus adalah anjing lokal betina berumur 12 tahun dengan bobot badan 15 kg. Terjadi kebengkakan pada *pinna auricula* kanan. Pemeriksaan fisik yang dilakukan menunjukkan hasil yang normal, namun memang ditemukan adanya infeksi ektoparasit pada tubuh hewan. Infeksi ektoparasit tersebut diduga yang menjadi penyebab hewan menggaruk dan mengepaskan telinganya secara berlebihan, hingga menimbulkan aural hematoma pada hewan kasus. Pemeriksaan laboratorium hewan menunjukkan hasil yang cukup stabil untuk dilakukan tindakan operasi. Tindakan yang dilakukan adalah menggunakan metode pembedahan teknik insisi dengan pembuatan drainasi terbuka pada *pinna* bagian media. Prognosa pada kasus ini adalah fausta Terapi pasca-operasi menggunakan antibiotika longamox injeksi dan dilanjutkan dengan pemberian Amoxicilin secara peroral, serta pemberian meloxicam sebagai anti-inflamasi dan analgesiknya. Hasil pengamatan menunjukkan terjadinya kesembuhan luka pada hari ke-21, yang ditandai dengan luka mengering dan terbentuk jaringan baru (*kolagenasi*).

Kata-kata kunci : aural hematoma; *pinna auricular*; *kolagenasi*

### **ABSTRACT**

Aural hematoma is swelling due to accumulation of blood on the auricle (*pinna auricula*). The case animal is a 12-year-old local female dog with a body weight of 15 kg. There was a swelling in the right auricula *pinna*. Physical examination showed normal results, but in skin examination found an ectoparasite infection on the surface of the animal's body. Ectoparasitic infection is suspected to be the main cause of the animal's scratching and ears flapping habit that lead to causing aural hematoma in the animal's right ear. Laboratory examination showed a quite stable results for surgery. So the action taken in this case is to use the method of incision surgery technique by making open drainage on the inner side of *pinna* (*pinna median*). The prognosis in this case is fausta Post-operative therapy was used long-acting antibiotic Amoxicilin injection (Longamox®) and continued with the administration of Amoxicilin orally, and also administration of meloxicam as an analgesic. The observations showed the healing progress of the wound was good, and on the 21st day the wound was drying up and formed new tissue (*collagenation*).

Keywords : aural hematoma; *pinna Auricula*; *collagenation*

## PENDAHULUAN

Hematoma adalah akumulasi darah di luar pembuluh darah. Aural hematoma adalah kondisi trauma berupa pembengkakan akibat penimbunan darah pada daun telinga (*pinna auricula*) (Sudisma, 2006). Terjadinya penimbunan darah diakibatkan oleh terperangkapnya darah diantara lapisan kulit dan tulang rawan, sehingga tulang rawan mendapat pasokan darah secara langsung dari kulit yang terletak di atasnya. Penimbunan darah dalam jangka waktu yang lama dapat menyebabkan kerusakan jaringan (Timothy, 2002). Hematoma dapat menyebabkan bagian-bagian dari tulang rawan mengerut atau melayu hingga terjadi nekrosis. Sehingga terjadinya kebengkakan dan perubahan bentuk dari *pinna aurikula* (Henderson and Horne, 2003).

Hematoma adalah rusaknya dinding pembuluh darah, vena atau arteri yang berakibat pada penimbunan darah yang abnormal. Penyebab aural hematoma adalah trauma (Beteg *et al.*, 2011). Hewan menggaruk telinga akibat reaksi alergi (Eyarefe *et al.*, 2013). Agresifitas hewan peliharaan, head shaking, dan agen infeksi seperti parasit dan jamur, serta otitis eksternal akibat reaksi peradangan pada *pinna aurikula* (Blattler *et al.*, 2007). Aural hematoma juga telah diamati pada anjing dan kucing dengan infeksi *otodectes cynotis* (Kuwahara, 1986). Pada sebagian besar kasus infiltrasi intradermal eosinofil dan sel mast pernah dilaporkan (Joyce dan Day, 1997). Penyebab pasti kasus aural hematoma sulit ditentukan (Harvey, 2005).

Tanda klinis aural hematoma adalah kebengkakan pada *pinna auricula* (Haithem *et al.*, 2011). Kulit telinga kemerahan, terasa hangat dan berisi darah atau bekuan darah saat dipalpasi (Buckingham, 2004). Faktor predisposisi aural hematoma pada anjing: 1) aural hematoma dapat menyerang semua umur; 2) aural hematoma sering menginfeksi anjing yang memiliki telinga terkulai seperti *Golden Retriever* dan *Labrador Retriever*; 3) telinga anjing yang terinfeksi penyakit kronis, seperti infeksi parasit dan jamur serta reaksi alergi (Fossum 2002). Anjing yang tinggal pada lingkungan beriklim tropis juga mengalami peningkatan risiko terhadap kejadian aural hematoma (Haithem *et al.*, 2011). Infeksi dalam jangka waktu yang lama, *pinna aurikula* terasa keras, tebal dan memadat saat dipalpasi akibat pembentukan fibrin dan jaringan ikat (Louis, 2004).

Laporan ini adalah untuk mengevaluasi penanganan kasus aural hematoma pada anjing menggunakan metode pembedahan teknik insisi dengan drainasi terbuka. Pengamatan hasil diperoleh berdasarkan evaluasi proses kesembuhan luka operasi.

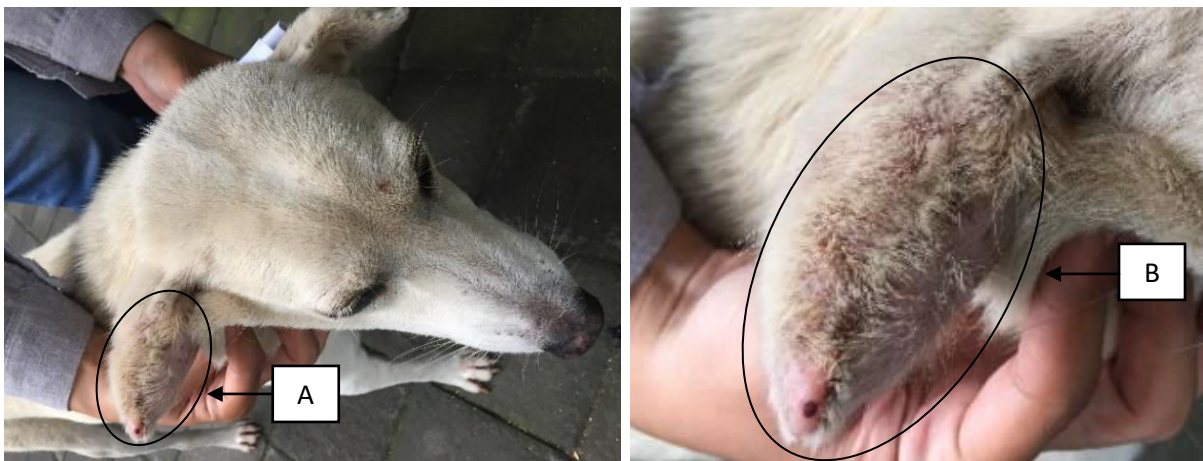## LAPORAN KASUS

### Sinyalemen dan Anamnesa

Anjing kasus bernama Brownie, umur 12 tahun dengan berat badan 15 kg. Berjenis kelamin betina dan berwarna putih. Terjadi kebengkakan pada *pinna aurikula* kanan. Berdasarkan informasi dari pemilik, kebengkakan tidak diketahui secara pasti lama kejadiannya. Anjing kasus pernah terinfeksi kutu dan caplak, menunjukkan gejala mengaruk telinga, menggelengkan kepala serta kepala dimiringkan ke satu sisi.

### Pemeriksaan Klinis dan Laboratorium

Status present anjing kasus adalah frekuensi jantung:  $112^x/m$ , frekuensi pulsus:  $108^x/m$ , frekuensi respirasi:  $28^x/m$ , *capillary refill time* (CRT): < 2 detik, suhu:  $38,8^{\circ}C$ . Hasil pemeriksaan fisik yaitu *pinna aurikula* kanan mengalami pembengkakan. Kulit *pinna aurikula* tampak kemerahan (*eritema*), berisikan cairan dan terasa hangat saat dipalpasi (Gambar 1).



**Gambar 1.** (A) Anjing kasus mengalami pembengkakan pada *pinna aurikula* kanan; (B) Kulit *pinna aurikula* tampak kemerahan (*eritema*).

Pemeriksaan laboratorium yang dilakukan adalah hematologi darah lengkap (Tabel 1) untuk mengetahui status kesehatan anjing kasus sebelum dilakukan pembedahan. Hasil pemeriksaan adalah PCV (29,5%), RBC ( $5,47 \times 10^6/\mu L$ ), Hb ( $10,2^g/dL$ ), MCV (54 fL), MCH (18,7pg), MCHC ( $34,6^g/dL$ ), WBC ( $10,8 \times 10^3/\mu L$ ), granulosit (81,4%), monosit (1,7%), limfosit (16,9%), dan platelet ( $222 \times 10^9/\mu L$ )

**Tabel 1.** Pemeriksaan hematologi darah lengkap anjing kasus Brownie

Hematologi Rutin	Hasil	Nilai Rujukan	Satuan	Keterangan
Hemoglobin	10,2	12,0-18,0	g/dl	Rendah
Leukosit	10,8	6,00-17,0	10 <sup>3</sup> /μl	Normal
Eritrosit	5,47	5,50-8,50	10 <sup>6</sup> /μl	Rendah
PCV	29,5	37,0-55,0	%	Rendah
MCV	54	60,0-77,0	fL	Rendah
MCH	18,7	14,0-25,0	Pg	Normal
MCHC	34,6	31,0-36,0	g/dl	Normal
Monosit	1,7	3,00-10,0	%	Normal
Lymposit	16,9	12-30	%	Normal
Neutrofil	81,4	60-77	%	Tinggi

Keterangan: PCV: *Packed Cell Volume*; MCV: *Mean Corpuscular Volume*; MCH: *Mean Corpuscular Hemoglobin*; MCHC: *Mean Corpuscular Hemoglobin Concentration*.

Sumber: Dharmawan, 2002

### Diagnosis dan Prognosis

Berdasarkan anamnesis dan hasil pemeriksaan klinis diperoleh diagnosa pada anjing kasus mengalami aural hematoma dengan prognosa fausta.

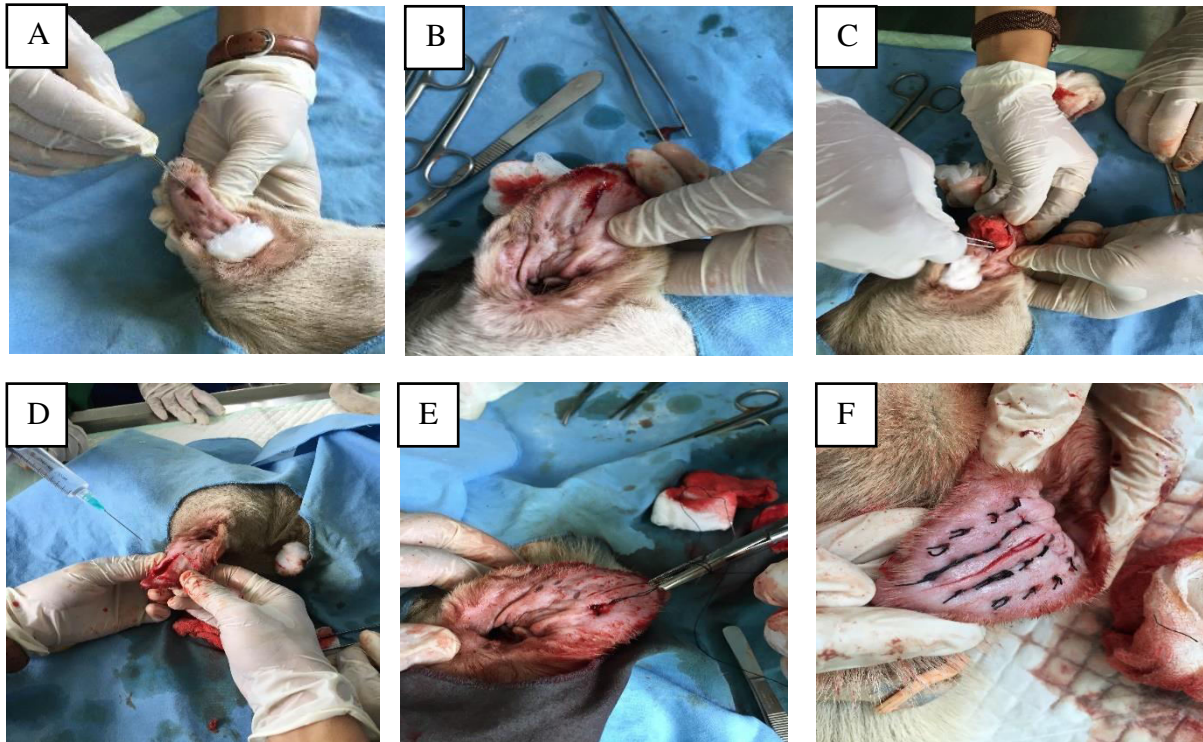
### Penanganan

Penanganan kasus aural hematoma pada anjing kasus adalah metode pembedahan teknik insisi dengan drainasi terbuka. Metode tersebut dipertimbangkan pada tingkat kesembuhan dan menghindari infeksi secara berulang. Perawatan pascaoperasi menggunakan terapi pengobatan dan memperhatikan status fisik dan diet pakan. Pengobatan yang diberikan yaitu antibiotika, antiinflamasi dan analgesik. Antibiotika spektrum luas (*broad spectrum*) (Longamox®) injeksi dan dilanjutkan dengan Amoxicilin peroral. Antiinflamasi dan analgesik menggunakan *non-steroidal anti-inflammatory drugs* (NSAIDs) yaitu Meloxicam.

Teknik pembedahan aural hematoma yang dilakukan di Laboratorium Ilmu Bedah Veteriner Fakultas Kedokteran Hewan Universitas Udayana di kutip berdasarkan Shakeel *et al.* (2002) dapat dilihat pada Gambar 2.

Insisi secara longitudinal dari distal ke peroksimal permukaan medial *pinna aurikula* pada sepanjang daerah yang mengalami hematoma (Gambar 2A). Insisi dilakukan pada kulit dan menghindari terinsisinya kartilago *aurikular* yang dapat mempengaruhi proses kesembuhan (Gambar 2B). Timbunan darah atau bekuan darah beserta fibrin dikeluarkan menggunakan kasa steril (Gambar 2C). Ruang hematoma di bersihkan menggunakan cairan steril NaCL 0,9% dan diberikan antibiotik untuk mencegah terjadinya infeksi sekunder (Gambar 2D). Selanjutnya dilakukan penjahitan pada tepi luka insisi menggunakan jahitan

*interrupted suture* pola matras (Gambar 2E). Jahitan dimulai dari *pinna* bagian medial dan menembus kartilago sampai bagian lateral. Menghindari *dead space* sehingga darah tidak bisa menumpuk lagi pada ruang hematoma. Benang jahit yang digunakan adalah benang silk berukuran 3-0 non absorbable sepanjang 0.75 s/d 1 cm. Jahitan dibuat longgar untuk menghindari kematian jaringan (Gambar 2F).



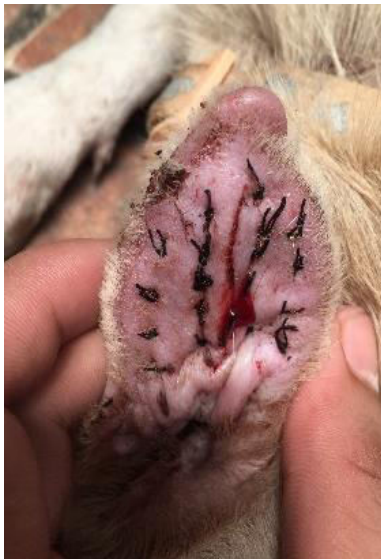**Gambar 2.** (A) Teknik insisi; (B) Luka irisan; (C). Pengeluaran timbunan darah; (D). Pembersihan luka insisi (E). Proses penjahitan; (F). Hasil akhir Jahitan .

## HASIL DAN PEMBAHASAN

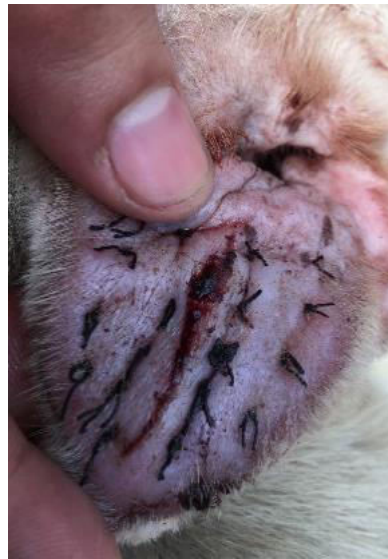Hasil pengamatan proses kesembuhan luka setelah dilakukan pembedahan pada hari ke-1 s/d ke-4 luka insisi tampak lembab, sedikit bengkak, kemerahan, terasa hangat dan terjadi respon sakit saat di palpasi. Kesembuhan luka masih pada *fase inflamasi* (Gambar 3). Hari ke-5 s/d ke-20 terjadinya *reepitelisasi*, *neovaskularisasi*, dan pembentukan jaringan granulasi pada luka insisi. Kesembuhan luka masuk pada *fase proliferasi* (Gambar 4). Hari ke-21 luka mengering dan terbentuknya jaringan baru (*kolagenasi*) yang merupakan fase akhir penyembuhan luka, yaitu *maturasi (remodeling)* (Gambar 5).

Peyembuhan luka memerlukan manajemen luka yang tepat (Gayatri, 1999). Pemberian antibiotika, antiinflamasi, dan analgesik diperlukan untuk mengurangi resiko infeksi dan mempercepat proses penyembuhan (Lostapa *et al.*, 2016). Terapi antibiotika

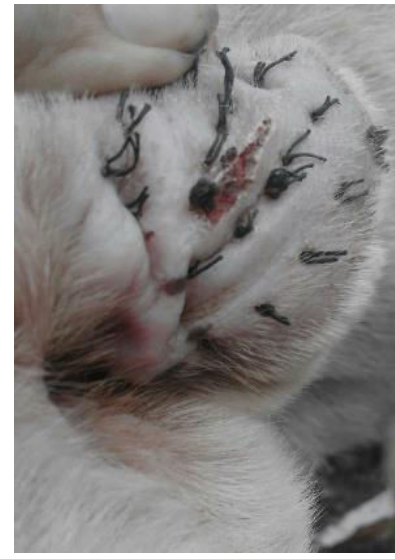bertujuan untuk mencegah terjadinya infeksi sekunder dengan cara menurunkan atau mengeliminasi bakteri patogen sampai sistem pertahanan tubuh mampu megatasinya sendiri (Plumridge, 1998). Obat yang memiliki efek kombinasi anti-inflamasi dan analgesik adalah golongan NSAIDs (Goodman, 2007). Sistem kerja obat yaitu menurunkan produksi prostaglandin dan tromboksan. Prostaglandin merupakan hasil metabolisme utama dari asam arakhidonat yang dihambat oleh NSAIDs sehingga proses inflamasi dapat dihambat dan rasa nyeri dapat ditekan (Zahra dan Corolla, 2017). Selain terapi pengobatan, makanan, vitamin, dan pemberian zat-zat tertentu merupakan sumber nutrisi pada penyembuhan luka (Zulfa *et al.*, 2008).



**Gambar 3.** Kesembuhan luka masih pada *fase inflamasi*



**Gambar 4.** Kesembuhan luka masih pada *fase proliferasi*



**Gambar 5.** Kesembuhan luka masih pada *Maturasi (remodeling)*.

Kesembuhan luka merupakan suatu proses yang kompleks dengan melibatkan banyak sel (Shenoy *et al.*, 2009). Proses kesembuhan dan regenerasi sel terjadi secara otomatis sebagai respon fisiologis tubuh (Ingold, 1993). Melibatkan proses seluler, fisiologis, biokemis, dan molekuler yang menghasilkan pembentukan jaringan parut atau perbaikan jaringan ikat (Velnar *et al.*, 2009). Terdapat tiga fase kesembuhan luka yaitu *inflamasi*, *proliferasi (epitelisasi)*, dan *maturasi (remodelling)* (Nurani *et al.*, 2015). *Inflamasi* akan terjadi respon peradangan oleh sel pertahanan tubuh (Sihotang dan Yulianti, 2018). *Proliferasi* terjadinya angiogenesis, epitelisasi, dan pembentukan jaringan granulasi (Tonnesen *et al.*, 2000). *Maturasi* terjadinya pembentukan jaringan penghubung seluler (*kolagenasi*) dan penguatan epitel baru (Zulfa *et al.*, 2008).

Respon peradangan tubuh pada luka ditandai dengan kemerahan (*rubor*) dan kebengkakan (*tumor*) (Buckingham, 2004). Kemerahan merupakan bentuk perubahan vascular pada respon *inflamasi* akut (Li *et al.*, 2007). Kemerahan terjadi akibat vasokonstriksi pembuluh darah untuk menghentikan perdarahan dan vasodilatasi akibat pelepasan mediator *inflamasi* dan sel mast sehingga menyebabkan peningkatan aliran darah dan peyumbatan lokal (Sjamsuhidajad dan Dejong, 2005). Vasodilatasi arteriol dan aliran darah meningkatkan tekanan hidrostatik intravaskuler dan pergerakan cairan dari kapiler. Hilangnya cairan kaya protein ke dalam ruang perivaskuler menurunkan tekanan osmotik cairan interstisial. Keadaan ini mengakibatkan mengalirnya air dan ion ke dalam ekstrasvaskuler yang dapat diamati dengan terlihatnya edema pada derah luka (Velnar *et al.*, 2009).

Angiogenesis atau neovaskularisasi merupakan proses pembentukan pembuluh darah baru (Cotran *et al.*, 1999). *Fibroblast Growth Factor* (FGF) yang merupakan faktor angiogenesis berpartisipasi dalam migrasi sel makrofag, fibroblast dan endotel pada jaringan yang rusak dan migrasi epitel (Iozzo dan Antonio, 2001). Epitel bergerak dari tepi luka dengan sel tepi luka bersifat fagositik untuk membersihkan debris dan plasma. Luka akan lebih cepat mengalami epitelisasi apabila dipertahankan dalam kondisi lembab (Glat dan Longaker, 1997). Epitelisasi menutup permukaan luka dan kontraksi merapatkan jarak antara luka. Miofibroblas merupakan sel yang berperan dalam proses kontraksi. Miofibroblas mengikat tepi luka dan menarik lapisan epidermis ke arah dalam sehingga tepi luka dapat saling bertautan (Mallefet, 2008). Granulasi merupakan salah satu tanda penyembuhan luka yang terlihat pada *fase proliferasi* (Mandal *et al.*, 2015). Jaringan granulasi terdiri dari fibroblas, pembuluh kapiler, makrofag dan serabut kolagen (Tonnesen *et al.*, 2000). Serabut-serabut kolagen dibentuk dengan kepadatan pengerutan yang semakin bertambah dengan meningkatkan kekuatan potensial jaringan parut. Kolagen yang mengkerut dalam jaringan ikat memberikan integritas penyembuhan luka dengan baik (Schwartz dan Symour, 2000).

## SIMPULAN

Berdasarkan anamnesis dan hasil pemeriksaan klinis pada anjing kasus diperoleh diagnosis hewan kasus mengalami aural hematoma. Tindakan penanganan yang dilakukan menggunakan metode pembedahan teknik insisi dengan pembuatan drainasi terbuka. Perawatan setelah pembedahan dilakukan dengan pemberian antibiotika, antiinflamasi dan analgesik. Hasil pengamatan pada kesembuhan luka diperoleh terjadi proses kesembuhan luka ke arah yang membaik.

### SARAN

Menghindari infestasi ektoparasit pada anjing kesayangan anda merupakan salah satu langkah efektif untuk mencegah terbentuknya aural hematoma, karena ektoparasit merupakan penyebab utama kejadian kasus.

### UCAPAN TERIMA KASIH

Penulis ucapkan terimakasih kepada para dosen Laboratorium Bedah dan Radiologi Fakultas Kedokteran Hewan Universitas Udayana atas bimbingan dalam penanganan kasus dan penyusunan laporan, serta semua kepada semua pihak yang terlibat dalam penyelesaian kasus ini.

### DAFTAR PUSTAKA

- Beteg F, Muste A, Krupaci A, Scurtu L. 2011. Surgical treatment in dog auricular hematoma (othematoma). *Napoca Veterinary Medicine*. 2(68): 38-42.
- Blattler U, Herlin O, Mattison RG, Rampelberg F. 2007. Fibrin scalant as a treatment for canine aural hematoma: a case history. *The Veterinary Journal*. 173(2): 697-700.
- Buckingham RA. 2004. *Hematoma of auricular in ear*. Nose in throat disease a pocket reference, Ed2<sup>nd</sup>. New York. Pp:76.
- Cotran RS, Kumar V, Collins T. 1999. *Tissue repair: cellular growth, and wound healing*. In: robbins pathologic basis of disease, 6<sup>th</sup> ed. Philadelphia: WB Saunders Company, Pp: 89-138.
- Dharmawan NS. 2002. *Pengantar Patologi Klinik Veteriner*. Denpasar: Universitas Udayana Hematologi Klinik. Hlm. 55,102
- Eyarefe OD, Oguntoye CO, Emikpe BO. 2013. A preliminary report on aural hematoma management with auricular pillow method. *Journal of Global Veterinaria*. 11(1): 44-48.
- Fossum TW, Hedlund CS, Hulse DA. 2002. *Small animal surgery*. 2nd ed. St. Louis, Mo: Mosby. Pp: 246-250.
- Gayatri D. 1999. Perkembangan manajemen perawatan luka: dulu dan kini. *J Keperawatan Indo*. 2(8): 204-308.
- Goodman. 2007. The farmacological basis of therapeutics, 8<sup>th</sup> ed. *Millan Publishing Company*, 1990, Pp: 207-300.
- Glat PM, Longaker MT. 1997. Wound healing. In: grabb and smith's plastic surgery (eds: Aston SJ, Beasley RW, Thorne CHM). 5<sup>th</sup> ed. Philadelphia: Lippincott-Raven Publisher, Pp: 5-7.
- Haitthem AM, Farhagali, Kelany WM., Ebada M. 2011. Field survey on most common medicinal and surgical diseases in police guard and explosive dogs from 11/ 2007- 2/ 2010. *Journal of American Science*. 7(4): 816-826.
- Harvey RG. 2005. Ear diseases of the dog and cat. *American Journal of Veterinary*. 66(21): 77-87.
- Henderson RA, Horne RP. 2003. *Textbook of small animal surgery*. 3rd ed. Philadelphia, Pa: Saunders. Pp:1737-1741.



- Iozzo RV, Antonio JD. 2001. Heparin sulfate proteoglycans: heavy hitters in the angiogenesis arena. *Journal Clinical Investigation*. 108(3): 49-55.
- Ingold W. 1993. *Wound therapy: growth agents as factor to promotes wound healing*. Trends Biotechnol 11. Pp: 387-392.
- Joyce J, Day M. 1997. Immunopathogenesis of canine aural hematoma. *Journal of Small Animal Practice*. 38(2): 152-158.
- Kuwahara J. 1986. Canine and feline aural haematoma: clinical, experimental, and clinicopathological observations. *American Journal of Veterinary Research*. 47(1):2300-2308.
- Louis NG. 2004. *Small Animal Ear Diseases*. E-Book: an illustrated guide. 2nd ed. St. Louis, Missouri: Saunders Elsevier. Pp:157.
- Lostapa IFWF, Wardhita AAGJ, Pemayun IGAGP, Sudimartini LM. 2016. Kecepatan kesembuhan luka insisi yang diberikan amoxicilin dan asam mefenamat pada tikus putih. *Buletin Veteriner Udayana*. 8(2): 172-179.
- Mallefet P. 2008. Mechanisms involved in wound healing. *The Biomedical Scientist*, Pp: 609-615.
- Mandal AM, Sene P, Manggang RKJ. 2015. A review on indian medicinal plants and their role in wound healing activity. *World Journal of Pharmaceutical Research*. 4(6): 2204-2224.
- Nurani D, Keintjem F, Losu FN. 2015. Faktor-faktor yang berhubungan dengan proses penyembuhan luka pos sectio caesaria. *Jurnal Imu Bidan*. 3(1): 1-9.
- Plumridge RJ. 1998. Cost of Antibiotics: delivery versus acquisition. *Spectrum in General Medicine*. 1(1):1-4.
- Schwartz, Symour I. 2000. Intisari prinsip ilmu bedah. Diterjemahkan oleh Linda Chandranata. Jakarta (ID): EGC, hlm: 133-134
- Shakeel M, Vallamkondu V, Mountain R, Hussain A. 2015. Open surgical management of auricular haematoma: incision, evacuation, and mattress sutures. *The Journal of Laryngology & Otology*. 129(5): 496-501.
- Shenoy C, Patil MB, Kumar R, Patil S. 2009. Preliminary phytochemical investigation and wound healing activity of *Allium cepa* Linn (*Liliaceae*). *International Journal of Pharmaceutical Sciences*. 2(2): 167-175.
- Sihotang HM, Yulianti H. 2018. Faktor-faktor yang mempengaruhi proses penyembuhan luka post *sectio caesarea*. *Journal Care*. 6(2): 175-183.
- Sjamsuhidajad R, Dejong W. 2005. *Buku ajar: ilmu bedah*. Jakarta. EGC. Hlm. 67-72.
- Sudisma IGN, Pemayun IGAGP, Wardhita AAGJ, Gorda IW. 2006. *Ilmu bedah veteriner dan teknik operasi*. Universitas Udayana. Denpasar: Pelawa Sari.
- Timothy, TK. 2002. *Disease of the auricular externa in ballanger's otorhinolaryngology head and neck surgery*, Pp: 230-235.
- Tonnesen MG, Feng X, Clark RAF. 2000. Angiogenesis in wound healing. *JID Symposium Proceedings*. 5(1): 40-46.
- Velnar T, Bailey T, Smrkolj V. 2009. The wound healing process: an overview of the cellular and molecular mechanisms. *The Journal of International Medical Research*. 37(5): 1528-1542.
- Zahra AP, Corolla N. 2017. Obat anti-inflamasi non-steroid (OAINS): gastroprotektif vs kardiotoxik. *Majority*. 6(3): 153-158.
- Zulfa, Murachman E, Gayatri D. 2008. Perbandingan penyembuhan luka terbuka menggunakan balutan madu atau balutan normal salin-povidone iodine. *J Keperawatan Indo*. 12(1): 34-39.