

## Laporan Kasus: Mastitis Gangrene pada Induk Kucing Persia Setelah Melahirkan

(CASE REPORT: GANGRENEOUS MASTITIS IN PERSIAN CAT AFTER PARTURITION)

Clara Inneke Aurora<sup>1</sup>, Alfarisa Nururrozi<sup>1</sup>, Yanuartono<sup>1</sup>, Indarjulianto Soedarmanto<sup>1</sup>

<sup>1</sup>Departemen Ilmu Penyakit Dalam,  
Fakultas Kedokteran Hewan Universitas Gadjah Mada,  
Jl. Fauna No.2, Karangmalang, Yogyakarta, Indonesia, 55286, Telp/fax: (0274)560861,  
e-mail: indarjulianto@ugm.ac.id

### ABSTRAK

Mastitis adalah peradangan pada glandula mammae karena infeksi bakteri pada masa laktasi. Seekor kucing persia berumur 8 bulan dengan bobot badan 2,9 kg diperiksa dengan keluhan terlihat kesakitan saat menyusui anaknya, terdapat luka pada mammae, nafsu makan dan minum menurun, dan dua anak mati setelah menyusui induknya. Hasil pemeriksaan klinis menunjukkan suhu tubuh 40,3°C, dehidrasi, mammae bagian abdominal dekster asimetris, bengkak, merah, hangat, konsistensi keras, nyeri saat dipalpasi, disertai luka dengan akumulasi pus dan darah yang melanjut menjadi gangrene. Pemeriksaan hematologi, kucing mengalami limfositopenia, hiperproteinemia dan hiperfibrinogenemia. Hasil pemeriksaan sitologi mammae ditemukan kumpulan bakteri, sel radang limfosit dan hancuran sel-sel epitel. Kultur pada media plat agar darah terisolasi bakteri *Staphylococcus sp.* Kucing didiagnosis mengalami mastitis gangrene dengan prognosis dubius. Pengobatan yang dilakukan adalah kompres air hangat, amoxicillin (10 mg/kg s2dd PO), dexamethason (0,125 mg/kg s2dd PO), adenosin triphospat (ATP) (0,5 mg/kg s1dd IM), asam tolfenamik (6,5 mg/kg s1dd IM), lisin sirup (70 mg/kg s2dd PO). Pada hari keenam pengobatan, terbentuk luka terbuka pada ambing. Luka dijahit dengan pemberian sedativa. Kucing mulai menunjukkan perbaikan pada hari ke-8 pengobatan. Luka gangrene mulai menutup dan kering, mammae tidak bengkak dan konsistensi tidak keras, palpasi tidak nyeri. Kucing dinyatakan sembuh 14 hari setelah pengobatan

Kata-kata kunci: mastitis; *Staphylococcus sp*; gangrene

### ABSTRACT

Mastitis is inflammation of the mammary gland that is caused by bacterial infection of the lactating gland. Mastitis is divided into two types, clinic and subclinic. An eight months old Persian cat weighing 2,9 kg was examined with complaints of pain when breastfeeding her kittens, wounds on the mammary gland, anorexia followed by death of two kittens after drinking milk from the mother. Clinical examination showed body temperature of 40,3°C, dehydration, the right abdominal mammary gland was asymmetrical, enlarged, hyperemic, warm, hard consistency, painful, and the wound with accumulated blood and pus until it became gangreneous. Haematological examination of the cat was lymphocytopenia, hyperproteinemia and hyperfibrinogenemia. Cytological examination showed group of bacterium, lymphocyte cells and damaged epithelial cell. Culture on the media Sheep Blood Agar was isolated *Staphylococcus sp.* The cat was diagnosed gangreneous mastitis with dubius prognosis. The treatment was warm water compress, amoxicillin (10 mg/kg BB s2dd, PO), dexamethason (0,125 mg/kg BB s2dd PO), adenosin triphospat (ATP) (0,5 mg/kg s1dd IM), asam tolfenamik (6,5 mg/kg s1dd IM), lisin sirup (70 mg/kg s2dd PO). On the sixth day of treatment, there was an opened wound in the mammary gland and was sutured with sedative therapy. The cat began to

show improvement on the 8th day of treatment. The wound has closed and dried, the mammary gland has no longer enlarged and painful anymore. The cat was recovery 14th days after treatment.

Keywords: mastitis; *Staphylococcus sp*; gangreneous

## PENDAHULUAN

Mastitis adalah peradangan pada glandula mammae karena infeksi bakteri pada masa laktasi (Demirel dan Ergin, 2014). Mastitis dapat dibagi menjadi dua bentuk yaitu klinis dan subklinis. Mastitis subklinis adalah infeksi pada glandula mammae yang hanya bisa dideteksi dengan kultur bakteri atau dengan tes penghitungan leukosit dalam susu dan tidak terdapat perubahan fisik susu (Yanuartono *et al.*, 2018). Mastitis klinis dapat dibedakan berdasarkan gejala klinisnya yaitu perakut, akut, subakut, dan kronis. Mastitis perakut mempunyai ciri-ciri bengkak, nyeri, hangat, dan terdapat sekresi abnormal dari glandula mammae diikuti dengan perubahan sistemik seperti demam, anoreksia, kelemahan dan pulsus lemah. Gejala tersebut merupakan tanda toksemia atau septikemia (Markey *et al.*, 2013).

Gangrene mastitis merupakan kategori mastitis perakut. Gangrene mastitis merupakan perkembangan dari inflamasi akut dengan gejala klinis berupa hangat, merah, bengkak dan sakit, kemudian berkembang menjadi nekrosis dengan area yang terkena menjadi dingin, berwarna biru hingga kehitaman, terdapat cairan eksudat dan krepitasi saat disentuh (Islam *et al.*, 2008). Akut gangrene mastitis pada kucing umumnya ditandai dengan peningkatan suhu tubuh, kelenjar mammae menjadi hangat, bengkak, nyeri, dengan nekrosis, abses dan leleran purulen pada puting (Demirel dan Ergin, 2014). Mastitis akut ditandai dengan perubahan pada glandula mammae seperti mastitis perakut namun gejala sistemik kurang tampak. Mastitis subakut tidak mempunyai gejala sistemik dan hanya sedikit perubahan pada glandula mammae, sedangkan mastitis kronis tidak terdapat gejala sistemik dan perubahan pada ambing hanya sedikit namun sering terdapat sekresi abnormal dari glandula (Markey *et al.*, 2013).

Infeksi pada glandula mammae dapat terjadi terutama melalui kanal puting. Bakteri sumber infeksi pada kucing terutama *Staphylococcus sp* dan *Streptococcus sp* masuk melalui kanal puting (Demirel dan Ergin, 2014). Bakteri akan berkembangbiak dalam 24 jam hingga enam minggu setelah kelahiran. Susu dari ambing yang terinfeksi mengandung bakteri dan bersifat toksik bagi anak kucing sehingga menyebabkan septikemia dan kematian mendadak. Induk dengan mastitis akan menunjukkan gejala anoreksia, demam dan menolak menyusui

anaknyanya (Eldredge *et al.*, 2008). Selain infeksi dari kanal puting, mastitis juga dapat disebabkan oleh trauma pada glandula mammae karena kuku maupun gigi anak kucing, sanitasi lingkungan yang buruk dan infeksi sistemik yang berasal dari jaringan lain dalam tubuh. Akumulasi susu dapat menyebabkan septikemia karena mikroorganisme menyebar dari duktus ke sistem limfatik (Demirel dan Ergin, 2014).

Diagnosis mastitis berdasarkan anamnesis, gejala klinis, pemeriksaan fisik, evaluasi sitologi susu, kultur, dan penghitungan sel somatik (Yanuartono *et al.*, 2018). Pengobatan yang dilakukan berupa pemberian antibiotik berdasarkan organisme penyebab, kepekaan terhadap antibiotik dan tidak berbahaya bagi hewan neonatus. Pada gangrene mastitis, pengobatan topikal berupa krim antiseptik sangat membantu, namun pada kasus berat *masectomy* atau pengambilan sebagian atau seluruh ambing merupakan pilihan terbaik (Smith dan Sherman, 2009; Wilson, 2013). Diagnosis banding mastitis antara lain fibroadenoma hiperplasia mammae dan tumor mammae (Morgan, 2008). Penulisan artikel ini bertujuan memberikan informasi penanganan kasus mastitis gangrene yang diakibatkan adanya infeksi bakteri *Staphylococcus sp* pada kucing.

## LAPORAN KASUS

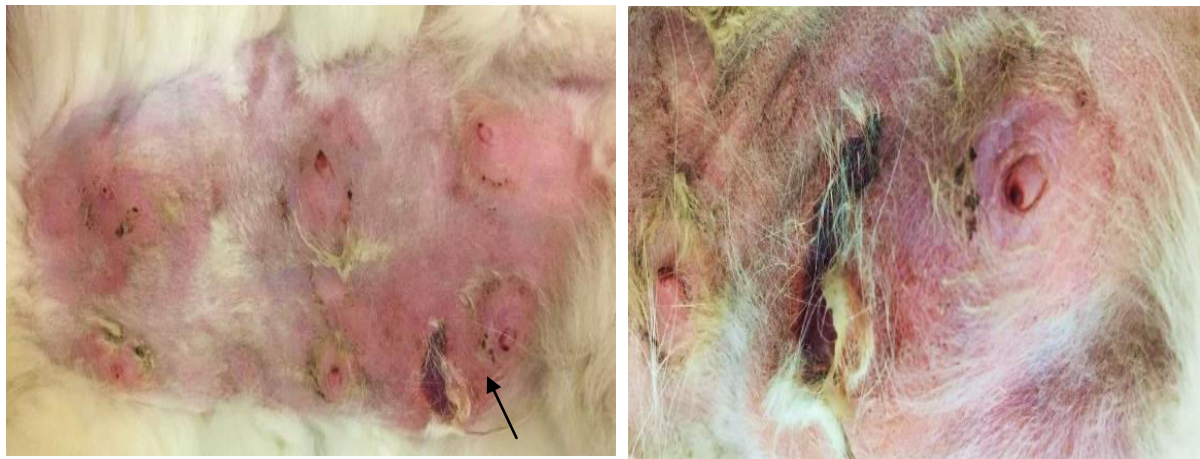### Anamnesis dan Sinyalemen

Seekor kucing persia, betina, berumur delapan bulan bernama Encil dengan bobot badan 2,9 kg diperiksa di Klinik Hewan, Departemen Ilmu Penyakit Dalam, Fakultas Kedokteran Hewan, Universitas Gadjah Mada pada tanggal 22 Mei 2019. Kucing Encil melahirkan enam ekor anak/*kitten*, 10 hari sebelum diperiksa di klinik hewan. Tiga hari sebelum diperiksa, kucing Encil menunjukkan gejala nyeri pada saat menyusui, terdapat luka berdarah pada mammae, nafsu makan dan minum menurun, diikuti dengan kematian dua anak kucing Encil setelah menyusui.

### Pemeriksaan Fisik

Status praesens kucing menunjukkan suhu tubuh 40,3°C, frekuensi nafas 64 kali per menit, frekuensi pulsus 128 kali per menit. Pemeriksaan kulit dan rambut ditemukan turgor kulit menurun dan rambut rontok pada bagian punggung. Pemeriksaan selaput lendir, sistem limfatika, pernafasan, peredaran darah, pencernaan, urinaria, syaraf dan lokomosi tidak ditemukan ada perubahan. Bentuk mammae bagian abdominal dekster asimetris, bengkak, merah, teraba hangat, konsistensi keras, nyeri saat dipalpasi, disertai luka dengan akumulasi

pus dan darah yang melanjut menjadi gangrene. Abnormalitas pada mammae ditampilkan pada Gambar 1.



**Gambar 1.** Pemeriksaan fisik kondisi tubuh kucing Encil menunjukkan mammae abdominal dekster (anak panah) asimetris, bengkak, merah, hangat, konsistensi keras, nyeri saat dipalpasi, dan luka gangrene dengan akumulasi pus dan darah.

### Pemeriksaan Hematologi

Hasil pemeriksaan hematologi pada awal pemeriksaan (sebelum dilakukan pengobatan), ditampilkan pada Tabel 1.

**Tabel 1.** Hasil pemeriksaan darah kucing Encil sebelum diberi terapi.

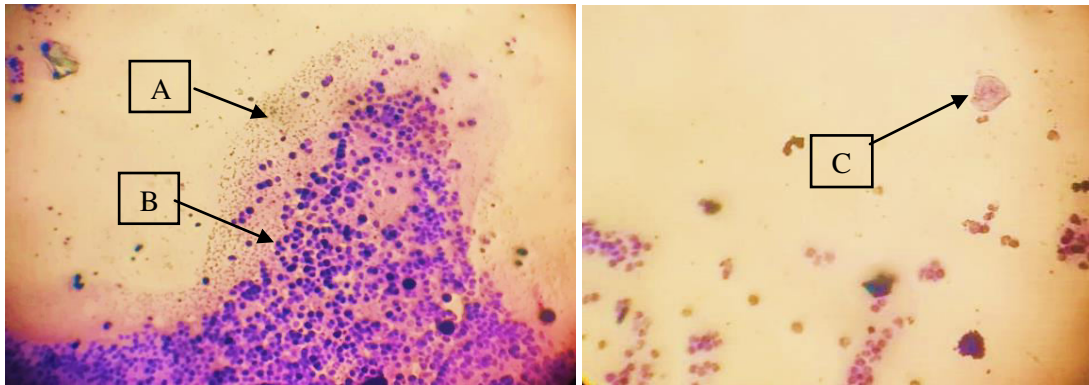
Parameter	Satuan	Standar*	Hasil	Keterangan
Hematokrit	%	24,0-45,0	35	Normal
Hemoglobin	g/dL	8,00-15,90	12,8	Normal
Eritrosit	juta sel/mm <sup>3</sup>	5,00-11,16	7,95	Normal
Leukosit	sel/ $\mu$ L	5.500-19.500	10.350	Normal
Neutofil seg	sel/ $\mu$ L	2.500-12.500	7.763	Normal
Limfosit	sel/ $\mu$ L	1.400-7.000	1.346	Menurun
Monosit	sel/ $\mu$ L	0-850	414	Normal
Eosinofil	sel/ $\mu$ L	0-1500	828	Normal
Protein total	g/dL	6-8	8,9	Meningkat
Fibrinogen	mg/dL	0-300	700	Meningkat

Keterangan: \*Standar normal dari *Schalm's Veterinary Hematology* (Weiss dan Wardrop, 2010).

Hasil hematologi menunjukkan bahwa kucing Encil mengalami limfositopenia, hiperproteinemia dan hiperfibrinogenemia.

### Pemeriksaan Sitologi Mammae

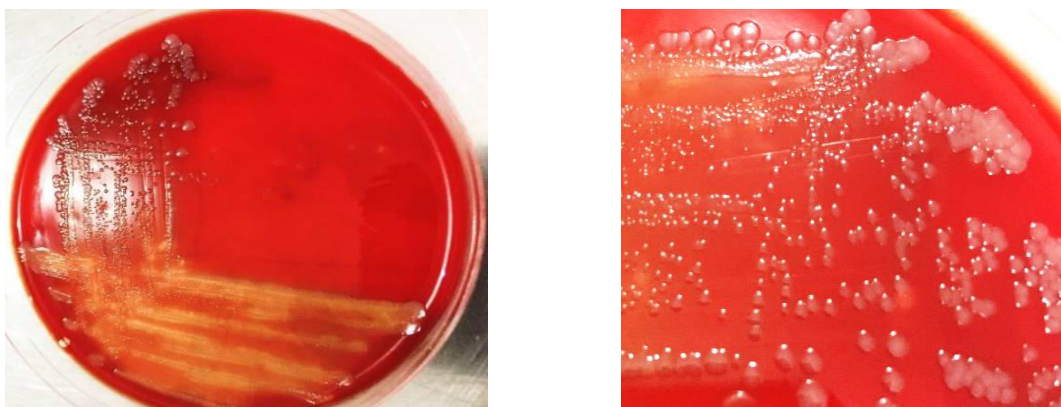
Hasil pemeriksaan sitologi mammae ditemukan kumpulan bakteri, sel radang berupa limfosit dan hancuran sel epitel yang dapat dilihat pada Gambar 2.



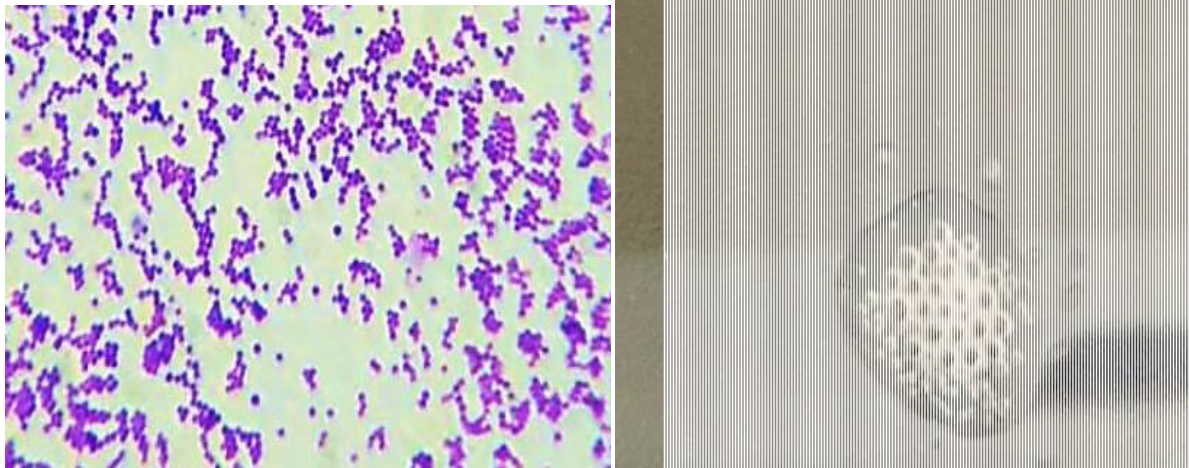
**Gambar 2.** Pemeriksaan sitologi mammae kucing Encil dengan pengecatan Giemsa menunjukkan adanya kumpulan bakteri (A), sel radang dominan limfosit (B) dan hancuran sel epitel (C).

### Pemeriksaan Mikrobiologi

Kultur mikrobiologi dilakukan untuk meneguhkan diagnosis definitif berdasarkan pada ditemukannya agen etiologi. Isolasi dilakukan dengan kultur sampel susu bercampur nanah dari mammae pada media Plat Agar Darah (PAD), kemudian diinkubasi pada suhu 37°C selama 24 jam. Pengamatan dilakukan berdasarkan karakteristik makroskopik koloni yang tumbuh pada media PAD. Koloni yang tumbuh memiliki karakteristik mempunyai tepi rata dengan diameter 2-4 mm berwarna putih dan menunjukkan zona hemolisis. Pemeriksaan mikroskopik dengan pengecatan Gram didapatkan bakteri tercat ungu yang menandakan bakteri Gram positif, berbentuk coccus dan bergerombol. Hasil pengujian katalase dengan H<sub>2</sub>O<sub>2</sub> 3%, bakteri mempunyai sifat katalase positif ditandai dengan adanya gelembung gas. Hasil kultur pada media PAD, pengecatan Gram dan pengujian katalase mengarah pada bakteri *Staphylococcus sp* dan disajikan pada Gambar 3 dan 4.



**Gambar 3.** Hasil kultur pada media plat agar darah (PAD) setelah inkubasi pada suhu 37°C selama 24 jam. Koloni bakteri *Staphylococcus sp* berbentuk bulat, tepi rata, diameter 2-4 mm, berwarna putih dengan zona hemolisis di sekitar koloni.



**Gambar 4.** Hasil pengecatan Gram bakteri *Staphylococcus sp* tercat ungu Gram positif dengan morfologi sel berbentuk *coccus* bergerombol (kiri) dan hasil pengujian katalase positif terbentuk gelembung gas (kanan).

### **Diagnosis dan Prognosis**

Berdasarkan anamnesis, pemeriksaan fisik, dan pemeriksaan laboratoris meliputi pemeriksaan hematologi, sitologi, dan mikrobiologi, kucing didiagnosis mengalami gangrene mastitis akibat infeksi *Staphylococcus sp* dengan prognosis dubius.

### **Penanganan**

Terapi yang diberikan adalah rutin dilakukan kompres hangat setiap pagi dan sore pada mammae, amoxicillin (10 mg/kg BB s2dd PO selama 8 hari), dexamethason (0,125 mg/kg BB s2dd PO selama 3 hari), adenosin triphospat (ATP) (0,5 mg/kg BB s1dd IM), asam tolfenamik 4% (6,5 mg/kg BB), lisin sirup (70 mg/kg BB s2dd PO selama 4 hari). Pada hari ketiga pengobatan, luka menjadi terbuka dan bernanah, kemudian diberikan terapi povidon iodine dan enbatic *powder* secara topikal. Pada hari ke-6 luka terbuka dijahit dan diberi kombinasi sedativa chlorpromazine 2,5 % (1,7 mg/kg BB IV) dan xylazine 2% (2 mg/kg IV). Kucing mulai menunjukkan tanda-tanda perbaikan pada hari ke-8 pengobatan. Luka gangrene mulai menutup dan kering, mammae tidak bengkak dan konsistensi mammae tidak keras, dan palpasi terhadapnya tidak nyeri. Observasi kesembuhan luka jahitan dilakukan hingga hari ke-14.

### **PEMBAHASAN**

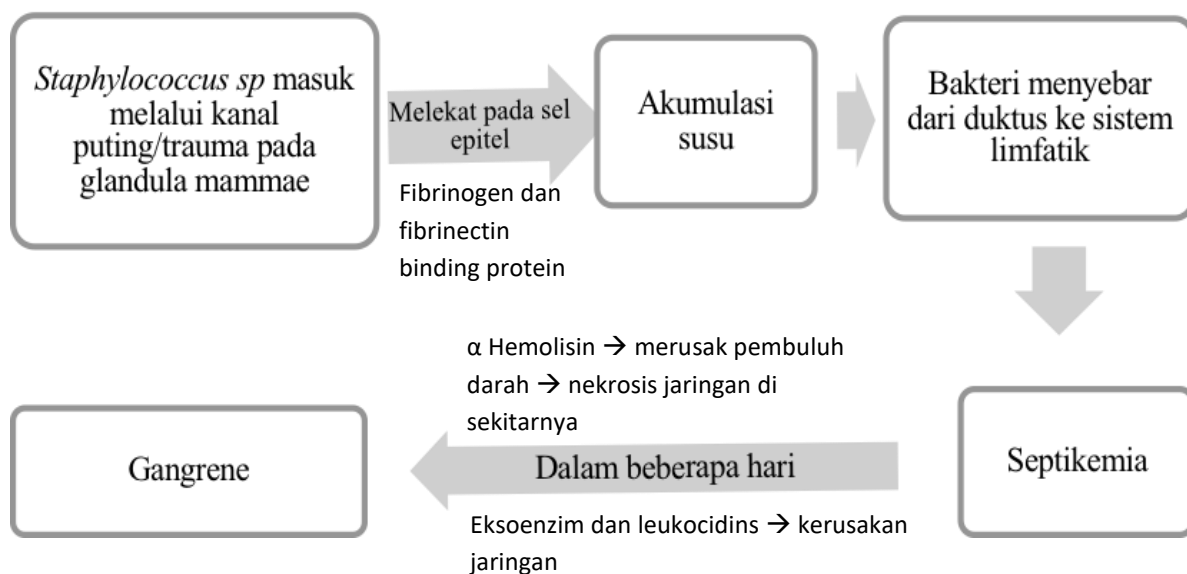
Mastitis adalah peradangan pada glandula mammae karena infeksi bakteri pada masa laktasi (Demirel dan Ergin, 2014). Berdasarkan gejala klinisnya, mastitis gangrene pada kasus ini merupakan jenis perakut ditandai dengan adanya kondisi mammae yang bengkak,

nyeri, hangat, terdapat nekrosis, abses hingga sekresi abnormal dari glandula mammae berupa leleran purulen. Mastitis gangrene akan diikuti dengan perubahan sistemik seperti demam mencapai 40,3°C, anoreksia, dan kelemahan yang merupakan tanda toksemia atau septikemia (Burstyn, 2010; Demirel dan Ergin, 2014; Markey *et al.*, 2013). Sepuluh hari sebelum diperiksa, kucing melahirkan enam ekor dan dua ekor anak di antaranya mati pada hari ketiga. Pada hari ketujuh postpartum induk tidak mau menyusui anaknya. Keesokan harinya induk mulai menyusui. Namun, induk terlihat seperti menahan rasa nyeri, dengan mengeong, menjauhi anaknya, teramati ada luka pada mammae abdominal dekster dengan akumulasi pus dan darah. Menurut Eldredge *et al.* (2008), induk dengan mastitis akan menunjukkan gejala anoreksia, demam dan menolak menyusui anaknya. Susu dari ambing yang terinfeksi (mastitis) mengandung bakteri dan toksik bagi anak-anaknya, sehingga dapat menyebabkan septikemia dan kematian mendadak (Yuniarti dan Lukiswanto, 2014). Hal tersebut dapat menjadi salah satu kemungkinan penyebab kematian 2 ekor anak secara tiba-tiba setelah menyusui pada induk.

Isolasi bakteri dilakukan dengan kultur sampel susu dan pus dari glandula mammae pada media Plat Agar Darah (PAD) dan diinkubasi pada suhu 37°C selama 24 jam (Puspasari *et al.*, 2018). Koloni yang tumbuh diidentifikasi berdasarkan karakteristik makroskopik dan sifat biokimiawinya. Berdasarkan isolasi dan identifikasi, diketahui mastitis gangrene pada kasus ini disebabkan oleh *Staphylococcus sp* (Markey *et al.*, 2013; Smith dan Sherman, 2009). Mastitis pada kucing paling sering disebabkan karena infeksi bakteri *Staphylococcus sp* maupun *Streptococcus sp* (Davidson, 2008; Demirel dan Ergin, 2014), maka dari itu dilakukan uji katalase untuk membedakan keduanya. Bakteri *Staphylococcus sp* umumnya menghasilkan enzim katalase yang dapat mengubah peroksida (H<sub>2</sub>O<sub>2</sub>) menjadi air (H<sub>2</sub>O) dan oksigen (O<sub>2</sub>) sehingga katalase positif menghasilkan gelembung O<sub>2</sub>, sedangkan *Streptococcus sp* merupakan katalase negatif (Puspasari *et al.*, 2018). Berdasarkan hasil isolasi dan identifikasi bakteri, penyebab mastitis mengarah pada *Staphylococcus sp*. (Smith dan Sherman, 2009).

Bakteri *Staphylococcus sp*. masuk melalui kanal puting ataupun melalui trauma pada glandula mammae karena kuku maupun gigi anak kucing (Demirel dan Ergin, 2014), terlebih saat induk menolak untuk menyusui anaknya terjadi akumulasi susu yang dapat menyebabkan septikemia karena mikroorganisme menyebar dari duktus ke sistem limfe (Demirel dan Ergin, 2014). *Staphylococcus aureus* mempunyai faktor virulensi berupa

*fibrinogen binding protein* dan *fibrinectin binding protein* yang menyebabkan perlekatan bakteri pada sel epitel mammae, protein A yang bersifat antifagositik,  $\alpha$  toksin ( $\alpha$  hemolisin) yang merusak pembuluh darah sehingga menyebabkan nekrosis koagulatif dari jaringan di sekitarnya, ditambah dengan kerja eksoenzim dan leukocidin yang berperan dalam kerusakan jaringan menjadi gangrene dalam beberapa hari (Markey *et al.*, 2013; Stafford *et al.*, 2008). Hal itu sesuai dengan hasil pemeriksaan sitologi glandula mammae dengan ditemukannya hancuran sel epitel karena terjadi kerusakan jaringan mammae, selain itu ditemukan sel radang limfosit sebagai respons inflamasi dan kumpulan bakteri di sekitarnya (Wilson, 2013). Mekanisme patogenesis terjadinya gangrene mastitis ditampilkan pada pada Gambar 5.



**Gambar 5.** Skema patogenesis *Staphylococcus sp* penyebab mastitis gangrene mastitis.

Pada kondisi mastitis hewan akan menunjukkan gambaran hematologi leukositosis diikuti dengan neutrofilia. Neutrofil merupakan leukosit yang paling banyak terdapat di dalam darah. Leukosit terutama neutrofil berfungsi dalam pertahanan terhadap bakteri. Neutrofil bersirkulasi hanya beberapa jam di dalam darah, kemudian akan meninggalkan sistem sirkulasi dan bermigrasi ke jaringan maupun organ yang membutuhkan untuk menjalankan perannya membunuh patogen dengan cara penempelan, kemotaksis, dan fagositosis (Weiss dan Wardrop, 2010). Penurunan jumlah leukosit dapat terjadi pada kondisi mastitis dengan sepsis akut (Cohn dan Cote, 2015). Sepsis terjadi karena toksin *Staphylococcus sp* memasuki sirkulasi, tubuh merespon dengan memproduksi *pyrogen* dan bersamaan dengan prostaglandin menuju hipotalamus otak untuk memproduksi prostaglandin tambahan sehingga menaikkan suhu tubuh selama beberapa jam. Peningkatan



suhu tubuh akan membuat peningkatan aktivitas leukosit untuk melawan agen infeksi dengan meninggalkan sirkulasi menuju jaringan maupun organ yang membutuhkan (Cunningham dan Klein, 2007).

Selain itu terjadi kondisi limfositopenia yang merupakan kondisi limfosit absolut kurang dari 1500 limfosit/ $\mu$ L pada kucing dewasa atau kurang dari 2500 limfosit/ $\mu$ L pada kucing muda. Limfosit merupakan leukosit kedua yang paling banyak ada di dalam darah kucing yang sehat. Jumlah limfosit dalam darah dipengaruhi oleh status fisiologi, penyakit, dan pemakaian obat. Penyebab paling sering dari limfopenia adalah kortikosteroid (yang diproduksi berlebih pada kondisi stress) yang menginduksi redistribusi limfosit, selain itu dapat disebabkan pula oleh kondisi septikemia (Weiss dan Wardrop, 2010). Terjadi peningkatan total protein plasma dan fibrinogen merupakan pertanda adanya peradangan. Fibrinogen adalah protein plasma yang dihasilkan organ hati dan merupakan parameter yang baik pada kasus peradangan (Salasia dan Hariono, 2014).

Berdasarkan atas anamnesis, pemeriksaan fisik, hematologi, sitologi dan mikrobiologi, kucing didiagnosis mengalami gangrene mastitis dengan prognosis dubius. Beberapa antibiotik alternatif dapat digunakan untuk menangani mastitis seperti chloramphenicol, enrofloxacin, erythromycin, lincomycin, maupun cephalosporin (Yuniarti dan Lukiswanto, 2014), namun penggunaan antibiotik pada induk yang masih menyusui anaknya perlu dipertimbangkan efek toksisitasnya. Erythromycin dapat menyebabkan *toxic enterocolitis* pada induk maupun anak kucing/*kitten*, lincomycin dapat terdistribusi melalui susu sehingga dapat menyebabkan diare pada *kitten*, chloramphenicol berbahaya bagi neonatus karena membuat kolaps pada sirkulasi dan enrofloxacin menyebabkan abnormalitas kartilago pada hewan muda, sedangkan penggunaan amoxicillin relatif aman bagi induk menyusui (Plumb, 2008). Antibiotik amoxicillin diberikan sebagai terapi utama karena merupakan antibiotik spektrum luas dan memiliki efek bakterisidal yang bekerja dengan cara menghambat sintesis dinding sel bakteri. Pada infeksi bakteri Gram positif digunakan dosis 10 mg/kg secara per oral sebanyak dua kali sehari.

Injeksi antiinflamasi dexamethason sebanyak 0,125 mg/kg bobot badan secara intramuskuler satu kali sehari selama dua hari dan dilanjutkan pemberian secara per oral sehari dua kali selama tiga hari pada hari ke-6, 7 dan 8. Dexamethason merupakan obat glukokortikoid yang dapat bekerja sebagai antiinflamasi dengan dosis 0,125-0,5 mg/kg bobot badan pada kucing (Plumb, 2008). Pemberian antiseptik berupa povidone iodine dan enbatic

*powder* diberikan pada hari ke-3, 4 dan 5. Dilakukan pengompresan air hangat setiap hari pada pagi dan sore untuk membuat *milk letdown* dari ambing yang sakit dan meredakan kebengkakan (Smith dan Sherman, 2009).

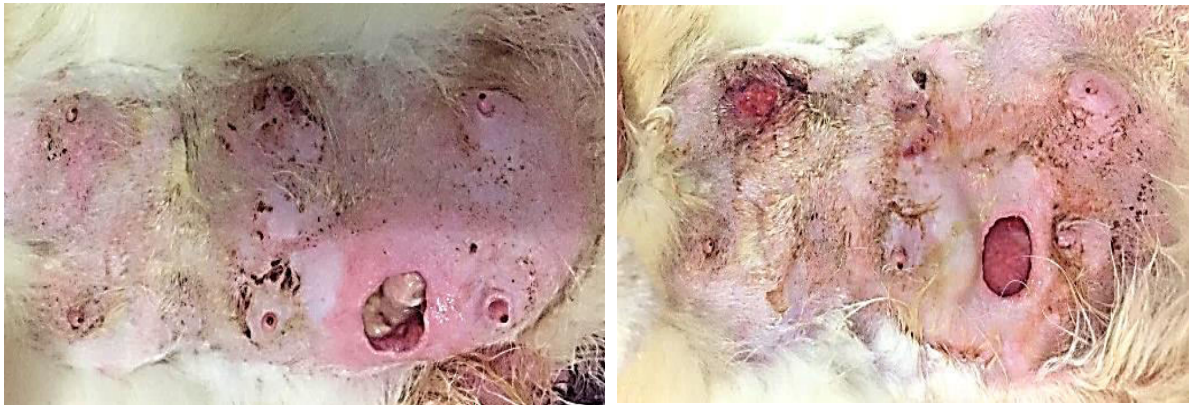Terapi simptomatis yang diberikan berupa injeksi Tolfedin 6,5 mg/kg bobot badan secara intramuskuler untuk mengatasi demam. Tolfedin mengandung senyawa asam tolfenamik yang dapat diberikan pada kucing dengan dosis 4-8 mg/kg untuk mengatasi inflamasi dengan cara menghambat pelepasan prostaglandin (Plumb, 2008). Pengobatan suportif dengan pemberian injeksi adenosin trifosfat 0,5 mg/kg BB secara intramuskuler sebanyak satu kali sehari selama dua hari dan lisin 70 mg/kg bobot badan secara peroral sebanyak dua kali sehari selama empat hari. Pemberian adenosin trifosfat dan lisin bertujuan untuk memberikan energi dan penambah nafsu makan pada kucing dikarenakan nafsu makan menurun.

Pada hari ke-6 luka dijahit dengan sebelumnya diberikan chlorpromazine 2,5% dosis 1,7 mg/kg dan xylazine 2% dosis 2 mg/kg secara intravena. Sebelum luka dijahit, luka dibersihkan menggunakan NaCl fisiologis 0,9% dan povidone iodine. Chlorpromazine digunakan sebagai premedikasi sedativa yang memberikan efek sedasi, sedangkan xylazine merupakan kombinasi anastesi yang biasa digunakan karena bekerja sebagai sedatif dan analgesik dengan efek muskulorelaksan dengan dosis untuk kucing 1,1-2,2 mg/kg secara intramuskuler atau subkutan. Pada kucing, dosis chlorpromazine untuk sedativa 0,5 mg/kg secara intramuskuler ataupun intravena, hingga 1,1 mg/kg secara intramuskuler sebagai preanastesi (Plumb, 2008). Kedua tepi luka dijahit dengan benang sutera/*silk* dengan pola jahitan sederhana tunggal. Terapi cairan yang diberikan adalah infus NaCl 0,9% supaya menjaga keseimbangan elektrolit dan segera mengeliminasi efek sedasi dari tubuh agar cepat sadar. Jahitan diberi povidone iodine untuk mencegah adanya infeksi sekunder, dan luka kecil pada mammae lainnya diberikan povidone iodine dengan klorampenikol salep hingga hari ke-14 pada luka untuk mencegah adanya infeksi sekunder.

### **Perkembangan Selama Terapi**

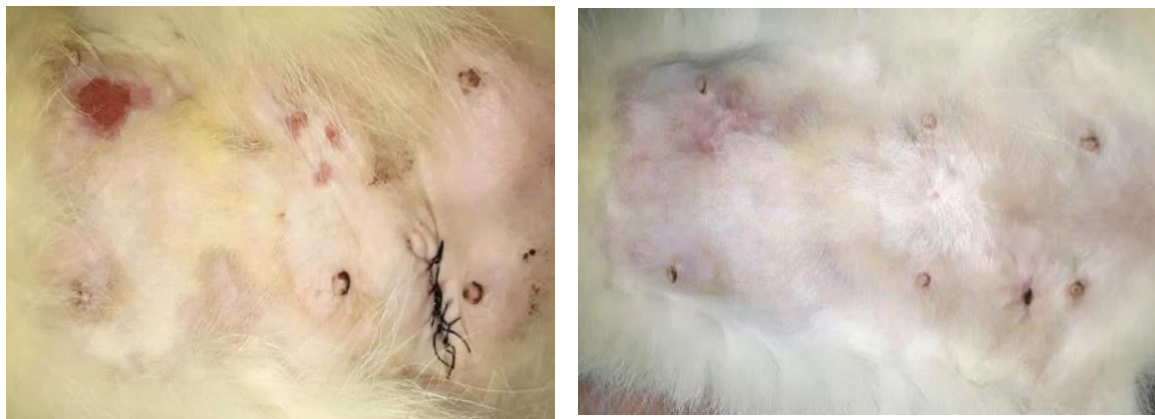Pada pemeriksaan klinis pertama tanggal 22 Mei 2019 diketahui keadaan glandula mammae abdominal dekster asimetris, bengkak, merah, hangat, konsistensi keras, nyeri saat dipalpasi, disertai luka dengan akumulasi pus dan darah yang melanjut menjadi gangrene. Pada hari ke-4 luka berangsur-angsur bersih tidak terdapat pus dan darah lagi namun luka

semakin melebar dengan diameter 3 cm karena aktivitas kucing yang terlalu banyak bergerak (Gambar 6).



**Gambar 6.** Kondisi luka pada hari ke-4 (kiri) dan 5 (kanan) semakin melebar dengan diameter 3 cm namun tidak terdapat pus dan darah.

Pada pemeriksaan klinis ulang hari ke-6 terlihat mammae masih bengkak dan konsistensinya sedikit keras, sudah tidak merah namun palpasi masih terdapat respons nyeri. Setelah dilakukan penjahitan pada luka observasi kesembuhan dilanjutkan hingga hari ke-8 menunjukkan perubahan, mammae sudah kembali pada ukuran semula, tidak bengkak, keras dan merah, serta palpasi tidak nyeri. Pada hari ke-14 jahitan dilepas. Hasil penjahitan luka dan perkembangannya disajikan pada Gambar 7.



**Gambar 7.** Penjahitan luka pada hari ke-6 terlihat mammae bengkak dan pembukaan jahitan pada hari ke-14 terlihat luka menutup dan mammae sudah tidak bengkak .

### **KESIMPULAN**

Berdasarkan anamnesis, gejala klinis, pemeriksaan fisik dan pemeriksaan laboratorium maka kucing Encil didiagnosis menderita mastitis gangrene yang disebabkan oleh bakteri *Staphylococcus sp.* Terapi yang diberikan pada kasus ini adalah rutin dilakukan

kompres hangat disertai kombinasi antibiotik, antiinflamasi, antipiretik, dan multivitamin. Kucing mulai menunjukkan perbaikan pada hari ke-8 pengobatan. Luka gangrene mulai menutup dan kering, mammae tidak bengkak dan konsistensi tidak keras, palpasi tidak nyeri. Observasi kesembuhan luka jahitan dilakukan hingga hari ke-14 hingga luka kering.

### SARAN

Mastitis pada kucing perlu diwaspadai, selain mengganggu kesehatan induk juga dapat mengancam jiwa anak-anaknya karena susu dari ambing yang mastitis mengandung bakteri dan toksik sehingga dapat menyebabkan septikemia dan kematian mendadak pada anak-anak kucing. Manajemen kebersihan *post partum* meliputi kebersihan ambing dan lingkungan kandang yang baik dapat menurunkan risiko terjadinya mastitis.

### UCAPAN TERIMA KASIH

Terima kasih kepada Klinik Hewan, Departemen Ilmu Penyakit Dalam, Fakultas Kedokteran Hewan Universitas Gadjah Mada dan semua pihak yang membantu dalam pemeriksaan kasus ini.

### DAFTAR PUSTAKA

- Burstyn U. 2010. Management of mastitis and abscessation of mammary glands secondary to fibroadenomatous hyperplasia in a primiparient cat. *Journal of the American Veterinary Medical Association*. 236(3): 326-329.
- Cohn LA, Cote E. 2015. *Clinical Veterinary Advisor Dogs and Cats*. 4<sup>th</sup> Edition. New York: Elsevier. pp: 618-620.
- Cunningham JG, Klein BG. 2007. *Textbook of Veterinary Physiology*. 4<sup>th</sup> Edition. Missouri: Saunders Elsevier. pp: 639-650.
- Davidson A. 2008. Mastitis. *Standards of care: Emergency and critical care medicine. Feline Practice*. 10(1): 61-67.
- Demirel MA, Ergin I. 2014. Medical and surgical approach to gangrenous mastitis related to galactostasis in a cat. *Acta Scientiae Veterinariae*. 42(1): 50.
- Eldredge DM, Carlson DG, Carlson LD, Giffin JM. 2008. *Cat Owner's Home Veterinary Handbook*. 3<sup>rd</sup> Edition. New Jersey: Wiley Publishing. pp: 446-448.
- Islam MN, Hoque MF, Rima UK, Fatema BZ, Aziz FB, Faruk MI, Akter MR. 2008. Gangrenous Mastitis in Cows: Pathological, Microbiological, and Surgiotherapeutical Investigation. *J Soil Nature*. 2(3): 29-36.
- Markey B, Leonard F, Archambault M, Cullinane A, Maguire D. 2013. *Clinical Veterinary Microbiology*. 2<sup>nd</sup> Edition. Ireland: Mosby Elsevier. pp: 105-118.
- Morgan RV. 2008. *Handbook of Small Animal Practice*. Fifth Edition. Missouri: Saunders Elsevier. pp: 596-601.

- Plumb D. 2008. *Plumb's Veterinary Drug Handbook*. 6<sup>th</sup> ed. Ames: Blackwell Publishing. pp: 294-296, 72-77, 402-409, 1370-1371, 1420-1423.
- Puspasari ER, Yanuartono, Hartati S, Raharjo S, Nururrozi A, Indarjulianto S. 2018. Isolasi dan identifikasi *Staphylococcus Epidermidis* pada susu sapi PFH penderita mastitis subklinis di Wukirsari, Cangkringan, Sleman, DIY. *Jurnal Ilmu-Ilmu Peternakan*. 28(2): 121-128
- Salasia SIO, Hariono, B. 2014. *Patologi Klinik Veteriner: Kasus Patologi Klinis*. Yogyakarta. Penerbit Samudra Biru. pp: 138-139.
- Smith MC, Sherman, DM. 2009. *Goat Medicine Second Edition*. New York. Wiley-Blackwell. pp: 647-674.
- Stafford I, Hernandez J, Laibl V, Sheffiels J, Roberts S, Wendel G. 2008. Community-acquired methicilin-resistant *Staphylococcus aureus* among patients with puerperal mastitis requiring hospitalization. *Obstetric and Gynecology*. 112(3): 533-537.
- Weiss DJ, Wardrop KJ. 2010. *Schalm's Veterinary Hematology*. Sixth Edition. Iowa. Wiley-Blackwell. pp: 267, 811-820.
- Wilson CR. 2013. Feline gangreneous mastitis. *Can Vet Journal*. 54: 292-294.
- Yanuartono, Nururrozi A, Indarjulianto, A, Purnamaningsih H, Haribowo N. 2018. Review: Kejadian mastitis dan kaitannya dengan vitamin dan Trace Mineral Cu, Zn, Se. *Jurnal Ilmu-Ilmu Peternakan*. 28(3): 265-287
- Yuniarti WM, Lukiswanto BS. 2014. Mastitis pada Kucing Mona. *Vet Medika J Klin Vet*. 2(2): 29-31.