

## **Ekstrak Etanol Kulit Manggis Meringankan Lesi Histopatologis Usus Halus Mencit yang diberi *Monosodium Glutamate***

*(ETHANOL EXTRACT OF MANGOSTEEN PEEL DECREASING SMALL INTESTINE  
HISTOPATHOLOGICAL LESIONS OF MICE THAT WERE GIVEN MONOSODIUM  
GLUTAMATE)*

**Lalu Syarif Hidayatullah<sup>1</sup>, Anak Agung Ayu Mirah Adi<sup>2</sup>, I Made Kardena<sup>2</sup>**

<sup>1</sup>Mahasiswa Pendidikan Sarjana Kedokteran Hewan

<sup>2</sup>Laboratorium Patologi Veteriner,

Fakultas Kedokteran Hewan, Universitas Udayana

Jl. P.B. Sudirman, Denpasar, Bali, Indonesia, 80234; Telp/Fax: (0361) 223791

e-mail: [foramen25021997@gmail.com](mailto:foramen25021997@gmail.com)

### **ABSTRAK**

Tujuan penelitian ini untuk mengetahui gambaran histopatologi usus halus pada mencit pasca pemberian MSG 1%, dan pemberian kombinasi antara MSG 1% dengan ekstrak etanol kulit manggis 4,5 %. Penelitian ini menggunakan Rancangan Acak Lengkap (RAL) dengan tiga perlakuan yaitu kontrol (P<sub>0</sub>), pemberian MSG 1% (P<sub>1</sub>), dan pemberian kombinasi MSG 1% dengan ekstrak etanol kulit manggis 4,5 % (P<sub>2</sub>) lewat air minum. Perlakuan diberikan selama 30 hari, diakhir perlakuan mencit dibius dan dieutanasi dengan dislokasi *capitis*. Sampel organ usus halus diambil kemudian diproses menjadi preparat histopatologi. Hasil analisis data menggunakan uji Kruskal Wallis menunjukkan bahwa terdapat pengaruh pemberian MSG melalui air minum terhadap lesi degenerasi, nekrosis, peradangan pada duodenum, jejunum, ileum. Namun ditemukan perubahan yang tidak bermakna terhadap lesi degenerasi pada duodenum, jejunum, ileum dan nekrosis pada duodenum, serta peradangan pada jejunum. Ditemukan juga perbedaan yang bermakna antara perlakuan P1 dan P2 pada lesi nekrosis jejunum, ileum serta peradangan pada duodenum dan ileum. Hasil pemeriksaan histopatologi dapat disimpulkan bahwa mencit yang diberi MSG 1% selama 30 hari yang dicampurkan dalam air minum dapat menyebabkan efek degenerasi, nekrosis, peradangan pada usus halus mencit. Pemberian kombinasi ekstrak etanol kulit manggis dan MSG selama 30 hari dapat meringankan tingkat lesi degenerasi, nekrosis, peradangan pada usus halus mencit dibandingkan dengan hanya diberi MSG 1%.

Kata-kata kunci: ekstrak etanol kulit manggis; usus halus; MSG

### **ABSTRACT**

The purpose of this study was to determined the histopathology of small intestine in mice after 1% MSG administration, and a combination of 1% MSG with an ethanol extract of 4,5% mangosteen peel. This study used a Completely Randomized Design (CRD) with three treatments, namely control (P<sub>0</sub>), 1% MSG (P<sub>1</sub>), and 1% MSG combination with 4,5% (P<sub>2</sub>) mangosteen ethanol extract through drinking water. The treatment was given for 30 days, at the end the treatment of mice was anesthetized and demutated with *capitis* dislocation. Samples of small intestine organs were taken and processed into histopathological preparations. The results of data analysis using the Kruskal Wallis test showed that there was an effect of MSG administration through drinking water on degenerative lesions, necrosis, inflammation of the duodenum, jejunum, ileum. However, there were no significant changes in degenerative lesions in the duodenum, jejunum, ileum and duodenum necrosis, and inflammation of the jejunum. A significant difference was found between treatment P1 and P2 in lessions of the jejunum and ileum, inflammation of the duodenum and ileum also found.

The results of histopathological examination can be concluded that mice given MSG 1% for 30 days mixed in drinking water can cause degenerative effects, necrosis, inflammation of the small intestine of mice. The 30-day combination of the ethanol extract of mangosteen peel and MSG for 30 days can relieved the degree of degeneration lesions, necrosis, inflammation of the small intestine of mice compared with only MSG 1%.

Keywords: mangosteen peel extract; small intestine; MSG

## PENDAHULUAN

Manggis merupakan tanaman buah berupa pohon yang berasal dari hutan tropis yang teduh di kawasan Asia Tenggara, yaitu hutan belantara di Kalimantan Timur atau Semenanjung Malaya. Manggis berkembang baik di dalam maupun di luar negeri, selain buah manggis yang dapat dimakan, ternyata kulit buah manggis (KBM) memiliki banyak manfaat. Beberapa penelitian menunjukkan bahwa kulit buah manggis mengandung antioksidan kompleks dengan kadar yang tinggi, terutama senyawa fenolik atau polifenol termasuk di dalamnya senyawa xanthone (Azzahra *et al.*, 2014). Xanthone mampu mengikat oksigen bebas yang tidak stabil yaitu radikal bebas merusak sel di dalam tubuh sehingga xanthone dapat menghambat proses degenerasi sel, sehingga diyakini dapat merangsang regenerasi sel tubuh yang rusak dengan cepat, efektif mengatasi sel kanker dengan mekanisme apoptosis yaitu dengan metode enzimatis sel yang ada di dalam mitokondria sehingga sel kanker mati, serta mengaktifkan sistem kekebalan tubuh dengan merangsang sel pembunuh alami (*natural killer cell*) dalam tubuh (Bahri *et al.*, 2012).

*Monosodium Glutamate* sudah lama digunakan di seluruh dunia sebagai penambah rasa dalam makanan dengan *L-glutamic acid* sebagai komponen asam amino (Geha *et al.*, 2000). Penambahan MSG akan membuat rasa makanan menjadi lebih lezat, MSG merupakan salah satu bahan penyedap makanan yang sering dikonsumsi. *Monosodium Glutamate* paling banyak mengalami metabolisme di usus halus, namun dapat menyebabkan stres oksidatif. Stres oksidatif pada sel mengakibatkan sel cedera sehingga sel mengalami respon adaptasi yang salah satunya berupa hipertrofi serta terjadi peningkatan jumlah sel radang pada epitel (Waer *et al.*, 2006). Menurut Anindita dan Sutyarso (2012), penggunaan MSG dalam jumlah optimal dapat bermanfaat meningkatkan transmisi impuls syaraf untuk mendukung fungsi koordinasi dan regulasi, namun penggunaan dalam jumlah yang berlebih menimbulkan efek sitotoksik dan mengakibatkan terjadinya stres oksidatif. Usus halus adalah bagian dari saluran pencernaan yang terletak di antara lambung dan usus besar. Dinding usus kaya akan pembuluh darah yang mengangkut zat-zat yang diserap ke hati melalui vena porta. Dinding

usus melepaskan lendir dan air yang membantu melarutkan pecahan-pecahan makanan yang dicerna.

## METODE PENELITIAN

Penelitian ini merupakan penelitian eksperimental dengan menggunakan RAL dengan hewan coba mencit jantan berumur 2-3 bulan dengan kisaran berat badan 20-30 gram serta MSG dengan merek dagang Ajinomoto dan ekstrak etanol kulit manggis (Bramardipa *et al.*, 2019). Mencit yang digunakan dalam penelitian ini diadaptasi selama satu minggu dan diberi pakan pelet serta minum *ad libitum* kemudian dibagi secara acak menjadi tiga perlakuan. Perlakuan 0 atau kontrol (P0) diberi air minum tanpa campuran, perlakuan 1 (P1) diberi air minum yang mengandung MSG 1%, perlakuan 2 (P2) diberikan air minum yang mengandung MSG 1% dan ekstrak etanol kulit manggis 4,5 %. Pada hari ke-30 pasca perlakuan, mencit dibius terlebih dahulu dan dilakukan dislokasi *capitis*, kemudian dinekropsi. Sampel duodenum, jejunum, ileum diambil dan masing-masing dimasukkan ke dalam tabung yang telah berisi cairan *Neutraled buffered formaldehyde* (NBF) 10%.

Variabel yang diamati adalah lesi degenerasi, nekrosis, peradangan pada duodenum, jejunum dan ileum. Derajat keparahan lesi dinilai dengan cara skoring dengan kriteria skoring yang digunakan sebagai berikut yaitu jika tidak ditemukan perubahan degenerasi skor = 0, jika ditemukan perubahan degenerasi yang bersifat fokal skor = 1, jika ditemukan perubahan degenerasi yang bersifat multifokal skor = 2, serta jika ditemukan perubahan degenerasi yang bersifat difusa skor = 3.

Skoring lesi nekrosis dilakukan dengan kriteria yang sama sebagai berikut yaitu jika tidak ditemukan nekrosis skor = 0, jika ditemukan perubahan nekrosis bersifat fokal skor = 1, jika ditemukan perubahan nekrosis yang bersifat multifokal skor = 2, serta jika ditemukan perubahan nekrosis yang bersifat difusa skor = 3.

Skoring peradangan dilakukan dengan kriteria sebagai berikut yaitu jika tidak ditemukan peradangan skor = 0, jika ditemukan perubahan peradangan yang bersifat fokal skor = 1, jika ditemukan perubahan peradangan yang bersifat multifokal skor = 2, serta jika ditemukan perubahan peradangan yang bersifat difusa skor = 3

Data hasil skoring perubahan degenerasi, nekrosis dan peradangan pada jaringan usus halus dari masing-masing kelompok ditabulasi dan dianalisis dengan uji Kruskal Wallis. Bila hasilnya berbeda nyata maka dilanjutkan dengan uji Mann Whitney.

## HASIL DAN PEMBAHASAN

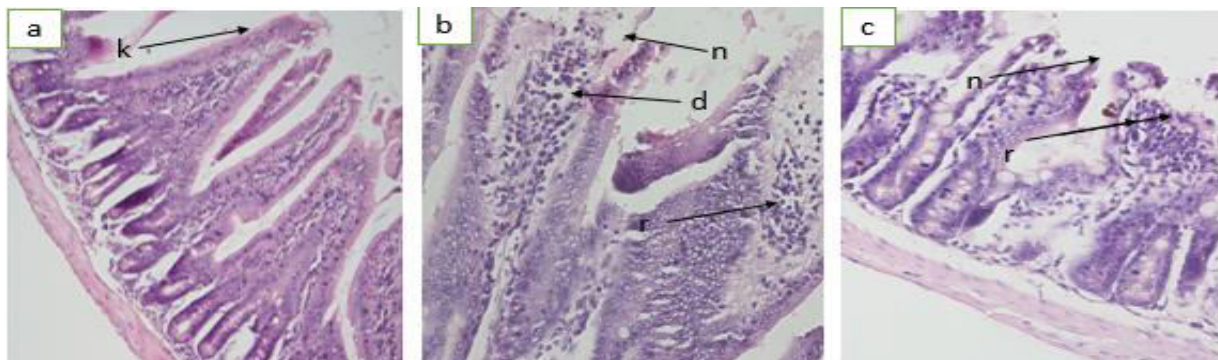
### Gambaran Histopatologi Duodenum

Hasil penelitian ini didapatkan bahwa perlakuan P1 memiliki tingkat keparahan lesi skor degenerasi  $0,29 \pm 0,2^b$ , nekrosis  $0,55 \pm 0,6^b$  namun peradangan  $0,59 \pm 0,3^b$  sedangkan yang mendapat perlakuan kombinasi MSG dan ekstrak etanol kulit manggis (P2) dengan tingkat keparahan lesi skor degenerasi  $0,29 \pm 0,1^b$ , nekrosis  $0,22 \pm 0,2^b$  sedangkan lesi skor peradangan  $0,15 \pm 0,2^a$ .

**Tabel 1.** Hasil pengujian rata-rata skoring variabel lesi degenerasi, nekrosis, dan peradangan pada duodenum.

Variabel	Perlakuan	Rataan $\pm$ std
Degenerasi	P0	$0,00 \pm 0,0^a$
	P1	$0,29 \pm 0,2^b$
	P2	$0,29 \pm 0,1^b$
Nekrosis	P0	$0,00 \pm 0,0^a$
	P1	$0,55 \pm 0,6^b$
	P2	$0,22 \pm 0,2^b$
Peradangan	P0	$0,00 \pm 0,0^a$
	P1	$0,59 \pm 0,3^b$
	P2	$0,15 \pm 0,2^a$

Keterangan: Huruf yang berbeda pada kolom yang sama menunjukkan berbeda nyata.



**Gambar 1.** (a) Duodenum kontrol terlihat pada vili masih rata dan imtak (b) duodenum yang mendapat MSG, (n) terjadinya proliferasi pada leukosit dan pada epitel adanya nekrosis, (r) infiltrasi sel radang dan (d) degenerasi, (c) mencit yang mendapat MSG kombinasi dengan ekstrak etanol kulit poliferasi adanya infiltrasi sel radang dan (n) nekrosis pada epitel. (HE, 40X).

### Gambaran Histopatologi Jejunum

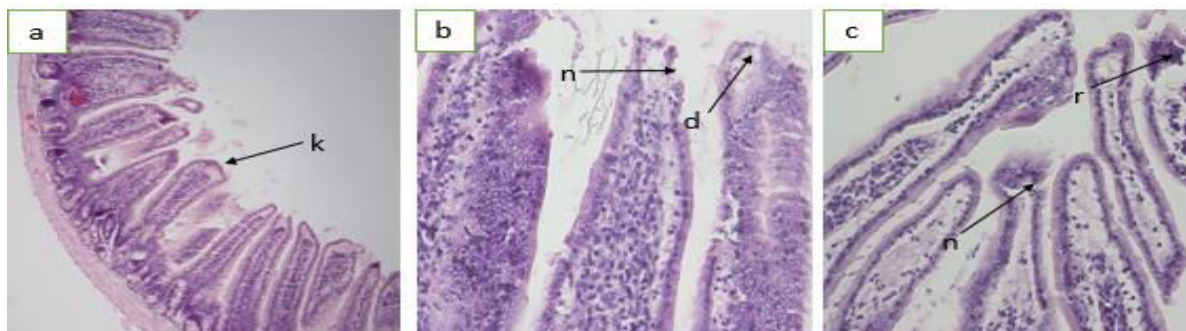Berdasarkan hasil penelitian didapatkan bahwa P1 memiliki lesi berupa degenerasi pada sel enterosit dan peradangan, disertai nekrosis dengan skoring 1.00 sedangkan P2

mendapat skor 0,07. Berdasarkan hasil analisis statistik didapatkan bahwa rata-rata skor nekrosis pada P1 paling tinggi dibandingkan dengan P0 dan P2 (Tabel 2).

**Tabel 1.** Hasil pengujian rata-rata skoring variabel lesi degenerasi, nekrosis, dan peradangan pada jejunum.

Variabel	Perlakuan	Rataan ± std
Degenerasi	P0	0,00 ± 0,0 <sup>a</sup>
	P1	0,33 ± 0,2 <sup>b</sup>
	P2	0,26 ± 0,2 <sup>b</sup>
Nekrosis	P0	0,00 ± 0,0 <sup>a</sup>
	P1	1,00 ± 0,5 <sup>c</sup>
	P2	0,07 ± 0,5 <sup>b</sup>
Peradangan	P0	0,00 ± 0,0 <sup>a</sup>
	P1	0,59 ± 0,3 <sup>b</sup>
	P2	0,33 ± 0,3 <sup>b</sup>

Keterangan: Huruf yang berbeda pada kolom yang sama menunjukkan berbeda nyata.



**Gambar 2.** (a) Gambar jejunum kontrol terlihat pada vili masih rata dan imtak, (b) mencit yang diberikan MSG, (n) Poliferasi pada leukosit pada epitel adanya nekrosis dan degenerasi sel enterosit, (c) mencit yang mendapat MSG kombinasi dengan ekstrak etanol kulit manggis, (r) infiltrasi sel radang pada epitel (HE, 40X).

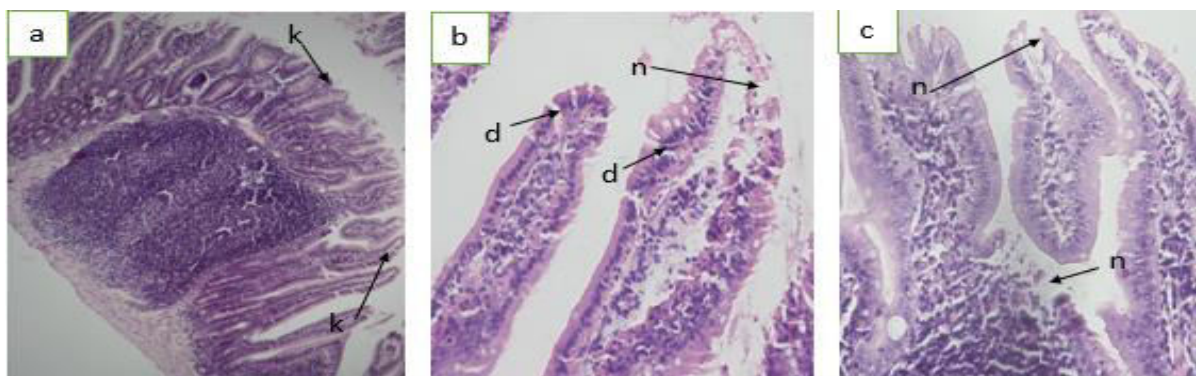
### Gambaran Histopatologi Ileum

Ileum memiliki karakteristik yaitu agregasi dari nodul limfatik yang disebut limfatik yang disebut *peyer's patches* yang mengandung banyak limfosit B, beberapa limfosit T, makrofag dan sel plasma. Terdapat vili pada area lumen usus halus dimana nodul mencapai permukaan mukosa. Berdasarkan hasil penelitian ini didapatkan bahwa P1 memiliki lesi berupa degenerasi pada sel enterosit dan peradangan disertai nekrosis dengan skoring 1,30 sedangkan P2 0,07. Berdasarkan hasil analisis statistik didapatkan bahwa rata-rata skor nekrosis pada perlakuan P1 paling tinggi jika dibandingkan dengan P0 dan P2 dapat dilihat pada gambar (Tabel 3).

**Tabel 3.** Hasil pengujian rata-rata skor variabel lesi degenerasi, nekrosis, dan peradangan pada Ileum.

Variabel	Perlakuan	Rataan ± std
Degenerasi	P0	0,00 ± 0,0 <sup>a</sup>
	P1	0,66 ± 0,5 <sup>b</sup>
	P2	0,40 ± 0,3 <sup>b</sup>
Nekrosis	P0	0,00 ± 0,0 <sup>a</sup>
	P1	1,30 ± 0,9 <sup>b</sup>
	P2	0,07 ± 0,1 <sup>a</sup>
Peradangan	P0	0,00 ± 0,0 <sup>a</sup>
	P1	0,89 ± 0,4 <sup>c</sup>
	P2	0,33 ± 0,2 <sup>b</sup>

Keterangan: Huruf yang berbeda pada kolom yang sama menunjukkan berbeda nyata.



**Gambar 3.** (a) Ileum kontrol terlihat pada vili masih rata dan imtak, (b) yang mendapat MSG, (n) poliferasi pada leukosit pada epitel adanya nekrosis dan (d) menunjukkan adanya degenerasi pada vili di sekitar sel enterosit, (c) mencit yang mendapat MSG kombinasi dengan ekstrak etanol kulit manggis (n) menunjukkan adanya nekrosis pada epitel (HE, 40X).

Berdasarkan hasil pengamatan pada usus halus mencit yang diperoleh hasil berupa adanya perubahan mikroskopik dengan lesi seperti degenerasi, nekrosis, peradangan. Pemberian MSG dalam konsentrasi tinggi dalam jangka waktu yang lama memicu produksi ROS (*Reactive Oxygen Species*) ditambah dengan gangguan keseimbangan atau antioksidan yang mengarah ke keadaan stress oksidatif (Tawfiq dan Al-badr, 2012). Stress oksidatif dapat menyebabkan peroksidasi lipida sehingga menyebabkan kerusakan sel dan menimbulkan penyakit degeneratif (Sen *et al.*, 2010). Degenerasi sel telah dilaporkan menyebabkan kematian sel yang terdiri dari 2 jenis yaitu kematian sel apoptosis dan nekrotik. Jejas sel merupakan keadaan dimana sel beradaptasi secara berlebih atau sebaliknya, sel tidak memungkinkan untuk beradaptasi secara normal contoh degenerasi sel adalah *mola*

*hidatidosa* yang termasuk jejas sel *reversible* yaitu apabila penyebabnya dihilangkan, organ atau jaringan bisa berfungsi normal. Sel dapat cedera akibat berbagai *stressor*, cedera terjadi apabila *stressor* tersebut melebihi kapasitas adaptif sel (Eweka *et al.*, 2011). Pemberian MSG dalam jangka waktu lama akan menyebabkan akumulasi glutamate dalam tubuh sehingga mampu menimbulkan kerusakan pada sel dan menjadi nekrosis (Kazmi *et al.*, 2017).

Menurut Wuisan *et al.* (2016) menyatakan bahwa kulit buah manggis sebagai antioksidan alami mengandung senyawa xanthone, mangostin, garsinon, flavonoid, dan tannin yang mampu menghambat radikal. Sesuai dengan Kosem, (2012) menyebutkan bahwa xanthone terbukti menghambat produksi radikal bebas. Bukti adanya aktivitas antioksidan intraseluler secara signifikan yang diukur dengan metode DPPH (*2,2-Diphenyl-1-Picrylhydrazyl*). Hasil DPPH membuktikan bahwa ekstrak kulit buah manggis mampu menghambat 50% pembentukan radikal dan juga mereduksi produksi senyawa radikal bebas dalam tubuh dengan menghambat radikal superperoksida serta menangkap radikal hidroksil. Penurunan kerusakan diakibatkan kandungan ekstrak kulit buah terutama xanthone berikatan dengan radikal bebas dan membantu dalam penyembuhan sel. Gamma-mangostin dan alfa-mangostin yang terkandung dalam kulit manggis menunjukkan aktivitas *scavenging* radikal bebas. Hal ini dibuktikan oleh penelitian yang dilakukan Astuti *et al.* (2014) bahwa pemberian ekstrak etanol kulit buah manggis dapat menurunkan kadar *Malondiadehi* (MDA) tikus yang mengonsumsi etanol.

### KESIMPULAN

Pemberian MSG 1% selama 30 hari yang dicampur dalam air minum dapat menyebabkan efek degenerasi, nekrosis, peradangan pada usus halus mencit. Pemberian kombinasi ekstrak etanol kulit manggis dan MSG selama 30 hari dapat meringankan tingkat lesi degenerasi, nekrosis, peradangan pada usus halus mencit dibandingkan dengan hanya diberi MSG 1%.

### SARAN

Perlu dilakukan pengamatan lebih lanjut pengaruh pemberian MSG dan ekstrak etanol kulit manggis pada dosis yang lebih tinggi dan waktu yang lebih lama untuk mengetahui adanya perubahan yang lebih banyak.



### UCAPAN TERIMA KASIH

Penulis mengucapkan terima kasih utamanya kepada pihak Laboratorium Patologi Veteriner Fakultas Kedokteran Hewan Universitas Udayana, dosen pembimbing dan rekan penelitian serta seluruh pihak yang telah membantu menyelesaikan penelitian ini.

### DAFTAR PUSTAKA

- Anindita BK, Sutyarso. 2012. Pengaruh pemberian vitamin c terhadap berat testis, jumlah sel leydig, dan diameter tubulus seminiferus mencit (*Mus musculus L.*) jantan dewasa yang diinduksi monosodium glutamat. *Medical Journal of Lampung University* 1(1):36-48
- Astuti NPW, Suaniti NM, Manurung M. 2014. Potensi ekstrak etanol kulit buah manggis (*Garcinia mangostana L.*) dalam menurunkan kadar malondialdehid (MDA) pada tikus wistar yang mengkonsumsi etanol. *Indonesian E-Journal of Applied Chemistry* 2(2): 20-24
- Azzahra H, Pujiastuti P, Purwanto. 2014. Potensi ekstrak kulit manggis (*Garcinia mangostana L.*) buatan pabrik terhadap peningkatan aktivitas mikrobisidal sel neutrofil yang dipapar *Streptococcus mutans*. *E-journal Pustaka Kesehatan* 2(1): 161-166
- Bramardipa AAB, Adi AAAM, Putra IGAA. 2019. Ekstrak kulit manggis (*Garcinia mangostana L.*) mampu meminimalkan efek immunosupresif *monosodium glutamate*. *Jurnal Veteriner* 20(2): 148-157
- Eweka AO, Igbigbi PS, Ucheya RE. 2011. Histochemical studies of the effects of *monosodium glutamate* on the liver of adult wistar rats. *Ann Med Health Sci Res* 1(1): 21-29
- Geha RS, Beiser A, Ren C. 2000. Review of allerged reaction to monosodium glutamate and outcome of a multicenter double-blind placebo-controlled *Journal of Nutrition* 130: 1058-1062
- Kazmi Z, Fatima I, Shaghuftha P, Saima SM. 2017. Monosodium glutamate: review on clinical reports. *International journal of food properties* 20(2): 1807-1815
- Kosem N, Ichiwika K, Utsumi H, Moongkarndi P. 2012. In vivo toxicity and antitumor activity of mangosteen extract. *Journal of Natural Medicines* 5(10): 001-009.
- Pasaribu F, Sitorus P, Bahri S. 2012. Uji ekstrak etanol kulit buah manggis (*Garcinia mangostana L.*) terhadap penurunan kadar glukosa darah. *Journal of Pharmaceutics and Pharmacology* 1(1): 1-8
- Sen S, Chakraborty R, Sridhar C, Reddy YS, De B. 2010. Free radicals, antioxidants, disease and phitomedicines current status and future prospect. *International Journal of Pharmaceutical Sciences Review and Research* 3(1): 91-100
- Tawfik MS, Al-Badr N. 2012. Address effects of monosodium glutamate on liver and kidney functions in adult rats and potential protective effect of vitamins C and E. *Food and Nutrition Sciences* 3(1):651-659
- Waer HF, Edress S. 2006. The effect of monosodium glutamate (MSG) on rat liver and the ameliorating effect of guanidino ethane sulfonic acid (GES) (histological, histochemical, and electron microscopy studies). *The Egyptian Journal of Hospital Medicine*. 24: 524-538



Wuisan M, Lydia T, Janette MR. 2016. Pengaruh ekstrak kulit buah manggis (*Garcinia mangostana L.*) terhadap kualitas spermatozoa tikus wistar (*Rattus norvegicus*) yang dipapari asap rokok. *Jurnal e-Biomedik* 4(1):193-198