

## Struktur Histologi dan Histomorfometri Kulit Babi *Landrace*

(*HISTOLOGICAL STRUCTURE AND HISTOMORPHOMETRY OF LANDRACE PIGS SKIN*)

Ni Made Nina Apriani<sup>1</sup>, Ni Luh Eka Setiasih<sup>2</sup>, Luh Gde Sri Surya Heryani<sup>3</sup>

<sup>1</sup>Mahasiswa Pendidikan Sarjana Kedokteran Hewan,  
<sup>2</sup>Laboratorium Histologi Veteriner,  
<sup>3</sup>Laboratorium Anatomi dan Embriologi Veteriner,  
Fakultas Kedokteran Hewan, Universitas Udayana  
Jl. P.B. Sudirman, Denpasar, Bali, Indonesia, 80234; Telp/Fax: (0361) 223791  
e-mail : ninapriani@gmail.com

### ABSTRAK

Tujuan penelitian ini adalah untuk mengetahui struktur histologi dan histomorfometri kulit babi *landrace*. Penelitian ini menggunakan tiga sampel kulit babi *landrace* dengan umur enam sampai tujuh bulan yang diambil pada *regio lumbo dorsalis* dan *abdominal ventralis* masing – masing babi. Sampel diambil dari tempat pemotongan babi daerah Petang, Badung. Pembuatan preparat menggunakan pewarnaan *Hematoxylin Eosin* (HE) dilakukan di Balai Besar Veteriner Denpasar. Hasil yang diperoleh adalah kulit tersusun atas tiga lapisan yaitu epidermis, dermis dan hipodermis. Lapisan epidermis tersusun atas empat lapisan yaitu *stratum basale*, *spinsum*, *granulosum*, dan *corneum*. Lapisan dermis babi *landrace* tersusun atas *stratum papillare* dan *retikulare*. Dermis tersusun dari jaringan ikat padat, serabut kolagen, folikel rambut, kelenjar *sebacea*, kelenjar *sudorifera* (*sweat gland*), *musculus arector pili* dan pembuluh darah. Hipodermis tersusun atas jaringan ikat longgar dan jaringan adiposa serta ditemukan folikel rambut dan kelenjar *sudorifera* (*sweat gland*). Ketebalan lapisan epidermis babi *landrace regio lumbo dorsalis* 108,650  $\mu\text{m}$  dan pada *regio abdominal ventralis* yaitu 91,136  $\mu\text{m}$ . Rata – rata ketebalan dermis babi *landrace regio lumbo dorsalis* 3352,885  $\mu\text{m}$  dan pada *regio abdominal ventralis* 2269,999  $\mu\text{m}$ . Berdasarkan hasil penelitian dapat disimpulkan histomorfometri epidermis *regio lumbo dorsalis* lebih tebal dari *regio abdominal ventralis*.

Kata- kata kunci: kulit; babi *landrace*; struktur histologi; histomorfometri

### ABSTRACT

The purpose of this study was to determined the histological and histomorphometric structure of *landrace* pig skin. This study used three samples of *landrace* pig skin aged six to seven months taken in the *dorsal* and *abdominal ventral regions* of each pig. Samples were taken from the slaughterhouse in the Petang, Badung. *Hematoxylin Eosin* (HE) staining for histological slides was done at the Balai Besar Veteriner Denpasar. The results obtained were the skin was composed of three layers, namely the epidermis, dermis and hypodermis. The epidermis layer was composed of four layers, namely the *stratum basale*, *spinousum*, *granulosum*, and *corneum*. The dermis layer of *landrace* pigs was composed of *papillary* and *reticulare stratum*. The dermis was composed of dense connective tissue, collagen fibers, hair follicles, sebaceous glands, *sudorifera* glands (*sweat glands*), *arector pili musculus* and blood vessels. The hypodermis was composed of loose connective tissue, adipose tissue, hair follicles and *sudorifera* glands (*sweat glands*). The thickness of the epidermal layer of *landrace* pigs in the *dorsal lumbo region* is 108,650  $\mu\text{m}$  and in the *ventral abdominal region* is 91,136  $\mu\text{m}$ . The average thickness of the dermis of *dorsalis region* is 3352,885  $\mu\text{m}$  and 2269,999

$\mu\text{m}$  in the *dorsal lumbar region* of *landrace* pigs. Based on the results of the study, it can be concluded that the epidermis histomorphometry of *the dorsal lumbo region* is thicker than *the ventral abdominal region*.

Keywords: skin; *landrace* pigs; histological structure; histomorphometry

## PENDAHULUAN

Babi merupakan jenis ternak non ruminansia sebagai penyumbang protein yang telah diakui seluruh dunia (Kojo *et al.*, 2014). Masyarakat memelihara babi untuk memenuhi kebutuhan akan daging dan untuk kepentingan adat dan tradisi masyarakat di beberapa daerah salah satunya di Pulau Bali (Sumardani dan Ardika, 2016). Babi *landrace* merupakan salah satu spesies babi impor yang banyak dikembangkan di Indonesia termasuk di Bali karena pertumbuhannya lebih cepat dibandingkan babi bali (Soewandi, 2013).

Kulit sebagai organ terluar dan terbesar tubuh memiliki fungsi penting yaitu sebagai pelindung dari agen biologis, fisik, bahan kimia, termoregulasi, metabolisme dan rangsangan (Davison *et al.*, 2018). Fungsi tersebut berkaitan erat dengan struktur histologi dan komponen dari kulit tersebut. Penelitian mengenai gangguan kulit pada babi telah banyak dilaporkan yaitu penyakit erysipelas, streptococcus, dan *scabies* dengan prevalensi cukup tinggi yaitu sebesar 20% sampai 80% (Damriyasa *et al.*, 2004) namun, data – data dasar mengenai struktur histologi dan histomorfometri kulit babi normal masih terbatas, berdasarkan latar belakang tersebut maka perlu dilakukan penelitian mengenai struktur histologi dan histomorfometri kulit babi *landrace* sebagai data – data dasar dan kepentingan diagnostik.

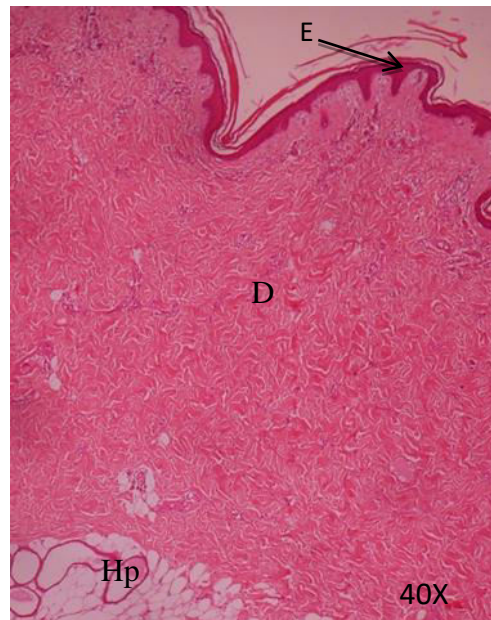
## MATERI PENELITIAN

Penelitian ini menggunakan sampel berupa kulit babi *landrace* dari tiga ekor babi yang berumur enam sampai tujuh bulan yang diambil dari tempat pemotongan babi di Jalan Jempiring, Desa Darmasaba, Kecamatan Abiansemal, Kabupaten Badung, Provinsi Bali. Sampel diambil dari regio pada tubuh babi yaitu *regio lumbo dorsalis* dan *regio abdominal ventralis* (Razvi *et al.*, 2015). Sampel diambil dengan ukuran 1x1x1 cm. Sampel diambil saat dilakukan pemotongan hewan ditempat pengambilan sampel dan segera dimasukkan dalam pot kecil kemudian direndam dengan larutan *neutral buffered formalin* (NBF) 10%, untuk mengawetkan sampel sebelum dilakukannya pembuatan preparat, preparat histologi dibuat menggunakan pewarnaan HE mengacu pada metode yang digunakan oleh Luna (1968) dilakukan di Balai Besar Veteriner (BBVet) Denpasar. Struktur histologi diamati pada lima lapang pandang dengan pembesaran lensa objektif 4x, 10x, dan 40x, sedangkan

histomorfometri diukur menggunakan *carl zeiss teaching microscope* dengan pembesaran lensa objektif 5x dan 20x (Suwiti *et al.*, 2015), dilaksanakan di Laboratorium Histologi Fakultas Kedokteran Hewan Universitas Udayana. Data dikumpulkan dari hasil pengamatan struktur histologi lapisan kulit epidermis, dermis dan hipodermis sedangkan histomorfometri diperoleh dengan mengukur ketebalan lapisan epidermis dan dermis. Data yang diperoleh dari penelitian ini kemudian dianalisis. Data struktur histologi disajikan secara deskriptif kualitatif, sedangkan data histomorfometri disajikan secara deskriptif kuantitatif.

### HASIL DAN PEMBAHASAN

Struktur histologi kulit babi *landrace* terdiri dari tiga lapisan yaitu epidermis, dermis dan hipodermis (Gambar 1).

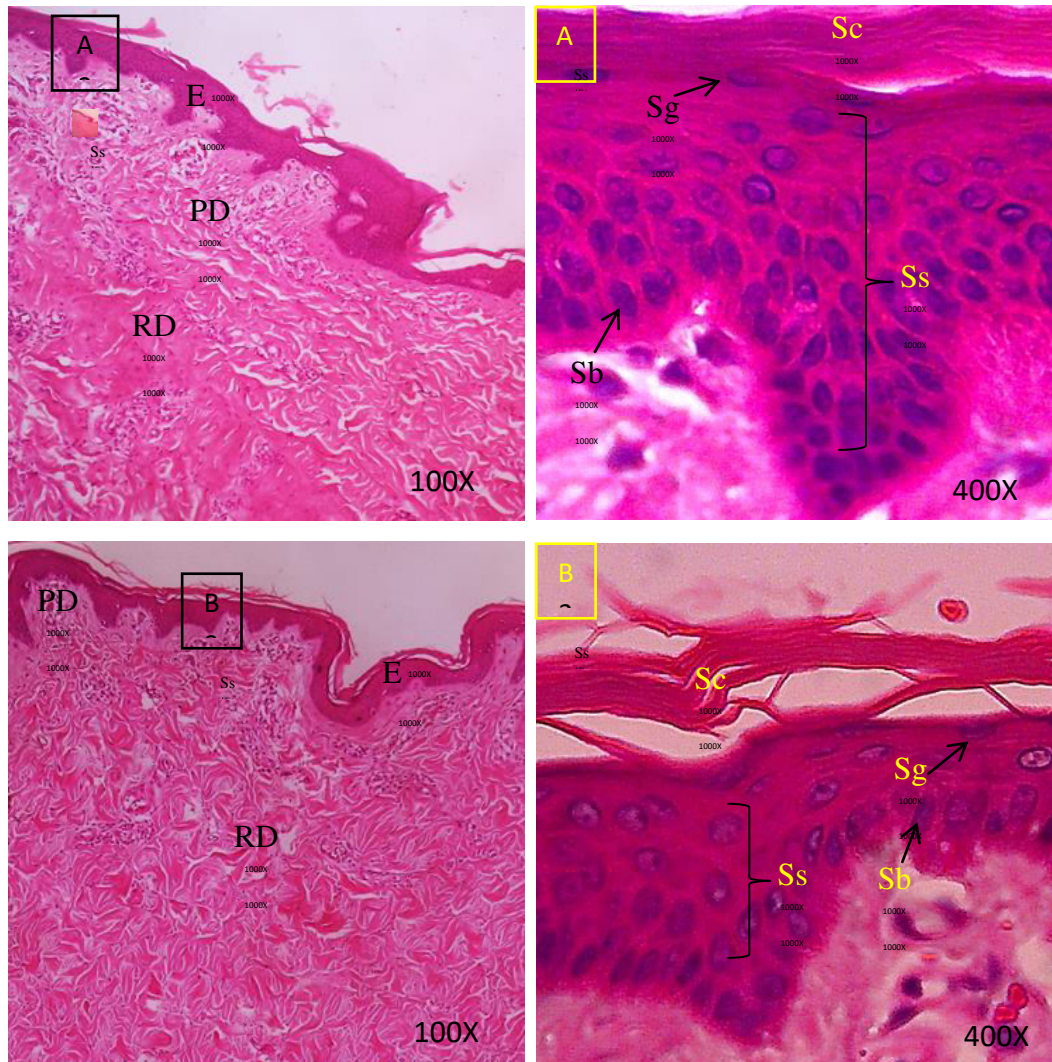


**Gambar 1.** Struktur histologi kulit babi *landrace*. Epidermis (E), Dermis (D), Hipodermis (Hp) (HE, 40X).

Epidermis babi *landrace regio lumbo dorsalis* dan *abdominal ventralis* tersusun atas empat lapisan yaitu *stratum basale* yang berbatasan langsung dengan lapisan dermis, *stratum papillare*, *spinosum*, *granulosum* dan *corneum*. Epidermis *regio lumbo dorsalis* terdiri atas lima sampai 14 lapisan sel dan *regio abdominal ventralis* terdiri atas lima sampai 11 lapisan sel (Gambar 2).

Dermis babi *landrace* tersusun atas dua lapisan yaitu lapis superfisial (*stratum papillary*) dan lapisan dalam (*stratum reticulary*) tanpa adanya batas yang jelas (Gambar 3). *Stratum papillary* berbatasan dengan epidermis bagian *stratum basale* tersusun atas serabut

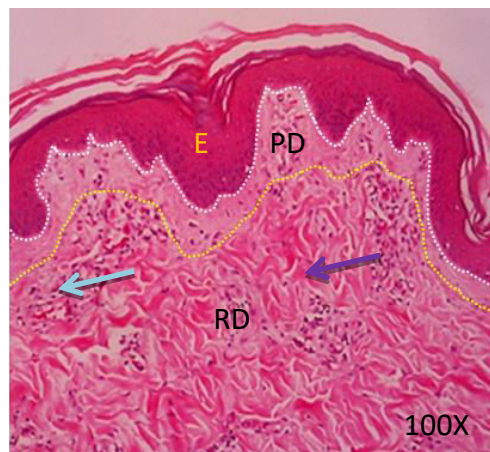
kolagen dan memiliki ketebalan yang lebih tipis daripada *stratum reticularis*. *Stratum reticularis* babi *landrace* lebih kasar dan lebih pekat daripada *stratum papillary* karena mengandung berkas serabut kolagen besar, pada lapisan ini ditemukan adanya kelenjar minyak (*glandula sebacea*), folikel rambut, pembuluh darah dan *musculus arrector pilli* (Gambar 4).



**Gambar 2.** Struktur histologi epidermis babi *landrace*. Epidermis (E), *Papillary Dermis* (PD), *Reticular Dermis* (RD), *Stratum basale* (Sb) *Stratum spinosum* (Ss), *Stratum granulosum* (Sg), *Stratum corneum* (Sc). A = *regio lumbo dorsalis*, B = *regio abdominal ventralis* (HE).

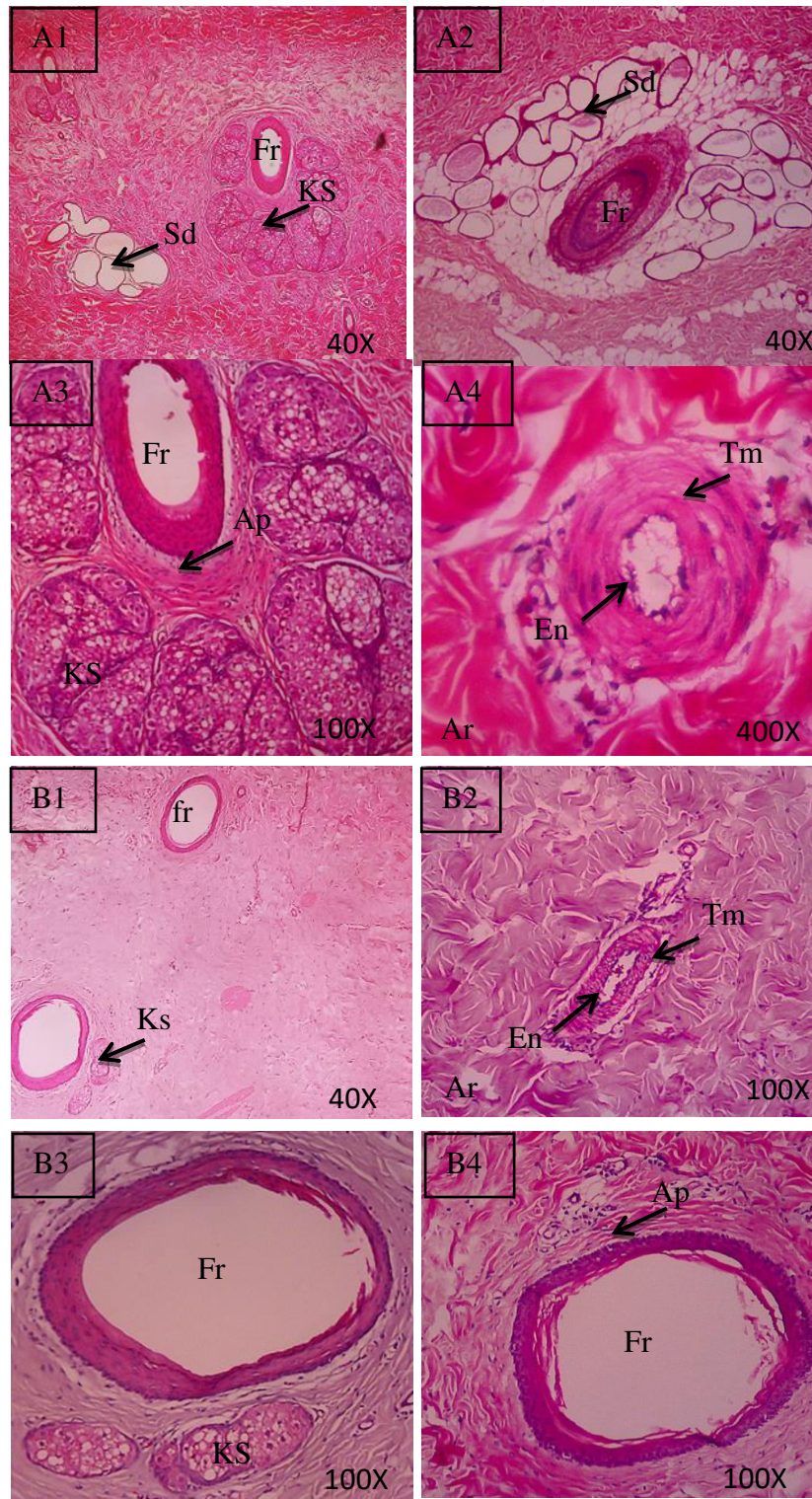
Dermis babi *landrace* ditemukan adanya folikel rambut, kelenjar *sebaceus* yang tersebar lebih banyak pada *regio lumbo dorsalis* daripada *regio abdominal ventralis*, pembuluh darah arteri, *musculus arrector pilli* dan pada dermis *regio lumbo dorsalis* juga ditemukan kelenjar *sudorifera* (Gambar 4). Hipodermis babi *landrace* ditemukan adanya

jaringan ikat longgar, jaringan lemak, folikel rambut dan kelenjar *sudorifera*. (Gambar 5). Epidermis babi *landrace* tersusun atas epitel skuamous kompleks berkeratin, dengan empat lapisan yaitu *stratum basale*, *spinosum*, *granulosum*, dan *corneum*. Renaudeau *et al.* (2006) menyatakan epidermis kulit babi tersusun atas empat lapisan. *Stratum lucidum* tidak dapat ditemukan karena hanya ditemukan pada kulit daerah *planum nasale* dan telapak kaki. *Stratum basale* merupakan lapisan paling basal yang tersusun atas satu lapis sel kuboid atau silindris yang bersifat basofilik.

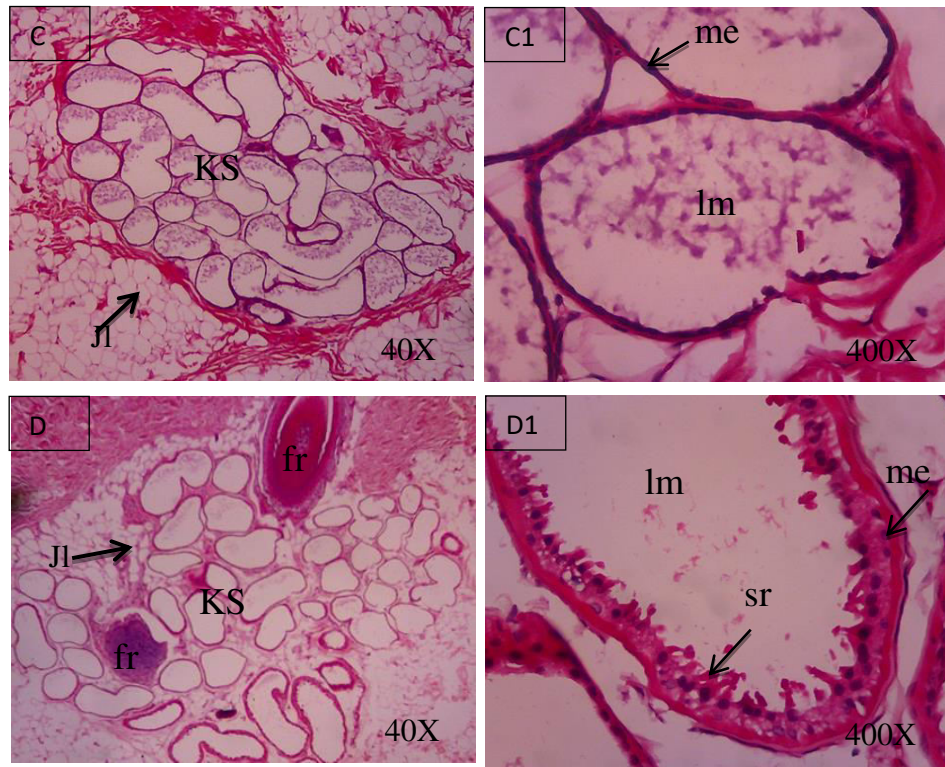


**Gambar 3.** Struktur Histologi Kulit Babi *Landrace*. Epidermis (E), *Papillary Dermis* (PD), *Reticular Dermis* (RD), (Panah Ungu = Jaringan Ikat Kolagen), (Panah Biru muda = Sel Mast di Lapisan Dermis), (HE, 100X).

*Stratum spinosum* tersusun atas sel kubis polygonal atau sedikit gepeng dengan inti di tengah. *Stratum spinosum* terletak diatas *stratum basale* tersusun atas beberapa lapis sel, pada babi *landrace regio lumbo dorsalis* ditemukan tiga sampai 11 lapis sel, *regio abdominal ventralis* tiga sampai delapan lapis sel. Maneenooch *et al.* (2018) menyatakan rata – rata jumlah lapisan sel *stratum spinosum* pada babi adalah tujuh lapisan sedangkan (Gayakee *et al.* 2008) menyatakan terdapat 10 – 12 lapisan sel *stratum spinosum* pada babi. *Stratum granulosum* merupakan lapisan sel berbentuk polygonal gepeng dengan granula basofilik dan inti ditengah pada babi *landrace* ditemukan 1 lapisan sel *granulosum* Maneenooch *et al.* (2018) menyatakan pada babi sel *granulosum* tersusun atas satu sampai dua lapisan sel. *Stratum corneum* merupakan lapisan terluar yang tersusun atas banyak lapisan sel – sel mati tanpa inti sitoplasmanya tergantikan oleh keratin. Sel – sel yang berada di permukaan merupakan sisik zat tanduk yang terhidrasi kemudian akan terkelupas (Kalangi, 2013).



**Gambar 4.** Struktur histologi dermis babi *landrace*. *Musculus Arrector pilli* (Ap), Folikel rambut (Fr), Kelenjar *Sebacea* (KS), Arteri (Ar), Kelenjar *Sudorifera* (Sd), *Endothelium* (En), *Tunika Muscularis* (Tm), A1,2,3,4 = *regio lumbo dorsalis*, B1,2,3,4 = *regio abdominal ventralis* (HE).



**Gambar 5.** Struktur histologi hipodermis. Kelenjar *sudorifera* (KS), Lumen (lm), Sel sekretori menjulur ke lumen (sr), Mioepitel (me), Folikel rambut (fr), Jaringan lemak (Jl). C, C1 = *regio lumbo dorsalis*, D, D1 = *regio abdominal ventralis* (HE).

**Tabel 1.** Rata – rata ± SD tebal lapisan kulit babi *landrace*

Lapisan	Tebal (µm)	
	<i>Lumbo Dorsalis</i>	<i>Abdominal Ventralis</i>
Epidermis	108,650/1±/15,595	91,136 ± 5,566
Dermis	3352,885 ± 185,349	2269,999 ± 692,937

Tebal lapisan epidermis kulit cukup bervariasi dan dipengaruhi oleh beberapa hal yaitu spesies, ras, jenis kelamin, dan lokasi kulit (Davison *et al.*, 2018). Morris dan Hopewell (1990) melaporkan babi memiliki tebal epidermis 30 µm - 100 µm sementara Meyer *et al.* (1978) menyatakan 70 µm - 140 µm pada babi *yorkshire* dan Davison *et al.* (2018) menyatakan 35 µm - 146 µm pada babi *Large White*, lokal *Windsnyer* dan *Kolbroek*.

Hasil penelitian pada babi *landrace* tebal lapisan epidermis pada *regio lumbo dorsalis* 108,650±5,595 µm dan *abdominal ventralis* 91,136±5,566 µm (Tabel 1) hal ini sejalan dengan penelitian – penelitian sebelumnya mengenai rentangan ketebalan epidermis babi. Tebal lapisan ini memiliki peran penting dalam toleransi panas. Penelitian pada sapi dan

kerbau dikatakan hewan yang memiliki tebal epidermis lebih tipis memiliki toleransi panas yang lebih baik daripada hewan dengan epidermis tebal (Saravanakumar dan Thiagarajan, 1992). Hasil berbeda dinyatakan oleh Renaudeau *et al.* (2006) bahwa tebal lapisan epidermis tidak berpengaruh terhadap toleransi panas pada babi *large white* dan babi *creole*.

Babi *landrace* memiliki lapisan *papilare* lebih tipis dibandingkan dengan lapisan *retikulare* karena folikel rambut, kelenjar *sebacea*, pili otot ditemukan pada *stratum retikulare*, sementara pada kuda tersusun sebaliknya (Obayes, 2016). Secara histologi pada dermis juga ditemukan kumpulan sel mast. Sel mast merupakan sel yang berperan dalam proses inflamasi (Renaudeau *et al.*, 2006).

Folikel rambut ditemukan pada seluruh bagian tubuh kecuali pada daerah telapak kaki, kuku, glans penis, hubungan mukokutaneus, dan puting susu serta dapat diklasifikasikan dalam beberapa tipe yaitu folikel rambut primer dan folikel rambut sekunder. Folikel rambut selalu berhubungan dengan kelenjar *sebacea*, kelenjar *sudorifera* dan pili otot (Dellmann dan Brown, 1992). Pili otot selalu berhubungan dengan kelenjar *sebacea*, biasanya berada disekitar folikel rambut pada lapisan dermis (Kapadnis dan Bhosle, 2005). Pada babi *landrace* ditemukan folikel rambut tunggal dengan kelenjar *sebacea* dan pili otot yang berkaitan pada bagian dermis sedangkan folikel rambut tunggal yang berkaitan dengan kelenjar *sudorifera* ditemukan pada bagian hipodermis. Dellmann dan Brown (1992), juga menyatakan bahwa babi memiliki folikel rambut tunggal, kuda dan sapi juga memiliki folikel rambut tunggal dan tersebar merata sedangkan anjing memiliki folikel rambut gabungan.

Kelenjar *sebacea* dapat berbentuk sederhana, bercabang atau majemuk. Kelenjar ini berfungsi menghasilkan sebum yang disekresikan ke permukaan kulit, umumnya berkaitan dengan folikel rambut namun pada tempat tertentu yang tidak memiliki folikel rambut yaitu pada anus sekresi kelenjar langsung bermuara pada kulit melalui suatu saluran (Dellmann dan Brown, 1992). Pada babi *landrace* ditemukan kelenjar *sebacea* yang bercabang dan majemuk serta tidak ditemukan kelenjar yang berbentuk sederhana. Kelenjar *sebacea* tersusun atas sel – sel kuboid yang mengandung tetesan lemak.

Kelenjar *sudorifera* (*sweat gland*) atau kelenjar keringat diklasifikasikan dalam dua tipe yaitu apokrin dan merokrin (Sumena *et al.*, 2010). Pada babi *landrace* ditemukan kelenjar tipe apokrin pada daerah *regio lumbo dorsalis* maupun *regio abdominal ventralis*. Hal ini sesuai dengan yang dinyatakan pada babi *yorkshire* yaitu ditemukan kelenjar tipe apokrin pada *regio dorsalis*, *lateral* dan *ventral* tubuh dan kelenjar merokrin hanya



ditemukan pada kulit bagian planum nasal hidung (Sumena *et al.*, 2010). Kelenjar apokrin yang paling tidak aktif terdapat pada kambing dan kucing.

Kelenjar apokrin berbentuk kantung sederhana dengan lumen luas dan tersusun atas epitel kubus sampai silinder selapis. Penyebaran kelenjar *sudorifera* pada babi *landrace* dapat ditemukan pada lapisan *stratum retikulare* dermis dan pada hipodermis. Penelitian pada babi menyatakan kelenjar keringat pada babi domestik tidak berfungsi secara efektif untuk termoregulasi (Debeer *et al.*, 2013).

Tebal lapisan dermis kulit babi *landrace* pada *regio lumbo dorsalis* adalah  $3352,885 \pm 185,349 \mu\text{m}$ , *regio abdominal ventralis*  $2269,999 \pm 692,937 \mu\text{m}$  dermis pada bagian *lumbo dorsalis* lebih tebal daripada bagian *abdominal ventralis* pada babi *landrace* (Tabel 1). Hal ini sesuai dengan Davison *et al.* (2018) yang melaporkan dermis babi *Large White regio dorsalis* lebih tebal yaitu  $4500 \mu\text{m}$  dari *regio abdominal ventralis*  $2600 \mu\text{m}$ . Razvi *et al.* (2015) juga melaporkan bahwa kambing *bakerwali* memiliki kulit yang lebih tipis pada bagian *abdomen* daripada bagian *dorsalis*.

Hipodermis tersusun atas jaringan adiposa dan ikat longgar. Kelenjar *sudorifera* dan folikel rambut juga ditemukan pada hipodermis babi *landrace*, baik pada *regio lumbo dorsalis* dan *abdominal ventralis*. Tebal lapisan lemak pada hipodermis dipengaruhi oleh genetik dan pakan, aktivitas dan hormonal hewan tersebut. (Renaudeau *et al.*, 2006). Tebalan lapisan hipodermis dapat mencapai  $\frac{1}{4}$  kali tebal dari kulit itu sendiri (Saka *et al.*, 1997). Oleh karena itu tebal lapisan tersebut tidak diukur pada penelitian ini.

## SIMPULAN

Berdasarkan hasil penelitian menunjukkan bahwa struktur histologi kulit babi *landrace* pada *regio lumbo dorsalis* dan *abdominal ventralis* tersusun atas epidermis, dermis dan hipodermis. Histomorfometri epidermis *regio lumbo dorsalis* lebih tebal dari *regio abdominal ventralis*.

## SARAN

Saran dari penulis adalah perlu dilakukan penelitian menggunakan *sample size* yang lebih banyak, pengambilan pada *regio* yang lebih lengkap dan dilakukan pewarnaan khusus untuk indentifikasi sel – sel dan jaringan yang belum terlihat dengan pewarnaan HE.

### UCAPAN TERIMA KASIH

Penulis mengucapkan terimakasih kepada Laboratorium Histologi Fakultas Kedokteran Hewan Universitas Udayana, Balai Besar Veteriner (BBVET) Denpasar, Tempat pemotongan babi di Jalan Jempiring, Desa Darmasaba, Kecamatan Abiansemal, Kabupaten Badung, Provinsi Bali yang telah memfasilitasi penelitian ini.

### DAFTAR PUSTAKA

- Damriyasa IM, Failing, Volmer R, Zahner H, Bauer C. 2004. Prevalence, risk factor and economic importance of infestations with *Sarcoptes scabiei* and *Haematopinus suis* in sows of pig breeding farms in Hesse, Germany. *Medical and Veterinary Entomology*. 18(4): 361-367.
- Davison M, Monica, Kennedy HE. 2018. Comparison of the histology of the skin of the Windsnyer, Kolbroek and Large White pigs. *Journal of the South African Veterinary Association*. 89: 2224-9435.
- Debeer S, Luduec L, Kaiserlian JB, Laurent D, Nicolas P, Dubois JF. 2013. Comparative histology and immunohistochemistry of porcine versus human skin. *European Journal of Dermatology*. 23(4): 456-466.
- Dellmann HD, Brown EM. 1992. *Buku Teks Histologi Veteriner*. 3 rd ed. Vol 1. Jakarta: Universitas Indonesia (UI-Press).
- Gayakee DE, Ladukar ON, Zade BA, Mainde UP, Dalvi RS. 2008. Histoarchitecture of skin of wild pig (*Sus scrofa*). *Indian J Field Vet*. 3:30-31.
- Kalangi SJR. 2013. Histofisiologi Kulit. *Jurnal Biomedik*. 5(3): 12-20.
- Kapadnis PJ, Bhosle NS. 2004. Microscopic Anatomy of the Integument of Osmanabadi Goat. *Indian Vet Journal*. 81: 912-914.
- Kojo RE, Panelewen VVJ, Manase MAV, Santa N. 2014. Efisiensi Penggunaan Input Pakan dan Keuntungan pada Usaha Ternak Babi di Kecamatan Tateran Kabupaten Minahasa Selatan. Fakultas Peternakan Universitas Sam Ratulangi Manado. *Jurnal Zootek* 34(1): 62-74.
- Luna LG. 1968. *Manual Histologic Staining Methods of Pathology*. 3 rd ed. New York, Toronto, London, Sydney: The Blakiston Division Mc Graw-hill Book Company.
- Maneenooch KI, Richardson KC, Loewa A, Hedtrich S, Kaessmeyer S, Plendi J. 2018. Histological and functional comparisons of four anatomical regioes of porcine skin with human abdominal skin. *Anatomia Histologia Embryologia*. 1: 1-11.
- Meyer W, Schwarz R, Neurand K. 1978. The skin of domestic mammals as a model for the human skin, with special reference to the domestic pig. *Current Problems in Dermatology*. 7:39-52.
- Morris GM, Hopewell JW. 1990. Epidermal cell kinetics of the pig: A review. *Cell and Tissue Kinetics*. 23: 271-282.
- Obayes AK. 2016. Histological Study for Skin of Horse. *Tikrit Journal of Pure Science*. 21 (1): 31-35.
- Razvi R, Shalini S, Kamal S, Rohin S. 2015. Histomorphological and histochemical studies on the different layers of skin of Bakerwali goat. *Journal of Applied Animal Research*. 43(2): 208-213.
- Renaudeau D, Smeken ML, Henrin M. 2006. Differences in skin characteristics in European (LargeWhite) and Caribbean (Creole) growing pigs with reference to thermoregulation. *Animal Research*. 55(3): 209-217.

- Saka IK, Suranjaya IG, Budiarta IG. 1997. Efek Jenis Kelamin Terhadap Susut Bobot Badan dan Beberapa Karakter Karkas Sapi Bali di Rumah Potong Umum Pesanggaran, Denpasar. *Media Veteriner*. 4(3).
- Saravanakumar VR, Thiagarajan M, 1992. Comparison of sweat glands, skin characters and heat tolerance coefficients amongst Murrah, Surti and non-descript buffaloes. *Indian Journal of Animal Sciences*. 62: 625–628.
- Soewandi BDP, Sumadi, Hartatik T. 2013. Estimasi output babi di Kabupaten Tabanan, Provinsi Bali. *Buletin Peternakan*. 37: 165-172.
- Sumardani NLG, Ardika IN. 2016. Populasi dan Performa Reproduksi Babi Bali Betina di Kabupaten Karangasem Sebagai Plasma Nutfah Asli Bali. *Majalah Ilmiah Peternakan*. 19(3): 105 – 109.
- Sumena KB, Lucy KM, Chungath JJ, Ashok N, Harshan KR. 2010. Regional Histology of The Subcutaneous Tissue And The Sweat Glands Of Large White Yorkshire Pigs. *Tamilnadu J. Veterinary & Animal Sciences*. 6(3): 128-135.
- Suwiti NK, Suastika, IP, Swacita IBN, Besung INK. 2015. Studi Histologi dan Histomorfometri Daging Sapi Bali dan Wagyu. *Jurnal Veteriner*. 16(3): 432 – 438.