

Pemberian Gel Ekstrak Daun Binahong dalam Proses Angiogenesis Penyembuhan Luka Insisi pada Mencit Hiperglikemia

(THE USAGE OF BINAHONG LEAF EXTRACT GEL IN ANGIOGENESIS PROCESS ON
INCISION WOUND HEALING OF HYPERGLYCEMIA MICE)

Phebe Amadea Tanuwijaya¹, I Ketut Berata², Anak Agung Gde Jayawardhita³

¹Mahasiswa Program Pendidikan Sarjana Kedokteran Hewan,

²Laboratorium Patologi Veteriner,

³Laboratorium Bedah Veteriner

Fakultas Kedokteran Hewan Universitas Udayana

Jl. P. B. Sudirman, Denpasar, Bali, Indonesia, 80234; Telp/Fax: (0361) 223791

e-mail : phebeat30@gmail.com

ABSTRAK

Hiperglikemia merupakan keadaan meningkatnya kadar glukosa dalam darah. Keadaan hiperglikemia memperpanjang masa hipoksia yang dapat menghambat proses kesembuhan luka. Penelitian ini bertujuan untuk mengetahui bagaimana pengaruh gel ekstrak daun binahong (*Anredera cordifolia*) terhadap percepatan kesembuhan luka insisi pada mencit penderita hiperglikemia melalui pengamatan proses angiogenesis. Penelitian ini menggunakan uji non-parametrik Kruskal Wallis dan uji Mann Whitney. Sebanyak 24 ekor mencit (*Mus musculus*) jantan yang digunakan sebagai sampel hewan coba dibagi ke dalam empat kelompok perlakuan. Mencit dibuat hiperglikemia menggunakan aloksan (0,05 mg/ekor, intraperitoneal) dan diinsisi pada bagian punggung (15 mm) lalu diberi perlakuan menggunakan gel ekstrak daun binahong secara topikal, kelompok (T₀) dengan konsentrasi 0%, (T₁) 25%, (T₂) 30%, dan (T₃) 35%. Proses kesembuhan luka hewan coba diamati pada preparat dengan pewarnaan Hematoksilin-Eosin (HE) dan diamati secara histopatologi menggunakan mikroskop cahaya, dan untuk setiap tahap kesembuhan dilakukan penskoran. Tingkat kesembuhan berdasarkan angiogenesis menggunakan penskoran yaitu 0=tidak ada pembuluh darah, 1=jika ada 1-10, 2= jika ada 11-30, 3=jika ada >31 pembuluh darah. Hasil penelitian menunjukkan adanya jumlah pembuluh darah yang lebih banyak pada perlakuan T₃ dibanding dengan T₀, T₁, dan T₂. Uji Kruskal Wallis menunjukkan perbedaan yang sangat nyata. Dapat disimpulkan bahwa pemberian gel ekstrak daun binahong konsentrasi 35% paling baik mempercepat proses kesembuhan luka insisi kulit mencit yang mengalami hiperglikemia, dilihat dari pembentukan pembuluh darah (angiogenesis) dibandingkan konsentrasi 30% dan 25%.

Kata-kata kunci: hiperglikemia; angiogenesis; binahong (*Anredera cordifolia*) ; luka insisi

ABSTRACT

Hyperglycemia is a condition of increasing glucose levels in the blood. The condition of hyperglycemia prolongs the period of hypoxia which can inhibit the wound healing process. This study aims to determine how the effect of binahong leaf extract gel (*Anredera cordifolia* (Ten.) Steenis) on the acceleration of incisional wound healing in patients with hyperglycemia through observation of the

angiogenesis process. This study used the Kruskal Wallis non-parametric test and the Mann Whitney test, in four treatment groups with a total of 24 male mice (*Mus musculus*) as samples. Mice were made hyperglycemia using alloxan (0.05 mg / head, intraperitoneal) and incised on the back (15 mm) and then treated using topical binahong ectarach leaf gel, group (T0) with a concentration of 0% (T1) 25% (T2) 30%, and (T3) 35%. The wound healing process from experimental animals was made in the form of preparations with Hematoxylin-Eosin (HE) staining and was observed histopathologically using a electric microscope. The healing level was measured based on angiogenesis uses a scoring ie 0 = no blood vessels. 1 = if there are 1-10, 2 = if there are 11-30, 3 = if there are > 31 blood vessels. The results showed a highest number of blood vessels in T3 treatment compared to T0, T1, and T2. The Kruskal Wallis test showed very significant differences. The conclusion is the binahong leaf extract gel 35% concentration has been shown the best to accelerate the healing process of mice skin incision wounds that have hyperglycemia, based on the blood vessel formation (angiogenesis), than 25% and 30% concentration.

Keywords: hyperglycemia; angiogenesis; binahong (*Anredera cordifolia*); incision wound.

PENDAHULUAN

Insulin merupakan hormon yang berfungsi untuk meningkatkan proses konversi glukosa menjadi glikogen (glikogenesis) dan juga sebagai penghambat glikogenolisis sehingga kadar glukosa darah menjadi stabil (Dorland, 2006). Aktivitas sekresi insulin yang terganggu baik secara kuantitatif maupun kualitatif, menjadikan kinerja insulin tidak efisien dan menyebabkan peningkatan kadar gula dalam darah yang disebut dengan hiperglikemia (WHO, 2016).

Hiperglikemia dapat menyebabkan berbagai komplikasi sistem vaskuler yang mengakibatkan kelainan pada mata, ginjal, saraf, dan pembuluh darah. Komplikasi sistem vaskuler jangka panjang terjadi karena penurunan asupan nutrisi dan oksigen (Cavallerano, 2009). Gangguan peredaran pembuluh darah baik besar dan kecil menyebabkan sirkulasi darah kurang baik, malnutrisi dan berkurangnya oksigenasi pada penderita hiperglikemia. Hal ini dapat menyebabkan penderita hiperglikemia memerlukan perawatan luka yang baik dan mampu menyerap kelebihan cairan luka (Sharp, 2011).

Menurut Cotran *et al.*, (2007), pada proses peradangan, pemulihan dimulai sangat dini dan melibatkan dua proses yang berbeda yaitu regenerasi jaringan yang mengalami jejas oleh sel parenkim dari jenis yang sama dan penggantian oleh jaringan ikat (fibrosis) yang menimbulkan jaringan parut. Kedua proses tersebut terdapat empat fase yang saling berkesinambungan dalam proses penyembuhan luka yaitu, fase homeostatis, inflamasi, proliferasi (granulasi), dan maturasi.

Pada fase proliferasi terdapat proses pembentukan pembuluh kapiler baru di dalam luka yang disebut dengan proses angiogenesis. Pembuluh darah memiliki peranan yang penting dalam

perbaiki jaringan untuk memberikan asupan nutrisi bagi jaringan yang sedang beregenerasi (Prasetyo *et al.*, 2010). Dalam proses ini jaringan vaskuler akan melakukan invasi ke dalam luka dengan respon untuk memberikan oksigen dan nutrisi yang cukup di daerah luka karena daerah luka dalam keadaan hipoksia. Angiogenesis berintegrasi dan dipengaruhi oleh substansi yang dikeluarkan oleh platelet dan makrofag (Sharman *et al.*, 2004).

Salah satu jenis pengobatan tradisional adalah dengan menggunakan tanaman binahong. Mengonsumsi daun binahong juga dapat mengatasi pembengkakan dan mempercepat pembekuan darah. Seluruh bagian tanaman binahong dapat dimanfaatkan karena memiliki senyawa aktif alkaloid, saponin, dan flavonoid yang berpengaruh pada kesembuhan luka. Veronita *et al.* (2017) juga menyatakan kandungan senyawa flavonoid dalam daun binahong juga berfungsi sebagai antibakteri, antioksidan, dan antiinflamasi.

MATERI DAN METODE

Penelitian ini menggunakan 24 ekor mencit. Mencit diadaptasikan selama satu minggu dan dilakukan pengecekan darah menggunakan *glukotest* sebelum dan sesudah diberikan aloksan secara interperitonial dengan dosis 0,05 mg/ekor. Mencit yang telah menderita hiperglikemia dibuat luka insisi pada bagian punggung dan dilakukan pemberian gel ekstrak daun binahong secara topikal pada luka dengan konsentrasi yang berbeda selama lima hari.

Penelitian ini menggunakan gel yang terbuat dari ekstrak daun binahong. Pembuatan ekstrak diawali dengan pengeringan daun binahong di dalam ruangan atau diangin-anginkan (tanpa paparan matahari). Daun yang telah kering dihaluskan dengan *blender* hingga menjadi serbuk halus. Serbuk yang terbentuk diekstraksi menggunakan etanol 95% dan disaring menggunakan kertas saring. Hasil ekstraksi dicampurkan dengan gel placebo dan dibuat dalam 3 variasi konsentrasi yaitu 25%, 30%, dan 35%.

Jenis penelitian yang digunakan adalah eksperimental laboratorik Rancangan Acak Lengkap dengan pembagian sebagai berikut : Kelompok I (T₀) diberikan gel (tanpa campuran ekstrak daun binahong); kelompok II (T₁): diberikan gel ekstrak daun binahong dengan konsentrasi 25%; kelompok III (T₂) konsentrasi 30%; kelompok IV (T₃) konsentrasi 35%. Tiap masing-masing kelompok terdiri dari enam ekor mencit jantan. Pada hari keenam dilakukan eksekusi dan biopsi pada kulit mencit dan dilakukan pemeriksaan histopatologi.

Data yang diambil adalah gambaran histopatologi dari preparat hasil biopsi dengan pewarnaan HE menggunakan metode Kiernan yaitu dengan tahapan deparafinisasi, rehidrasi, pewarnaan I, diferensiasi, *blueing*, pewarnaan II, dehidrasi, dan *mounting*. Hasil preparat akan diamati dalam lima lapang pandang secara mikroskopis, dengan menghitung jumlah pembuluh darah dan tunas kapiler (sebagai indikator neovaskularisasi atau angiogenesis), dilanjutkan dengan pemberian skor berdasarkan sistem penilaian oleh Karayannopoulou *et al.* (2011), yaitu: 0 = tidak ditemukan pembuluh darah baru; 1 = ditemukan 1-10 pembuluh darah baru; 2 = ditemukan 11-30 pembuluh darah baru; 3 = ditemukan ≥ 31 pembuluh darah baru.

Data hasil penyekoran selanjutnya dianalisis secara statistik dengan uji non-parametrik, Kruskal Wallis dan jika terdapat perbedaan yang nyata, maka uji dilanjutkan dengan uji Mann Whitney.

HASIL DAN PEMBAHASAN

Pemberian gel ekstrak daun binahong terhadap proses kesembuhan luka pada kulit mencit hiperglikemia menunjukkan perubahan histopatologi dalam pembentukan pembuluh darah baru hasil proses angiogenesis. Hasil pengamatan dari keempat perlakuan yaitu pemberian gel ekstrak daun binahong konsentrasi 0%, 25%, 30%, dan 35% disajikan pada Tabel 1.

Tabel 1. Hasil rerata pengamatan pada histopatologi kulit mencit secara *scoring*

Perlakuan	Tingkat patologi (n=24)			
	Tidak ditemukan pembuluh darah baru (0)	Ditemukan 1-10 pembuluh darah baru (1)	Ditemukan 11-30 pembuluh darah baru (2)	Ditemukan ≥ 31 pembuluh darah baru (3)
T ₀	-	6	-	-
T ₁	-	6	-	-
T ₂	-	4	2	-
T ₃	-	-	6	-

Keterangan: T₀: diberikan gel (tanpa campuran ekstrak daun binahong);
T₁: diberikan gel ekstrak daun binahong dengan konsentrasi 25%;
T₂: diberikan gel ekstrak daun binahong dengan konsentrasi 30%;
T₃: diberikan gel ekstrak daun binahong dengan konsentrasi 35%.

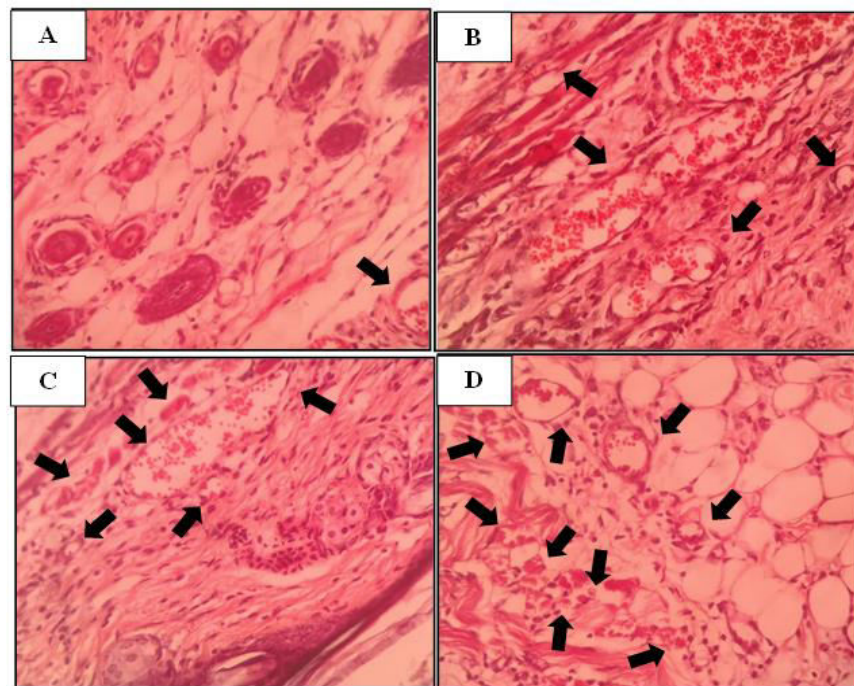
Melalui uji Kruskal-Wallis menunjukkan adanya perbedaan yang sangat nyata antara perlakuan pertama hingga perlakuan keempat. Oleh karena adanya perbedaan yang nyata, maka

dilanjutkan dengan uji Mann-Whitney (Tabel 2) dengan hasil antara perlakuan 0% (T₀) dengan 25% (T₁) tidak terdapat perbedaan yang nyata, begitu juga dengan perlakuan 0% (T₀) dengan 30% (T₂), dan 25% (T₁) dengan 30% (T₂), sedangkan terdapat perbedaan yang nyata antara perlakuan 30% (T₂) dengan 35% (T₃). Perlakuan 0% (T₀) dengan 35% (T₃) juga perlakuan 25% (T₁) dengan 35% (T₃) terdapat perbedaan sangat nyata.

Tabel 2. Hasil uji Mann-Whitney

Perlakuan	T ₀	T ₁	T ₂	T ₃
T ₀	-	1.000 ^a	0.138 ^a	0.001 ^c
T ₁	1.000 ^a	-	0.138 ^a	0.001 ^c
T ₂	0.138 ^a	0.138 ^a	-	0.019 ^b
T ₃	0.001 ^c	0.001 ^c	0.019 ^b	-

Keterangan: ^a (P>0.05): tidak berbeda nyata, ^b (P<0.05): berbeda nyata, ^c (P<0.01): berbeda sangat nyata



Gambar 1. Gambaran histopatologi (HE, 400X) kulit mencit pasca perlakuan pemberian gel ekstrak daun binahong pada konsentrasi 0% (A), konsentrasi 25% ditemukan 4 pembuluh darah baru (B), konsentrasi 30% ditemukan 6 pembuluh darah baru (C), dan konsentrasi 35% ditemukan 9 pembuluh darah baru (D).

Hasil penelitian ini menunjukkan bahwa pemberian gel ekstrak daun binahong dapat mempengaruhi proses angiogenesis dalam kesembuhan luka insisi kulit, terbukti dengan adanya peningkatan jumlah pembuluh darah baru yang terbentuk setelah lima hari perlakuan. Jika dibandingkan antara keempat perlakuan, pemberian ekstrak daun binahong dari konsentrasi 0%, 25%, 30%, hingga 35% mengalami peningkatan jumlah pembuluh darah baru yang terbentuk (Tabel 1). Peningkatan jumlah pembuluh darah tersebut berbanding lurus dengan konsentrasi gel ekstrak daun binahong yang diberikan.

Mencit yang menderita hiperglikemia setelah diinduksi dengan aloksan akan mengalami gangguan metabolisme protein dan lemak. Gangguan metabolisme tersebut menyebabkan perubahan proses penyembuhan luka dan mengakibatkan terbentuk jaringan granulasi abnormal (McLennan *et al.*, 2006). Dalam keadaan hiperglikemia terjadi peningkatan kadar glukosa darah yang dapat mengikat oksigen sehingga masa hipoksia berlangsung lebih lama. Keadaan hipoksia menyebabkan konsentrasi oksigen dalam sel sangat rendah yang dapat menyebabkan kematian sel (Semenza, 2000). Keadaan hipoksia berhubungan dengan peningkatan produksi *reactive oxygen species* (ROS) oleh mitokondria (Zainuri *et al.*, 2012). Kondisi hipoksia menurunkan konsumsi oksigen pada sitokrom C oksidase (kompleks IV mitokondria), sehingga terjadi akumulasi ROS pada kompleks III mitokondria atau radikal bebas (Zagorska *et al.*, 2001). Perpanjangan masa hipoksia tersebut juga dapat menyebabkan menurunnya jumlah *Vascular Endothelial Growth Factor* (VEGF) yang berfungsi untuk menginduksi pembelahan sel pada proses angiogenesis saat masa penyembuhan luka (Frisca *et al.*, 2009). Menurut Rairisti *et al.* (2014), radikal bebas dan spesies oksigen reaktif lainnya (ROS) dianggap sebagai penyebab penghambatan proses penyembuhan luka. Hal ini dikarenakan stress oksidatif dapat menyebabkan kerusakan pada membran sel, DNA, protein, dan juga lipid dari jaringan tubuh.

Pertumbuhan pembuluh darah baru yang lebih cepat seperti pada perlakuan T₂ dan T₃ terjadi karena ekstrak daun binahong yang diberikan mengandung polifenol, alkaloid, dan flavonoid. Kandungan polifenol, alkaloid, dan flavonoid memiliki sifat sebagai antibakteri dan antivirus yang mampu menghambat motilitas bakteri dan virus (Darsana *et al.*, 2012). Senyawa flavanoid memiliki sifat sebagai antioksidan (Sulistiyarsi, 2018). Sifat antioksidan ini dibutuhkan agar luka mampu meningkatkan sirkulasi dan mencegah berkembangnya ROS, menghambat kerusakan sel, dan merangsang sintesis DNA yang berguna dalam proses penyembuhan luka

(Thakur *et al.*,2011). Flavonoid memiliki pengaruh dalam menurunkan kadar insulin (Yang *et al.*, 2017), peranannya secara signifikan dapat meningkatkan aktivitas enzim antioksidan dan mampu meregenerasi sel-sel β pankreas yang rusak sehingga defisiensi insulin dapat diatasi dan dapat memperbaiki sensitifitas reseptor insulin (Mariana *et al.*, 2011). Pemberian flavonoid dengan dosis sedang dan tinggi juga dapat merangsang aktifitas VEGF dalam upaya penyembuhan luka (Pang *et al.*, 2017). Selain dapat mengatasi defisiensi insulin, pemberian flavanoid juga dapat menurunkan kadar glukosa dalam darah yang mengurangi keadaan hipoksia, serta meningkatkan jumlah VEGF yang mendukung proses angiogenesis (Goldin *et al.*, 2006).

SIMPULAN

Dari hasil penelitian, dapat disimpulkan bahwa pemberian gel ekstrak daun binahong dengan konsentrasi 35% secara topikal terbukti dapat meningkatkan proses angiogenesis sehingga mempercepat proses kesembuhan luka insisi kulit mencit yang mengalami hiperglikemia.

SARAN

Perlu dilakukan penelitian lanjutan mengenai pemberian ekstrak daun binahong dalam dosis yang dapat menyebabkan toksisitas dan dengan rentang waktu yang lebih lama untuk mengetahui pasti peranan ekstrak daun binahong dalam proses kesembuhan luka.

UCAPAN TERIMA KASIH

Penulis mengucapkan terima kasih kepada dosen pembimbing dari Laboratorium Patologi dan Bedah Fakultas Kedokteran Hewan Universitas Udayana, serta semua pihak yang telah membantu dalam penyelesaian penelitian ini.

DAFTAR PUSTAKA

Cavallerano J. 2009. Praktek Pedoman Klinis Pasien dengan Diabetes Mellitus. *ADA Klinis* 3:2-7
Cotran RS, Mitchell RN. 2007. *Jejas, Adaptasi, dan Kematian Sel Buku Ajar Patologi Volume 1. Edisi VII*. Jakarta: EGC.3: pp: 7-26.

- Darsana IGO, Besung INK, Mahatmi H. 2012. Potensi Daun Binahong (*Anredera cordifolia (Tenore) Steenis*) dalam Menghambat Pertumbuhan Bakteri *Escherichia coli* secara In Vitro. *Indonesia Medicus Veterinus*. 1(3) : 337 – 351.
- Dorland WA. 2006. *Kamus Kedokteran Dorland Edisi 29*. Jakarta : EGC.
- Frisca, Sardjono CT, Sandra F. 2009. Angiogenesis: Patofisiologi dan Aplikasi Klinis. *Maranatha Journal of Medicine and Health* 8(2): 174-188
- Goldin A, Beckman JA, Schmidt MA, Creager MA. 2006. Advanced Glycation End Product : Sparking the Development of Diabetic Vascular Injury. *Circulation* 114 (6): 597-605.
- Karayannopoulou M, Tsioli V, Loukopoulos P, Anagnostou T, Giannakas I, Savvas N, Papazoglou L, Kaldrymidou E. 2011. Evaluation of the effectiveness of an ointment based on Alkannins/ Shikonins on second intention wound healing in the dog. *The Canadian Journal of Vet.Res.* 75: 42-48.
- Mariana, Sofia, Rinidar. 2011. Uji in vivo ekstrak etanol daun sambung nyawa (*Gynura Procumbens*) terhadap penurunan kadar gula darah mencit (*mus musculus*) jantan strain swiss webster diabetes melitus. *Jurnal Kedokteran Syiah Kuala*. 11(3): 129-133.
- McLennan S, Yue DK, Twigg SM. 2006. Molecular Aspects of Wound Healing in Diabetes. *Primary Intention*. 14(1): 8-13.
- Pang Y, Yan Z, Huang L, Xu L, Wang K, Wang D, Guan L, Zhang Y, Yu F, Chen Z, Xie X. 2017. Effects and Mechanisms of Total Flavonoids from *Blumea balsamifera* (L.) DC. on Skin Wound in Rats. *International Journal of Molecular Sciences*. 18: 2766
- Prasetyo FB, Ietje W, Priosoeryanto BP. 2010. Aktivitas Sediaan Gel Ekstrak Batang Pohon Pisang Ambon dalam Proses Penyembuhan Luka pada Mencit. *Jurnal Veteriner* 11(2): 70-73.
- Rairisti A, Wadaningsih S, Wicaksono A. 2014. Uji Aktivitas Ekstrak Etanol Biji Pinang (*Areca Catechu L.*) terhadap Penyembuhan Luka Sayat pada Tikus Putih (*Rattus Norvegicus*) Jantan Galur Wistar. *Jurnal Mahasiswa Kedokteran Untan*. 1: 1-20.
- Semenza GL. 2000. Hif-1: Mediator Of Physiological and Pathophysiological Response to Hypoxia. *Journal of Applied Physiology*. 88(4):1474-80.
- Sharman WM, Van Lier JE, Allen CM. 2004. Targeted photodynamic therapy via receptor mediated delivery systems. *Advanced drug delivery reviews*. 5(6): 53-76.
- Sharp A, Clark J. 2011. Diabetic and its effect on wound healing. *Nursing standart*. 25(45): 41-47
- Sulistiyarsi A, Pribadi NW. 2018. Uji Aktivitas Antibakteri Ekstrak Daun Binahong (*Anredera cordifolia(Ten.) Steenis*) terhadap Bakteri *Staphylococcus aureus* dan *Pseudomonas aeruginosa*. *Journal of Pharmaceutical Science and Medical Research*. 1(1): 26-36.
- Thakur R, Jain N, Pathak R, Sandhu SS. 2011. Practices In Wound Healing Studies of Plants. *Evidence-Based Complementary and Alternative Medicine*. (438056): 1-17.
- Veronita F, Wijayati N, Mursiti S. 2017. Isolasi dan Uji Aktivitas Senyawa Antibakteri dari Daun Binahong (*Anredera cordifolia (Ten.) Steenis*) serta Upaya Pemanfaatannya sebagai Hand Sanitizer. *Indonesian Journal of Chemical Science* 6(2): 138-144.
- WHO. 2016. Global Report on Diabetes. France: *World Health Organization*. 1(3): 20-31.
- Yang L, Wang Z, Jiang L, Wen S, Fan Q, Liu T. 2017. Total Flavonoids Extracted from *Oxytropis falcate* Bunge Improve Insulin Resistance through Regulation on the IKK β /NF- κ B Inflammatory Pathway. *Hindawi Evidence-Based Complementary and Alternative Medicine*. (2405124): 1-6.

Zagorska A, Dulak J. 2004. Hif-1: The Knows and Unknowns Of Hypoxia Sensing. *Acta Biochimica Polonica*. 51(3):563-85.

Zainuri M, Wanandi S I. 2012. Aktivitas Spesifik Manganese Superoxide Dismutase (MnSOD) dan Katalase pada Hati Tikus yang Diinduksi Hipoksia Sistemik: Hubungannya Dengan Kerusakan Oksidatif. *Media Litbang Kesehatan*. 22(2): 87-92.