

## **Studi Kasus: Hemangioma Kutaneus pada Anjing Lokal**

*(CASE REPORT: CUTANEOUS HAEMANGIOMA IN LOCAL BALINESE DOG)*

**Carene Naomi<sup>1</sup>, I Wayan Gorda<sup>2</sup>, Anak Agung Gde Jaya Warditha<sup>2</sup>**

<sup>1</sup>Mahasiswa Program Profesi Dokter Hewan,

<sup>2</sup>Laboratorium Ilmu Bedah Veteriner,

Fakultas Kedokteran Hewan, Universitas Udayana,

Jl. P.B. Sudirman, Denpasar, Bali, Indonesia; Telp/Fax: (0361) 223791

e-mail: carenenaomi96@gmail.com

### **ABSTRAK**

Hemangioma kutaneus adalah neoplasma jinak pada pembuluh darah yang sering ditemukan pada kulit. Seekor anjing lokal jantan berumur 11 tahun dengan bobot 18 kg diperiksa dengan keluhan adanya massa menggantung di kaki belakang bagian kanan. Pemeriksaan histopatologi menunjukkan hewan didiagnosis menderita hemangioma kutaneus, karena adanya proliferasi pada endotelnya. Banyak pembuluh darah yang menjadi besar dan rapuh. Hewan ditangani dengan pengangkatan tumor secara menyeluruh. Penanganan pascaoperasi hewan kasus diberikan antibiotik Amoxicilin dan analgesik Asam mefenamat. Hari ke-7 pasca operasi luka sudah mengering dan menyatu secara sempurna.

Kata-kata kunci: pembedahan; pembuluh darah kulit; anjing lokal

### **ABSTRACT**

Cutaneous haemangioma is a benign neoplasm occurring in blood vessels that often found in canine's skin. An 18 kgs male 11 years old Balinese local dog was reported with a tumor like masses in his right hind leg. Histopathology examination shows the animal had cutaneous haemangioma with the proliferated endothelium and many vascular were shown bigger and fragile. The dog was treated with a surgery and the tumor was taken completely. Post-surgery treatment was given with the oral antibiotic Amoxicilin and the analgesic mefenamic acid. Seventh day after surgery, the wound has healed and dried completely.

Keywords: surgery; cutaneous haemangioma; local dog

### **PENDAHULUAN**

Tumor pembuluh darah kulit sering terjadi pada anjing (Scott dan Paradis, 1990; Hill *et al*, 2006). Hemangioma kutaneus adalah neoplasma jinak yang sering ditemukan pada kulit anjing. Tumor spontan pada sel endothelial pembuluh darah sering ditemukan pada anjing, lebih sedikit pada kucing dan kuda, dan secara sporadis di hewan domestik lainnya (Goldschmidt dan Hendrick, 2002). Pada anjing, hemangioma pada umumnya bersifat jinak, soliter, di dalam dermal, sedangkan hemangiosarkoma sering muncul sebagai tumor ganas

yang meluas ke limpa, jantung, paru, hati, jaringan lunak dari tubuh atau ekstremitas (Cooley *et al*, 1997). Pada anjing, hemangioma kutaneus sering dibandingkan dengan hemangiosarkoma kutaneus primer pada anjing (Hargis *et al*, 1992).

Hemangioma kutaneus dapat berlokasi di dermis maupun di lapisan subkutan kulit sebagai hasil dari mutasi sel atau sel yang sejajar dengan pembuluh darah. Sel yang termutasi tetap mencoba untuk melakukan fungsi normalnya dan mencoba membuat pembuluh darah baru. Namun, hasilnya sering kali buruk. Hal ini menyebabkan darah untuk berkumpul di pembuluh yang malformasi ini dan menyebabkan satu atau lebih massa berisi darah pada kulit yang berwarna merah gelap sampai hitam. Bentuknya dapat ditekan atau lembut, namun seringkali tumor ini diuraikan dengan kulit di atasnya. Hemangioma umumnya tumbuh dalam waktu yang lambat, namun dapat menjadi besar dan ulser, menyebabkan kehilangan darah, anemia dan peningkatan kerentanan untuk adanya infeksi sekunder pada bagian yang luka (Merck Veterinary Manual, 2014).

Umumnya hemangioma kutaneus terjadi pada anjing berumur tua (rata-rata sembilan tahun), namun beberapa kasus mencatat adanya hewan berusia satu dan tiga tahun (Goldschmidt dan Schofer, 1992) dan pada hewan muda, hal ini dapat terjadi akibat proliferasi vaskuler daripada neoplasma yang sesungguhnya. Terjadinya hemangioma dapat akibat induksi matahari atau efek bukan induksi matahari terhadap kulit. Hemangioma terinduksi matahari terjadi pada kulit tidak berpigmen dan pada ras hewan berambut pendek (Hargis *et al*, 1992), sedangkan hemangioma dermal non induksi matahari dapat terjadi pada bagian anatomi manapun. Hemangioma dermal non induksi matahari pada anjing pada subkutis sering dijumpai pada regio kepala dan ekor bagian dorsal (Goldschmidt dan Schofer, 1992), namun pada kasus lainnya ditemui pada region subkutis dada (Balachandran *et al*, 2012). Tidak ada faktor jenis kelamin dalam predisposisi dari hemangioma. Hemangioma sering terjadi pada kulit, tubuh bagian belakang dan pada ekstremitas dan sering terjadi pada bagian dermal dan subkutis (Hargis *et al*, 1992).

Meskipun diagnosa visual dapat dilakukan, diagnosa definitif sebaiknya didapatkan melalui histopatologi karena adanya kemiripan dari tumor sel mast, hemangiosarkoma kutaneus, peliosis hepatis dan hemangiopericytoma. Hemangioma kutaneus umumnya dapat diobati dengan pembedahan dan jarang akan kambuh kembali. Sebagai pencegahan, tindakan seperti menyediakan tempat teduh dan membatasi paparan matahari bagi anjing dapat menguntungkan, khususnya untuk jenis anjing yang memiliki faktor predisposisi tinggi

seperti Whippet, Beagle, Dalmatian, American Staffordshire Terrier, dan Basset Hound (Hargis *et al*, 1992).

## LAPORAN KASUS

### Sinyalemen dan Anamnesa

Pasien merupakan anjing ras lokal Bali, berjenis kelamin jantan, dan bernama Bobby. Anjing Bobby berumur 11 tahun dengan berat badan 18 kg. Bobby memiliki rambut berwarna putih dengan corak coklat terang bercampur hitam.

Anjing Bobby yang beralamat di Br. Tibuneneng, Berawa, Kuta Utara memiliki keluhan dengan adanya benjolan pada bagian kaki belakang kanan sejak dua bulan lalu. Benjolan pada kaki terus membesar dan ditemukan ulser yang mengalami pendarahan, konsistensi terasa keras namun masih dapat digerakkan. Melalui pemeriksaan fisik, anjing nampak kurang sehat dikarenakan fisik yang agak kurus dan turgor kulit yang lambat, warna mukosa mulut ditemukan pucat, namun defekasi dan urinasi normal. Anjing dipelihara dengan dilepasliarkan dan diberi makan nasi dan terkadang *dog food* kering. Pemilik anjing tidak mengetahui awal terjadinya benjolan tersebut dan semakin hari terus membesar.

### Pemeriksaan Fisik

Status present anjing bernama Bobby adalah sebagai berikut: frekuensi detak jantung 70 x/menit, frekuensi pulsus 54 x/menit, frekuensi respirasi 12 x/ menit, suhu tubuh 38,8° C dan nilai CRT (*Capillary Refill Time*) lebih dari 2 detik. Pemeriksaan mukosa mulut dan konjungtiva memperlihatkan warna yang pucat.

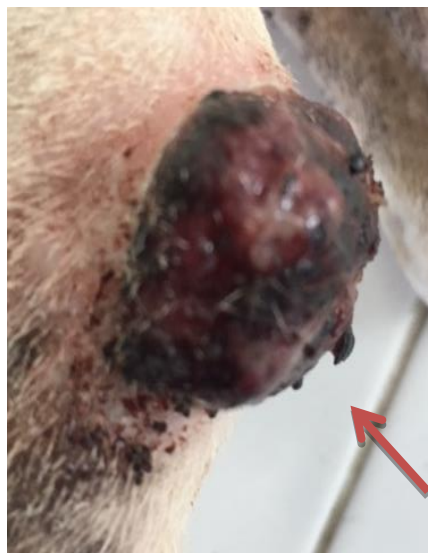Tanda klinis terlihat jelas adanya massa ulser berdarah pada bagian kaki belakang berbentuk bulat dengan konsistensi padat, berdiameter sekitar 5 cm dan mengalami alopecia pada bagian benjolan (Gambar 1 dan 2).

### Pemeriksaan Penunjang

Uji laboratorium yang dilakukan untuk membantu dalam penentuan diagnosis dan layak atau tidaknya hewan menjalani operasi. Hasil pemeriksaan Bobby disajikan pada Tabel 1. Hasil pemeriksaan hematologi anjing Bobby menunjukkan bahwa anjing Bobby mengalami leukositosis terjadi akibat tumor (nekrosis dan pendarahan), anemia yang ditandai dengan terlihat darah tidak teroksigenasi dengan baik yang ditandai dengan tingginya MCH dan MCHC, serta trombositopenia.



**Gambar 1.** Massa tumor terlihat jelas pada kaki belakang anjing bernama Bobby (kiri).



**Gambar 2.** Nampak darah kering pada ulser di kaki anjing (kanan).

**Tabel 1. Hasil Pemeriksaan Hematologi Hewan Kasus**

Item	Hasil	Nilai Rujukan	Satuan	Keterangan
WBC	15.8	6-15	10 <sup>9</sup> /L	Meningkat
Lymph#	11.3	1-4.8	10 <sup>9</sup> /L	Meningkat
Mid#	1.7	0.3-1.5	10 <sup>9</sup> /L	Meningkat
Gran#	2.8	6.2-14.8	10 <sup>9</sup> /L	Menurun
Lymph %	71.3	10-3-	%	Meningkat
Mid %	10.9	3-10	%	Meningkat
Gran %	17.8	63-87	%	Menurun
RBC	2.64	5-8.5	10 <sup>12</sup> /L	Menurun
HGB	7.7	12-18	g/dl	Menurun
MCV	59.5	60-77	fL	Menurun
MCH	29.4	14-25	Pg	Meningkat
MCHC	49.4	30,0 36,0	– g/dl	Meningkat
RDW_CV	13	14-19	%	Menurun
RDW_SD	31	20-70	fL	Normal
HCT	15.7	37-55	%	Menurun
PLT	83	160-625	10 <sup>9</sup> /L	Menurun
MPV	12.5	6.1-13.1	fL	Normal
PDW	16.3	10-24		Normal
PCT	0.1	0.1-0.32	%	Normal

**Keterangan :** WBC: White Blood Cell, RBC : Red Blood Cell, HGB: Hemoglobin, HCT: Hematokrit, MCV: Mean Corpuscular Volume, MCH : Mean Corpuscular Haemoglobine, MCHC : Mean Corpuscular Haemoglobine Concentration, HCT : Hematokrit, RDWc: Red Blood Cell Distribution Width, PLT: Platelet atau Trombosit, PCT: Platelet Hematokrit, MPV : Mean Platelet Volume, PDW: Platelet Distribution Width

**Diagnosis**

Diagnosis dilakukan berdasarkan tanda klinis dan didukung dengan pemeriksaan histopatologi untuk menentukan jenis tumor yang dilakukan di Laboratorium Mikrobiologi Universitas Udayana, Denpasar. Berdasarkan temuan klinis dan didukung pemeriksaan histopatologi jaringan, anjing bernama Bobby didiagnosis menderita tumor hemangioma kutaneus.

**Prognosis**

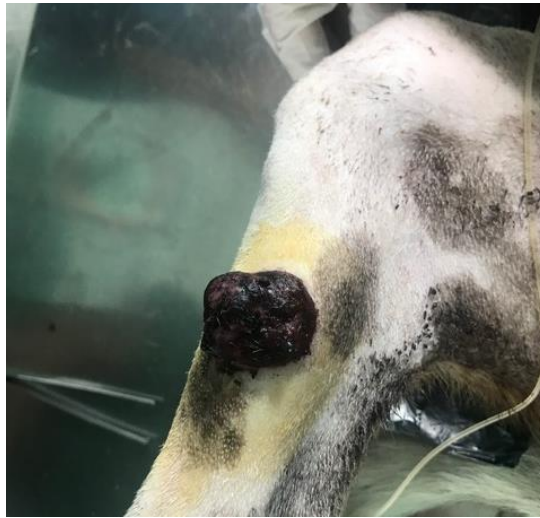Hemangioma kutaneus memiliki prognosa fausta karena merupakan tumor jinak dan terlokalisir.

**Terapi dan Teknik Operasi**

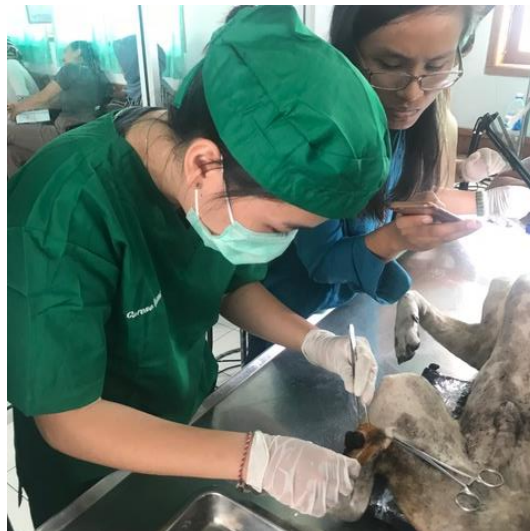Beberapa hari sebelum operasi dijadwalkan, kondisi Bobby yang kurang prima diperbaiki terlebih dahulu dengan pemberian biodin untuk penambah darah untuk memperbaiki kondisi anemia Bobby. Kemudian dilakukan pembedahan untuk mengangkat massa tumor secara keseluruhan dan menutup kembali jaringan kulit. Menurut Sudisma *et al.* (2006), penanganan tumor dimanapun letaknya adalah dengan melakukan eksisi (pengangkatan) secara total.

Hal pertama yang dilakukan ialah mempersiapkan *site* operasi, anjing Bobby yang sudah dalam keadaan teranastesi, dipersiapkan dan massa yang menggantung pada bagian kaki diberi diusapkan antiseptik. Tumor kemudian dibuatkan insisi disekitarnya dengan bentuk oval, dengan menyisakan 2 cm jaringan sehat di sekitar tumor. Tumor diangkat seluruhnya, kemudian luka dibersihkan dengan NaCl. Dilakukan jahitan menerus sederhana pada subkutan dan jahitan terputus sederhana pada kulit. Luka kemudian diberikan antiseptik dan luka ditutup dengan kassa dan perban.

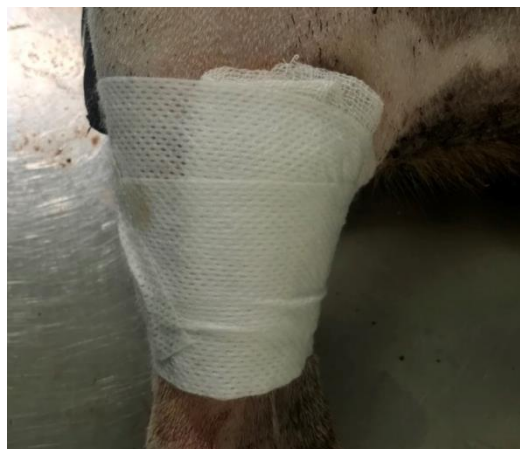Pasca operasi diberikan antibiotika dan analgesik untuk mencegah infeksi sekunder dan mengurangi rasa nyeri. Antibiotika amoxicilin sirup diberikan dengan dosis 10 mg/kg BB/hari 3 kali sehari secara oral, sedangkan analgesik asam mefenamat diberikan dengan dosis 20 mg/kg BB/hari 2 kali sehari peroral selama 5 hari berturut turut.



**Gambar 3.** Pemberian antiseptik di area operasi.



**Gambar 4.** Pembuatan insisi pada daerah tumor.

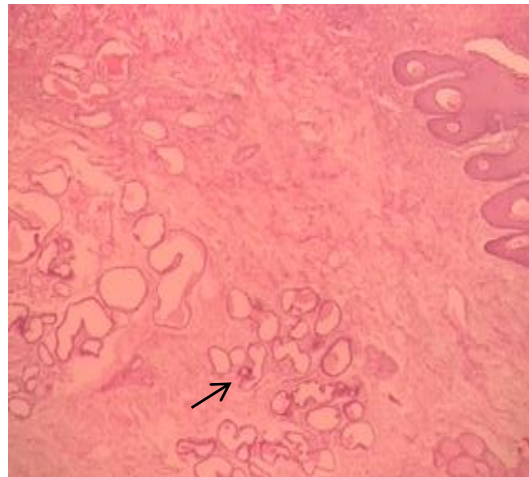


**Gambar 5.** Luka yang telah dibalut perban

## HASIL DAN PEMBAHASAN

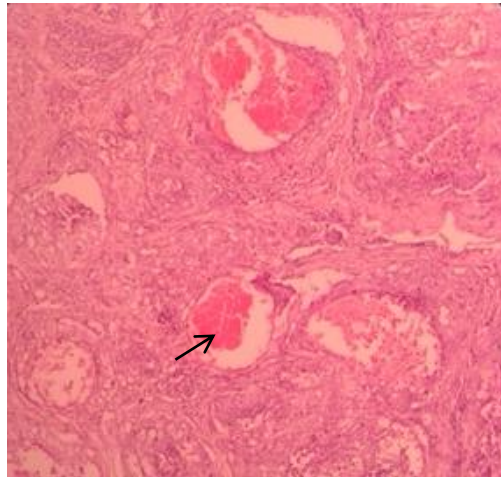
Berdasarkan anamnesis, pemeriksaan fisik dan pemeriksaan darah, anjing mengalami anemia, meskipun nafsu makan dan minum normal, defekasi dan urinasi pun normal. Massa tumor terlihat mengalami pendarahan sehingga hal ini diduga menyebabkan anemia. Bobby diberikan suntikan Biodin sebanyak 5 ml per hari selama 3 hari sebelum operasi, pemberian Biodin untuk meingkatkan energi hewan karena obat ini mengandung ATP dan Aspartate (berfungsi dalam siklus Krebs), Selenite untuk metabolisme sel, vitamin B12 untuk pembentukan sel darah merah sehingga obat ini memungkinkan untuk perbaikan kondisi pasien sebelum operasi.

Dilakukan uji histopatologi untuk menentukan jenis tumor. Pemeriksaan histopatologi menunjukkan bahwa anjing Bobby didiagnosis menderita hemangioma kutaneus, dimana terlihat dari endotelnya yang berproliferasi bentuknya dan banyaknya pembuluh darah yang menjadi besar dan rapuh, seperti terlihat pada Gambar 6 dan Gambar 7 menunjukkan bahwa hemangioma pada anjing dan kucing berkapiler, cekung seperti gua, atau terkombinasi keduanya dan sering terjadi pada kulit (Schulthesis, 2004; Van der Gagg *et al*, 1989; Hargis *et al*, 1992; Miller *et al*, 1992; Goldschmidt dan Hendrick, 2002). Sel-sel pada pembuluh darah normalnya berbentuk bulat, namun pada Gambar 8, sel mengalami perubahan bentuk menjadi lonjong.

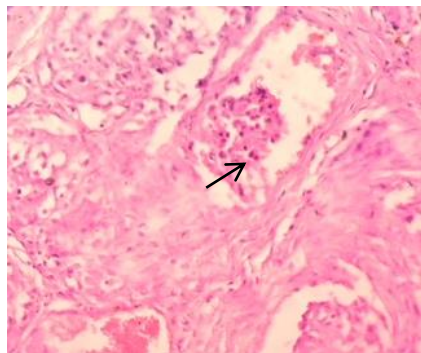


**Gambar 6.** Gambaran histopatologi pada tumor hewan kasus, terlihat banyak pembuluh darah.



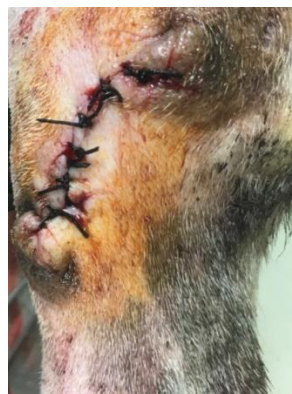

**Gambar 7.** Hemangioma berbentuk seperti gua dengan ukuran bervariasi, terdapat ruang lebar mengandung banyak sel darah merah.

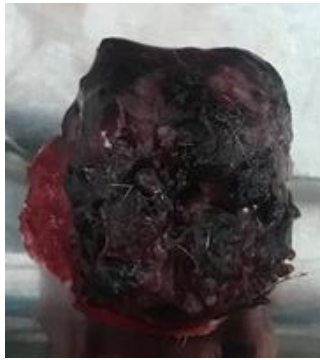

**Gambar 8.** Gambaran histopatologi pada tumor hewan kasus terlihat banyaknya sel sel yang seharusnya berbentuk lonjong berubah bentuk menjadi bulat.

Pada saat operasi pengangkatan tumor hemangioma kutaneus pada pasien Bobby berjalan dengan lancar karena tumor bersifat tunggal dan terlokalisir sehingga dengan mudah dapat diangkat dan tidak ada pendarahan yang berarti.



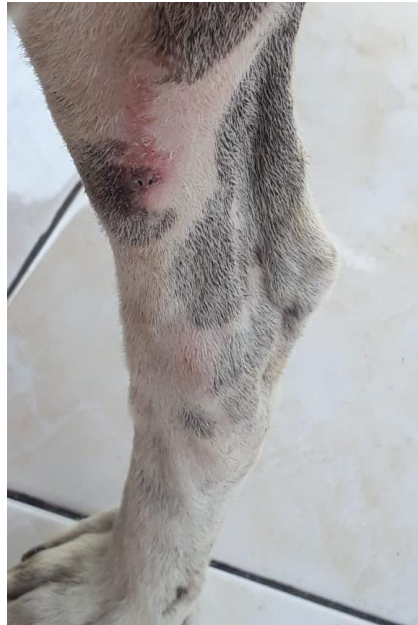**Gambar 9.** Penjahitan luka pasca pengangkatan tumor.



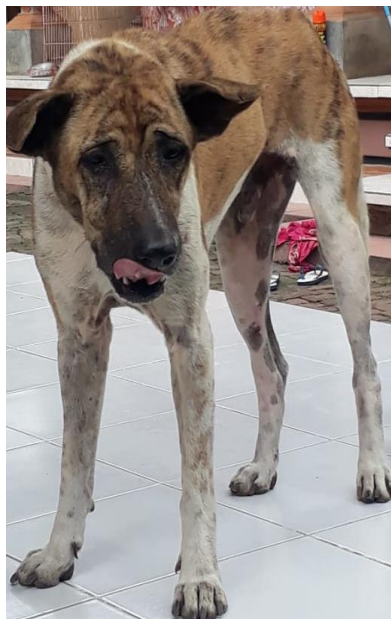**Gambar 10.** Tumor setelah di eksisi.

Pengamatan pascaoperasi pada anjing kasus hari pertama sudah terlihat aktif dalam beberapa jam pasca operasi dikarenakan sifat dari ketamin yang memiliki induksi yang cepat dan waktu pemulihan yang cepat pula, namun ada faktor lain yang dapat menyebabkan meningkatnya kepekaan terhadap efek toksik anestetikum seperti puasa yang lama, status kesehatan, tingkat dehidrasi, sejarah keracunan, penyakit khusus (respirasi, jantung atau ginjal) (Sudisma *et al*, 2006). Pada anjing Bobby pada hari kedua dan ketiga pasca operasi, luka jahitan terlihat sedikit merah, hal ini dapat dikaitkan dengan proses peradangan kesembuhan luka. Proses kesembuhan luka meliputi fase inflamasi, proliferasi, dan remodeling. Fase inflamasi ditandai dengan tumor (kebengkakan), dolor (rasa sakit), rubor (kemerahan), calor (panas), dan functiolaesa (gangguan fungsi). (Berata *et al*, 2011). Pada hari kedua dan ketiga anjing terlihat sehat, dilihat dari nafsu makan dan minum yang normal, namun kemerahan masih terlihat. Nafsu makan yang baik dan pemberian makan yang bergizi membantu proses kesembuhan luka. Pada hari kelima luka bekas insisi terlihat sudah mulai mengering dan tanda-tanda peradangan sudah menghilang. Pada hari ketujuh dilakukan pembukaan bekas jahitan dan terlihat luka sudah mengering dan kulit sudah menyatu dengan baik.

Faktor-faktor yang mempengaruhi penyembuhan terdiri dari faktor lokal, faktor tubuh hewan itu sendiri dan lingkungannya. Faktor lokal terdiri dari keadaan vaskularisasi jaringan, jenis, jumlah dan virulensi bakteri serta lamanya infeksi oleh bakteri tersebut, ada tidaknya benda asing di tempat tersebut. Faktor umum adalah pemakaian obat-obat tertentu yang menghambat koagulasi protein, atau hewan yang selalu gelisah. Usia hewan yang tua, gizi buruk, dan faktor kekebalan yang tidak memadai akan memperlambat resolusi radang (Ibrahim, 2000).



**Gambar 11.** Kondisi luka pada hari ketujuh pasca operasi.



**Gambar 12.** Anjing kasus dua minggu pasca operasi.

Terapi yang diberikan pasca operasi adalah antibiotik amoxicilin sirup sebanyak 7,2 ml sebanyak 3 kali sehari selama 5 hari dan juga asam mefenamat sebanyak setengah tablet dua kali sehari selama 5 hari. Pada luka insisi setelah operasi diberikan iodine dan dipasangkan kasa perban. Pemilik juga diberikan saran untuk membatasi pergerakan anjing dengan mengandangkan/mengikat anjing.

Amoksisilin adalah salah satu senyawa antibiotik golongan beta-laktam dan memiliki nama kimia alfa-amino-hidroksilbenzil-penisilin. Obat ini awalnya dikembangkan memiliki keuntungan lebih dibandingkan ampisilin yaitu dapat diabsorpsi lebih baik di traktus gastrointestinal. Obat ini tersedia dalam bentuk amoksisilin trihidrat untuk administrasi oral dan amoksisilin sodium untuk penggunaan parenteral. Amoksisilin telah menggantikan ampisilin sebagai antibiotik yang sering digunakan di berbagai tempat (Grayson, 2010). Amoksisilin tersedia dalam bentuk tablet maupun sirup dan dapat digunakan untuk pengobatan penyakit infeksi pada berbagai hewan. Selain antibiotika, Bobby juga diberikan asam mefenamat yang merupakan obat golongan NSAID yang bekerja dengan cara menghambat sintesa prostaglandin dalam jaringan tubuh dengan menghambat enzim siklooksigenase sehingga mempunyai sifat analgesik, antiinflamasi, dan antipiretik (Zahid dan Isnindar, 2013).

### **SIMPULAN**

Anjing Bobby didiagnosis menderita tumor hemangioma kutaneus pada bagian kaki kanan belakang yang didukung dengan hasil pemeriksaan histopatologi. Penanganan dilakukan dengan pembedahan untuk mengangkat bagian tumor secara keseluruhan dan untuk pengobatan pasca operasi diberikan antibiotika amoxicilin peroral dan asam mefenamat peroral. Pada hari ketujuh pasca operasi, jahitan sudah kering dan kulit telah menyatu dengan sempurna.

### **SARAN**

Penanganan hemangioma kutaneus disarankan dilakukan untuk menghindari adanya infeksi sekunder terutama apabila luka mengalami pendarahan terbuka, hal ini juga dilakukan supaya anjing tidak kehilangan banyak darah sehingga mengganggu aktivitas anjing.

### **UCAPAN TERIMA KASIH**

Penulis mengucapkan terima kasih utamanya kepada bimbingan dari para dosen Laboratorium Bedah Fakultas Kedokteran Hewan Universitas Udayana dan Lab. Mikrobiologi Fakultas Kedokteran Hewan Universitas Udayana, serta semua pihak yang telah membantu dalam penyelesaian kasus ini

## DAFTAR PUSTAKA

- Berata IK, Winaya IBO, Adi AAAM, Adyana IBW, Kardena IM. 2011. *Patologi Veteriner Umum*. Denpasar: Swasta Nulus
- Balachandran C, Pazhanivel N, Baranidharan GR, Jalantha P, Sridhar R. 2012. Cavernous Haemangioma In A DOG-A CASE REPORT. *Indian J. Anim. Res.* 48 (3): 303-304.
- Cooley DM, Allen DK, Waters DJ. 1997. Vascular Neoplasms of Dogs. *Kleintierpraxis.* 42: 859-870.
- Grayson ML. 2010. *Kucers' The Use of Antibiotics 6th ed.* London: Edward Arnold Ltd.
- Goldschmidt MH, Hendrick MJ. 2002. *Tumors of Skin and Soft Tissues. In: Tumors in Domestic Animals. Meuten, D.J. (edts.) (4th edn.).* Iowa: State Press.
- Goldschmidt MH, Shofer FS. 1992. *Skin Tumours of the Dog and Cat.* Oxford: Pergamon Press. pp: 217-221.
- Hargis AM, Ihrke PJ, Spangler PJ, Stannard AA. 1992. A retrospective clinicopathologic study of 212 dogs with cutaneous hemangiomas and hemangiosarcomas. *Vet. Pathol.* 29(4): 316-328.
- Hill PB, Lo A, Eden CAN. 2006. Survey of the prevalence, diagnosis and treatment of dermatological conditions in small animals in general practice. *Vet. Rec.* 158(16): 533-539.
- Ibrahim, R. 2000. *Pengantar Ilmu Bedah Umum Veteriner.* Banda Aceh: Syiah Kuala University Press.
- Miller MA, Ramos JA, Kreeger JM. 1992. Synovial haemangioma in the stifle joint of a dog. *Vet. Path.* 29: 329-336.
- The Merck Veterinary Manual. 2014. "*Connective Tissue Tumors.*" : *Tumors of the Skin and Soft Tissues:* Merck Veterinary Manual.
- Scott DW, Paradis M. 1990. A survey of canine and feline skin disorders seen in a university practice. *Canadian Vet. J.* 31(12): 830-835.
- Schulthesis, PC. 2004. A retrospective study of visceral and nonvisceral haemangiosarcoma and haemangiomas in domestic animals. *J. Vet. Diag. Investigation,* 16: 522-526.
- Sudisma IGN, Pemayun IGAGP, Warditha AAGJ, dan Gorda IW. 2006. *Ilmu Bedah Veteriner dan Teknik Operasi.* Denpasar: Pelawa Sari.
- Van der Gaag I, Vos JH, Vander-Linde-Sipmmon, Koeman TP. 1989. Canine capillary and combined capillarycavernous haemangioma. *J. Comp. Path.* 101: 69-74.
- Zahid M, Isnindar. 2013. *Penggunaan Antibiotik Fluorokuinolon Sebagai Obat Hewan. Review Article.* Kalimantan Barat: Universitas Tanjungpura.