

Laporan Kasus: Pyometra Pada Anjing Golden Retriever

(CASE REPORT: PYOMETRA IN GOLDEN RETRIEVER DOG)

I Wayan Widya Adigunawan¹, I Gusti Agung Gde Putra Pemayun², I Wayan Wirata²

¹Mahasiswa Pendidikan Profesi Dokter Hewan,

²Laboratorium Bedah Veteriner,

Fakultas Kedokteran Hewan Universitas Udayana,

Jl. P.B. Sudirman, Denpasar, Bali, Indonesia, 80234; Telp/Fax: (0361) 223791

e-mail: adignw@yahoo.com

ABSTRAK

Pyometra adalah akumulasi nanah dalam lumen uterus anjing betina yang umumnya menyerang anjing betina dewasa. Seekor anjing Golden Retriever berjenis kelamin betina bernama Elis, umur 8 tahun dengan bobot badan 35,4 kg, beralamat di Jalan Ahmad Yani Gang Bina Marga 90Y, Denpasar dengan keluhan mengeluarkan leleran kental berwarna kemerahan dari alat kelamin selama seminggu. Pemilik melaporkan anjing sudah pernah dikawinkan dua bulan yang lalu namun tidak terjadi kebuntingan. Secara fisik anjing terlihat lesu dengan napsu makan menurun dan minum masih baik, urinasi normal. Berdasarkan hasil pemeriksaan klinis dan darah lengkap yang dilakukan di Rumah Sakit Hewan Universitas Udayana, anjing didiagnosa menderita pyometra. Anjing ditangani dengan melakukan pembedahan untuk mengangkat ovarium dan uterus (*ovaryohysterectomy*) dan dilanjutkan pemberian antibiotika dan analgesik. Pada hari ke-14 pasca operasi luka bekas insisi sudah mengering, kulit menyatu dengan baik, dan sudah tidak lagi mengeluarkan leleran dari alat kelamin.

Kata kunci: anjing betina; pembedahan; pyometra

ABSTRACT

Pyometra is the accumulation of pus in the uterine lumen of a female dog, which generally attacks adult female dogs. A female Golden Retriever dog named Elis, aged 8 years with a body weight of 35.4 kg, having address at Jalan Ahmad yani Gang Bina Marga 90Y, Denpasar with complaints of thick reddish discharge from the genitals since a week. The owner reported that the dog had been mated two months ago but had no pregnancy. Physically dogs look lethargic with decreased appetite and drinking is still good, urination is normal. Based on the results of a complete clinical and blood examination conducted at the Animal Hospital of Udayana University, dog diagnosed with pyometra. Dog are treated by surgery to remove the ovaries and uterus (*ovariohysterectomy*) and continued with antibiotics and analgesics. On the 14th day post-operative wound the incision has dried, the skin blends well, and it no longer expels the discharge from the genitals.

Keyword: female dog; pyometra; surgery.

PENDAHULUAN

Pyometra pada anjing didefinisikan sebagai suatu kondisi adanya akumulasi nanah dalam lumen uterus anjing betina (Bigliardi *et al.*, 2004). Pyometra sering menyerang anjing betina dewasa usia 10 tahun dengan tingkat kejadian sekitar 25%, namun dapat juga terjadi pada anjing muda yang belum pernah dikawinkan atau yang sudah beberapa kali melahirkan

(Gibson *et al.*, 2013). Baithalu *et al.* (2010) menyatakan bahwa pyometra juga dapat dijumpai pada hewan yang lebih muda, dengan rata-rata usia kurang lebih di bawah dua tahun.

Diagnosis didasarkan atas anamnesa atau riwayat kasus, pemeriksaan fisik, pemeriksaan darah lengkap dan diteguhkan dengan pemeriksaan radiografi atau ultrasonografi pada uterus dan ovarium. Tanda-tanda klinis bervariasi tergantung pada berat ringannya penyakit (Jitpean *et al.*, 2014). Pada penyakit ini uterus berisi cairan purulen yang terkadang berwarna kuning, kuning kecoklatan, coklat tua, bahkan bercampur darah (Gibson *et al.*, 2013). Pyometra dapat terjadi empat minggu hingga empat bulan setelah estrus. Tahap awal penyakit ini tidak menunjukkan tanda klinis yang signifikan, maka dari itu diagnosa pyometra sering terlambat. Menurut Smith (2006) anjing dengan pyometra dapat mengeluarkan leleran vagina pada kejadian pyometra dengan serviks terbuka (*open cervix pyometra*) atau tanpa leleran vagina pada pyometra dengan serviks tertutup (*closed cervix pyometra*). Pyometra dengan serviks tertutup berbahaya hingga dapat menyebabkan kematian dalam waktu beberapa hari akibat septicemia atau toksemia (Baithalu *et al.*, 2010).

Terdapat beberapa metode untuk menangani kasus pyometra, yaitu dengan pembedahan, pengobatan dengan antibiotika dan hormon, atau menggunakan pembilasan uterus (*flushing*). Metode terbaik adalah dengan melakukan tindakan operasi *ovaryohysterectomy*. Teknik *ovaryohysterectomy* umum dilakukan pada pyometra jenis tertutup maupun terbuka, *ovaryohysterectomy* juga dapat mencegah kejadian pyometra berulang pada anjing (Rootwelt-andersen dan Farstad, 2006). Pengobatan awal ditujukan kepada upaya membuka serviks dan kontraksi uterus sehingga nanah dapat dipaksa mengalir keluar, diikuti dengan mengadakan irigasi dengan obat antiseptik untuk membersihkan sisa-sisa nanah dalam uterus. Selanjutnya diberikan antibiotika untuk membunuh mikroorganisme penyebabnya.

Beberapa cara pencegahan agar kasus pyometra tidak terjadi terhadap anjing kesayangan kita adalah dengan melakukan tindakan pembedahan *ovaryohysterectomy* terutama pada anjing usia muda yang dapat mencegah kemungkinan terserang pyometra. Usaha untuk menghindari pemberian estrogen atau progesteron secara berlebihan akan mengurangi risiko terjadinya pyometra di kemudian hari (Smith, 2006). Menurut Noakes *et al.* (2001) efek jangka panjang dari hormon ovarium dianggap mempengaruhi anjing betina dalam hal gangguan reproduksi yang umum disebut pyometra.

LAPORAN KASUS

Anamnesis dan Sinyalemen

Anjing kasus merupakan anjing ras Golden Retriever berjenis kelamin betina bernama Elis dengan pemilik ibu Hartati, berumur 8 tahun dengan bobot badan 35,4 kg. Memiliki rambut berwarna coklat beralamat di Jalan Ahmad Yani Gang Bina Marga No. 90 Y, Denpasar dengan keluhan mengeluarkan leleran kental berwarna kemerahan dari alat kelamin sejak seminggu yang lalu, sebelumnya pernah dikawinkan dua bulan yang lalu namun tidak bunting. Elis pernah diperiksa ke dokter hewan dan diberikan antibiotik.

Pemeriksaan Fisik dan Tanda Klinis

Status present anjing Elis adalah sebagai berikut: frekuensi detak jantung 88 x/menit, frekuensi pulsus 88x/menit, frekuensi respirasi 52 x/menit, suhu tubuh 39,5°C dan nilai *capillary refill time* (CRT) kurang dari 2 detik. Pemeriksaan pada mukosa mulut dan conjungtiva mata tidak ditemukan adanya tanda-tanda abnormalitas, demikian juga pemeriksaan pada sistem kardiovaskuler dan pernapasannya. Tanda klinis terlihat jelas adanya leleran vagina. Hasil pemeriksaan darah lengkap disajikan seperti pada Tabel 1 di bawah ini:

Tabel 1. Hasil Pemeriksaan Darah

Hematologi Rutin	Hasil	Rujukan	Satuan
Hb	12.0	12,0-18.0	g/dl
WBC	18.8H	6.0-15.0	10 ⁹ /L
RBC	3.97L	5.0-8.50	10 ¹² /L
Trombosit	166	160-625	10 ⁹ /L
PCV	24.1L	37.00-55.0	%
MCV	60.7	60.0-77.0	Fl
MCH	30.1H	14.0-25.0	Pg
MCHC	49.7H	31.0-36.0	g/dl

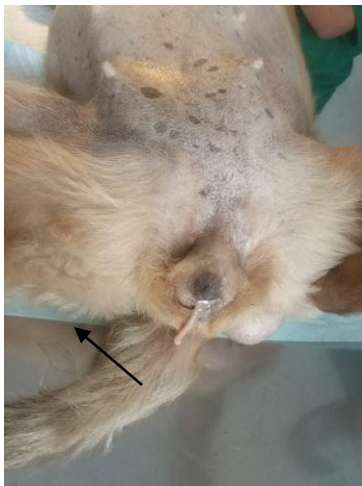Diagnosis dan Prognosis

Diagnosis dilakukan berdasarkan tanda klinis dan didukung dengan pemeriksaan darah lengkap yang dilakukan di Rumah Sakit Hewan Universitas Udayana. Berdasarkan temuan klinis dan hasil pemeriksaan darah lengkap seperti Tabel 1 di atas, anjing Elis didiagnosis menderita pyometra dengan prognosis fausta. Terjadi peningkatan jumlah leukosit 18x10⁹/L; nilai rujukan 6.0-15x10⁹/L

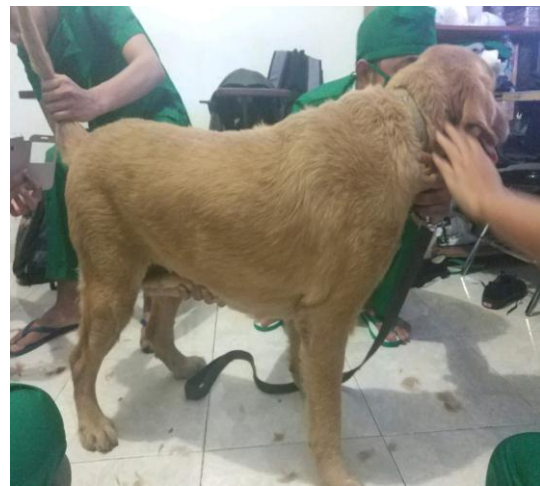Penanganan

Anjing kasus Elis yang menderita pyometra ditangani dengan tindakan pembedahan *ovaryohysterectomy* yaitu mengangkat ovarium dan uterus. Pasca operasi diberikan

antibiotika dan analgesik untuk mencegah infeksi dan mengurangi rasa nyeri. Antibiotika *amoxicillin* (R/ Amoxan Caps 500mg) diberikan 3x1 tablet sehari per oral selama lima hari, sedangkan asam mefenamat 500 mg diberikan 2x1 tablet sehari per oral selama lima hari berturut-turut. Pada hari kelima luka belum nampak sembuh dan muncul tanda-tanda radang sehingga terapi dilanjutkan dengan pemberian antibiotika ciprofloxasin (R/ Ciproxin 500mg) diberikan 2x1 tablet sehari selama tiga hari dan *dexametasone* 0,5 mg diberikan 3x1 tablet sehari selama tiga hari berturut-turut.



Gambar 1. Leleran vagina pada hewan kasus



Gambar 2. Pemeriksaan fisik hewan kasus

PEMBAHASAN

Berdasarkan anamnesis dan pemeriksaan fisik anjing menunjukkan tanda-tanda kurang sehat, napsu makan menurun namun minum masih normal, dan urinasi normal. Menurut Cramer (2012) tanda klinis yang biasa terjadi pada kasus pyometra adalah poliuria, polidipsia, distensi abdomen, vomit, kurang napsu makan, berat badan menurun, dan anemia. Leleran vagina terlihat jelas keluar dari alat kelamin. Berdasarkan temuan klinis, tinjauan pustaka, serta hasil pemeriksaan darah lengkap yang dilakukan di Rumah Sakit Hewan Universitas Udayana, anjing Elis didiagnosa menderita pyometra.

Pyometra merupakan penyakit reproduksi yang sering menyerang anjing betina dibawah 10 tahun (Baithalu *et al.*, 2010). Pyometra merupakan kondisi medis dimana pus atau nanah terakumulasi di badan uterus (Bedrica dan Sacar 2004). Menurut Egenvall (2001) pyometra terjadi sebagai salah satu konsekuensi dari perubahan hormonal yang menyebabkan terjadi perubahan pada lapisan uterus. Pyometra merupakan keadaan yang sangat serius pada hewan

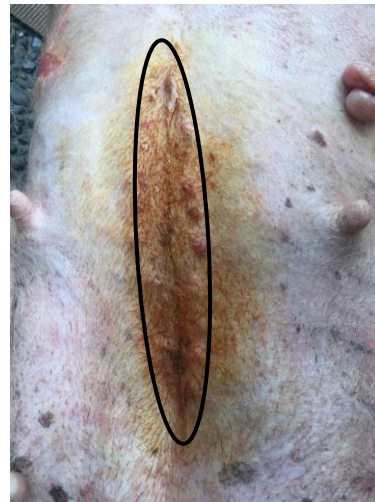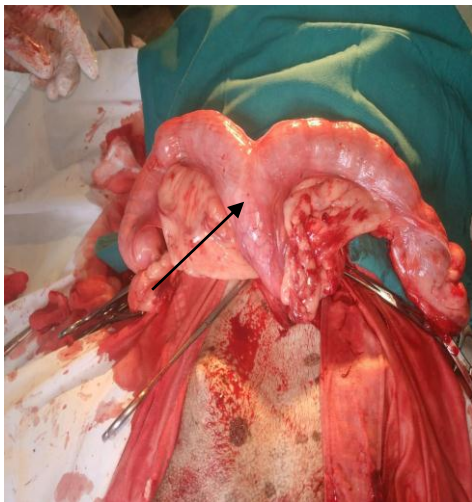
mamalia betina, keadaan ini dapat menyebabkan hewan infertil bahkan dapat menyebabkan kematian pada kasus serviks tertutup.

Pada saat operasi pengangkatan ovarium dan uterus (*ovaryohysterectomy*) anjing kasus berjalan kurang lancar. Perubahan ukuran uterus yang berisi cairan purulen mempersulit dalam pengeluaran uterus dari dalam rongga abdomen. Pengamatan pasca operasi hari pertama anjing kasus sudah mulai aktif. Hal ini dikarenakan sifat dari ketamin yang memiliki induksi serta waktu pemulihan yang cepat (Sudisma *et al.*, 2006). Terapi yang diberikan pascaoperasi yaitu injeksi Penstrep 3 ml secara intramuskuler. Pada luka insisi diberi iodine dan serbuk Enbatik sebelum dipasang perban kasa steril. Serbuk Enbatik mengandung neomisin sulfat, obat yang mengandung antibiotik aminoglikosida dan zinc bacitracin, suatu obat yang efektif mengobati infeksi oleh gram positif maupun gram negatif. Pemberian antibiotik bertujuan untuk mencegah infeksi sekunder pada luka. Terapi lanjutan diberikan antibiotika *amoxicillin* (R/ Amoxan caps 500 mg) 3x1 tablet sehari dan asam mefenamat 500 mg dengan pemberian 2x1 tablet sehari per oral. *Amoxicillin* bekerja dengan cara menghambat sintesis dinding bakteri, sehingga mengurangi kekuatan dinding sel dan kepadatannya, mempengaruhi pembelahan sel dan pertumbuhan sel. Secara aktif melawan bakteri gram positif dan aerob gram negatif serta beberapa obligat anaerob (Ramsey, 2008). Pemberian obat analgesik bertujuan untuk mengurangi rasa sakit pada hewan pasca operasi. Asam mefenamat merupakan derivat asam antranilat dan termasuk dalam golongan obat Anti Inflamasi Non Steroid (AINS). Pada pengobatan pasca operasi, asam mefenamat dapat digunakan sebagai anti radang, antipiretik, dan analgesik (Lostapa *et al.*, 2016).

Pada hari kedua sampai keempat luka terlihat sedikit merah, hal ini dapat dikaitkan dengan proses peradangan yang sering menyertai pasca operasi. Fase inflamasi atau bisa juga disebut fase peradangan ditandai dengan *tumor* (kebengkakan), *dolor* (rasa sakit), *rubor* (kemerahan), *kalor* (panas), dan *functio laesa* (gangguan fungsi yang terjadi pada jaringan di tempat yang mengalami peradangan) (Berata *et al.*, 2011). Pada hari kelima pascaoperasi luka belum nampak sembuh dan muncul tanda-tanda radang sehingga terapi dilanjutkan dengan pemberian antibiotika *ciprofloxacin* (R/ Ciproxin 500 mg) diberikan 2x1 tablet sehari selama tiga hari dan *dexametason* 0,5 mg diberikan 3x1 tablet sehari selama tiga hari berturut-turut. *Ciprofloxacin* merupakan antibiotik sintetik golongan *fluoroquinolon* dengan spektrum luas terhadap bakteri gram positif dan negatif. *Ciprofloxacin* umumnya dipilih untuk mengobati infeksi bakteri pada saluran kemih, saluran cerna, tulang, sendi, kulit, serta jaringan lunak (Fauzia *et al.*, 2005). *Dexametason* merupakan salah satu obat kortikosteroid

yang masuk ke dalam kelompok glukokortikoid sintetik yang memiliki efek antiinflamasi dan immunosupresif, yang mana hal tersebut mendorong semakin dikembangkannya berbagai steroid sintetik dengan aktivitas anti inflamasi dan immunosupresif (Katzung *et al.*, 2013).

Pada hari kedelapan tanda-tanda radang sudah mulai menghilang. Menurut Berata *et al.* (2011), ketidakhadiran agen infeksi atau mikroorganisme sangat berpengaruh terhadap kecepatan proses perbaikan dari jaringan yang mengalami luka atau cedera. Pada hari ke-10 pasca operasi, tepian luka mulai menyatu dengan baik. Pada hari ke-12 dan ke-14 luka bekas insisi sudah mengering dan kulit sudah menyatu dengan baik.



Gambar 3. Uterus yang berisi leleran **Gambar 4.** Bekas luka insisi hari ke-14 pasca operasi

SIMPULAN

Berdasarkan pemeriksaan klinis dan uji darah lengkap, maka dapat disimpulkan bahwa anjing Elis menderita. Pada hari ke-14, terjadi penyatuan kulit pada area insisi dan luka sudah mengering, serta tidak adanya leleran pada vagina.

SARAN

Pyometra dan dilakukan penanganan *ovaryohysterectomy* untuk mencegah penyakit berulang.

DAFTAR PUSTAKA

- Baithalu RK, Maharana BR, Mishra C, Sarangi L, Samal L. 2010. Canine Pyometra. *Veterinary World* 3(7): 340-342.
- Bedrica L, Sacar D. 2004. A Case Of Typical Hyperplasia Pyometra Complex In A Female Dog (In German). *Tierarztliche Umschau*. 59:433-439
- Berata IK, Winaya IBO, Adi AAAM, Adnyana IBW, Kardena IM. 2011. *Patologi Veteriner Umum*. Denpasar: Swasta Nulus. Pp. 106-198.

- Bigliardi E, Parmigiani E, Caviran S, Luppi A, Bonati L, and Corradi A. 2004. Ultrasonography and Cystic Hyperplasia-Pyometra Complex in The Bitch. *Reprod Dom Anim. Blackwell Verlag Berlin* 39: 136-140.
- Cramer KGMD. 2012. Surgical Uterine Drainage and Lavage as Treatment for Canine Pyometra. *Jurnal of The South African Veterinary Association* 81(3): 172-177.
- Egenvall A, Hagman R, Bonett B, Hedhammar, Olson P, Lagerstedt A. 2011. Breed Risk of Pyometra in Insured Dog in Sweden. *J.Vet. Intern Med* 15: 530-538.
- Fauzia, Wiryanto, Lubis S. 2005. Pemeriksaan Potensi Tablet Ciproflxacin yang Beredar di Apotek Kota Medan dengan Metode Pengenceran. *Majalah Kedokteran Nusantara*. 38(4).
- Gibson A, Dean R, Yates D, Stavisky J. 2013. A Retrospective Study of Pyometra at Five RSPCA Hospitals in the UK: cases from 2006 to 2011. *Veterinary Record*.
- Jitpean S, Bodil S, Emmanuelson U, Hoglun OV, Petterson A, Caroline A, Hagman R. 2014. Outcome of Pyometra in Female Dogs and Predictors of Peritonitis and Prolonged Postoperative Hospitalization in Surgically Treated Cases. *BMC Veterinary Research* 10.
- Katzung GB, Masters BS, Trevor JA. 2013. *Farmakologi Dasar & Klinik*. Ed. 12 Vol. 2. Jakarta: Penerbit Buku Kedokteran EGC.
- Lostapa IWF, Warditha AAGJ, Pemayun IGAGP, Sudimartini LM. 2016. Kecepatan Kesembuhan Luka Insisi yang Diberi Amoksisilin dan Asam Mefenamat pada Tikus Putih. *Buletin Veteriner Udayana*. 8(2): 172-179.
- Noakes DE, Dhaliwal GK. 2001. Cystic Endometrial Hyperplasia/Pyometra in Dogs: A Review of The Causes and Pathogenesis. *Jurnal of Reproduction and Fertility*. England 57: 359-406
- Ramsey I. 2008. *Small Animal Formulary* 6th Edition. England: British Small Animal Veterinary Association.
- Rootwelt-andersen V, Farstad W. 2006. Treatment Pyometra in The Bitch: A Survey Among Norwegian Small Animal Practicioners. *EJCAP* 16: 195-198.
- Smith FO. 2006. Canine Pyometra. *Theriogenology*. 66:610-612.
- Sudisma IGN, Pemayun IGAGP, Warditha AAGJ, Gorda IW. 2006. *Ilmu Bedah Veteriner dan Teknik Operasi*. Denpasar: Pelawa Sari.