

Perubahan Histopatologi Embrio Ayam Pascainokulasi dengan *Avian*

Paramyxovirus Tipe-1 Isolat G1/AK/2014

(HISTOPATOLOGY CHANGES OF CHICKEN'S EMBRYO AFTER INOCULATION WITH AVIAN PARAMYXOVIRUS TYPE 1 G1/AK /2014 ISOLATE)

Anak Agung Gede Oka Wijaya¹, Anak Agung Ayu Mirah Adi², Ida Bagus Oka Winaya²

¹Mahasiswa Program Pendidikan Dokter Hewan,

²Laboratorium Patologi Veteriner,

Fakultas Kedokteran Hewan, Universitas Udayana,

Jl. P.B. Sudirman, Denpasar, Bali, Indonesia, 80234; Telp/Fax: (0361) 223791

e-mail: oka_wijaya24@yahoo.com

ABSTRAK

Penyakit tetelo atau *Newcastle disease* (ND) adalah penyakit pada unggas yang disebabkan oleh virus dari familia *Paramyxoviridae* genus *Avulavirus*. Strain virulen menimbulkan gangguan pada sistem saraf, pencernaan dan pernafasan unggas, sementara pada embrio ayam infeksi menyebabkan gangguan pertumbuhan hingga menimbulkan kematian. Penelitian ini bertujuan untuk mengetahui efek dari virus *Avian Paramyxovirus Tipe-1* (APMV-1) isolat Gianyar-1/AK/2014 terhadap perubahan histopatologi embrio ayam. Penelitian ini menggunakan tujuh butir telur ayam berembrio (TAB) berumur 11 hari yang dibagi menjadi dua kelompok perlakuan yakni kelompok kontrol sebanyak dua butir dan kelompok infeksi sebanyak lima butir. Kelompok kontrol diinokulasi dengan *Phosphate Buffer Saline* (PBS) dan kelompok infeksi diinokulasi dengan isolat APMV-1 G1/AK/2014. Dilakukan pengamatan sampai embrio mati, lalu cairan alantois dikoleksi. Cairan alantois yang diperoleh diuji dengan uji *hemagglutination assay* (HA) dan *hemagglutination inhibition* (HI). Embrio ayam dinekropsi untuk diambil organ otak, paru-paru, usus, jantung dan hati dan dimasukkan ke dalam *Neutral Buffer Formaline* 10% (NBF), selanjutnya diproses lalu diwarnai dengan *Hematoxilin Eosin* (HE). Lesi histopatologi diamati di bawah mikroskop dan hasil pengamatan disajikan secara deskriptif. Hasil penelitian menunjukkan isolat APMV-1 G1/AK/2014 dapat mematikan embrio 48 jam pascainokulasi serta menimbulkan perubahan histopatologi dominan berupa kongesti, edema, hemoragi, degenerasi, nekrosis, peradangan pada organ otak, paru-paru, jantung, hati dan usus embrio.

Kata-kata kunci : virus *Newcastle Disease*, perubahan histopatologi, embrio ayam

ABSTRACT

Tetelo disease or *Newcastle disease* (ND) is a disease of poultry caused by the virus belong to the *Paramyxoviridae* family, within *Avulavirus* genus. The virulent strains cause disruption of the nervous system, digestive and respiratory in the poultry, while the infection causes growth disturbance leading to death in chicken's embryo. The aim of this research was to evaluate the effect of Gianyar-1/AK/2014 *Avian Paramyxovirus Type-1* (APMV-1) virus on infection histopathologi changes of chicken's embryo. This study used seven Embryonated Chicken Egg (ECE) 11 day old, that were divided into two groups of treatment, namely control group consisted of two ECE's and the infective group consisted of five ECE. The control group was inoculated with Phosphate Buffer Saline (PBS) and the infective group was inoculated with APMV-1 G1/AK/2014 isolate. Observation was performed until the embryo died, then alantois fluid was collected. Alantois fluids obtained were tested with hemagglutination (HA) and hemagglutination inhibition (HI) test. Chicken's embryo were then necropsied, tissue sample of brain, lung, intestine, heart and liver were subjected into Neutral

Buffer Formaline 10% (NBF) and stained with Hematoxilin Eosin (HE) staining technique. Histopathologic lesions were observed under a microscope and observations were presented descriptively. The results showed that APMV-1 G1/AK/2014 isolates were capable of killing the embryo 48 hours post-inoculation and causing dominant histopathological changes in the form of congestion, edema, hemorrhagic, degeneration, necrosis and inflammation of the organs of the brain, lungs, heart, liver and intestines of the embryo.

Keywords: *Newcastle Disease* virus; histopathology changes; chicken's embryo

PENDAHULUAN

Newcastle disease (ND) atau dikenal dengan nama tetelo adalah penyakit pada unggas yang disebabkan oleh virus dari familia *Paramyxovirus*, genus *Avulavirus*, spesies *Avian Paramyxovirus* serogroup *Avian Paramyxovirus* Tipe 1 (APMV-1), merupakan virus RNA genom serat tunggal (*single stranded*), berpolaritas negatif dan beramplop (Miller *et al.*, 2010). Virus ini dapat dibedakan dari virus lainnya, karena adanya aktivitas neuraminidase yang tidak dimiliki virus lain pada famili *Paramyxoviridae*. Aktifitas biologis dari virus ND adalah adanya kemampuan untuk menghemaglutinasi sel darah merah, mempunyai neuraminidase dan adanya kemampuan untuk menyebabkan hemolisis pada sel darah merah (Alexander & Senne, 2008). Virus Newcastle Disease (ND) adalah yang paling banyak diteliti karena perannya sebagai patogen penting pada unggas (Aldous & Alexander, 2001).

Menurut OIE (2012), penyakit ini merupakan penyakit menular akut yang menyerang ayam dan jenis unggas lainnya yang dapat menyebar dengan cepat, menembus batas negara dan menyebabkan konsekuensi sosio-ekonomis dan implikasi perdagangan global, sehingga dimasukkan ke dalam daftar A dari *Office International des Epizootic*. Gejala klinis penyakit ND berdasarkan sifat keganasan (virulensi) yang ditimbulkan, dapat dikelompokkan menjadi 3 patotipe yaitu patotipe *velogenik*, *mesogenik*, dan *lentogenik*. Patotipe *velogenik*, patotipe ini menimbulkan gejala pada bagian respirasi, digesti, dan saraf, angka morbiditas maupun mortalitas dapat mencapai 50-100% dan merupakan patotipe paling virulen. Patotipe *mesogenik* menimbulkan gejala pada pernafasan diikuti oleh penurunan produksi telur dan hambatan pertumbuhan pada ayam dewasa, angka morbiditas maupun mortalitas mencapai 50%. Patotipe *lentogenik*, biasanya tidak disertai gejala klinis dan tanda yang tidak spesifik pada ayam dewasa dengan angka morbiditas dan mortalitas 30% (Tabbu, 2000; Alexander & Senne, 2008; Quin *et al.*, 2011).

Virus ND galur virulen mempunyai kemampuan untuk menghambat pertumbuhan sampai menyebabkan kematian embrio ayam pada telur ayam

berembrio (TAB), hal ini dapat digunakan sebagai penilaian karakter virulensi virus tersebut. Pada bentuk *velogenik*, menyebabkan kematian embrio ayam kurang dari 60 jam. Virus bentuk *mesogenik* menyebabkan kematian embrio ayam antara 60-90 jam, sedangkan bentuk *lentogenik* menyebabkan kematian embrio ayam lebih dari 90 jam pascainokulasi (Putra *et al.*, 2012; Alexander & Senne, 2008).

Virus *Newcastle Disease* (ND) Isolat G1/AK/2014 merupakan virus isolat lapangan yang tergolong ke dalam genotipe VII dan memiliki motif $^{112}\text{R-R-Q-K-R-F}^{117}$ pada *fusion cleavage site*-nya yang merupakan ciri khas dari virus virulen (Putra *et al.*, 2016). Data mengenai lesi yang timbul pada embrio ayam akibat infeksi virus ND isolat lapang secara mikroskopis masih kurang sehingga perlu dilakukan penelitian mengenai perubahan histologi yang ditimbulkan oleh virus ND isolat lapangan Gianyar-1/AK/2014.

METODE PENELITIAN

Sampel yang digunakan dalam penelitian ini berjumlah 7 TAB (Telur Ayam Berembrio) yang bebas dari antibodi penyakit tertentu atau *specific antibody negative* (SAN). TAB yang digunakan masing-masing berumur 11 hari, didapat dari Balai Besar Veteriner (BBVET) Denpasar, Provinsi Bali. TAB dibagi menjadi dua kelompok perlakuan yang terdiri dari 2 butir untuk kontrol dan 5 TAB untuk kelompok infeksi. Masing-masing TAB pada kelompok kontrol diinokulasi dengan PBS sebanyak 0,2 mL, sedangkan pada kelompok infeksi diinokulasi dengan isolat *Avian Paramyxovirus* Tipe-1 (APMV-1) Gianyar1/AK/2014 (Putra *et al.*, 2016) dengan dosis 0.2 mL dengan kandungan virus sebanyak $7\log_2$ atau 2^7 HAU pertelur. Semua TAB tersebut lalu diinkubasi dan diamati sampai embrio mati. TAB yang sudah mati dipanen cairan alantoisnya kemudian diuji dengan uji *Hemagglutination Assay* (HA) dan dilanjutkan dengan uji *Hemagglutination Inhibition* (HI) dengan menggunakan serum *ND referen*. Embrio ayam dikeluarkan dari cangkang telur ditempatkan pada cawan petri, selanjutnya embrio ayam dimasukkan ke dalam pot yang berisi media *Neutral Buffer Formaline* (NBF) selama satu malam, selanjutnya dinekropsi dan dikoleksi organ otak, paru-paru, jantung, hati dan usus yang diduga sebagai salah satu tempat replikasi virus. Sampel kemudian difiksasi dengan cara direndam di dalam pot yang berisi NBF 10%, selanjutnya diproses untuk pembuatan preparat dan diwarnai dengan metode pewarnaan *Hematoxilin – Eosin* (HE). Hasil pengamatan histopatologi kemudian dipaparkan secara deskriptif.

HASIL DAN PEMBAHASAN

Berdasarkan pengamatan keadaan pembuluh darah serta pergerakan embrio di dalam telur pascainokulasi, TAB yang diinokulasi dengan isolat G1/AK/2014 mengalami kematian pada hari ke dua pascainokulasi, sedangkan TAB yang diinokulasi dengan PBS masih hidup sampai hari ketiga. TAB dimasukkan ke dalam lemari pendingin selanjutnya dilakukan pemanenan cairan alantois dan pengambilan embrio ayam. Sementara itu yang diinokulasi dengan PBS masih tetap hidup sampai hari ketiga, TAB dimasukkan ke dalam lemari pendingin untuk mencegah pendarahan ketika akan dipanen, selanjutnya cairan alantois dan embrio diambil untuk diuji lebih lanjut.

Untuk mengkonfirmasi bahwa embrio mati akibat infeksi dari isolat yang diinokulasikan, cairan alantois dari kedua kelompok diuji dengan uji *Hemagglutination Assay* (HA) dan dilanjutkan dengan uji *Hemagglutination Inhibisi* (HI) dengan metode mikrotiter standar. Hasil dari uji HA dan HI titer disajikan pada Tabel 1.

Tabel 1. Hasil Uji HA dan HI dari cairan alantois dua TAB yang diinokulasi PBS dan lima TAB yang diinokulasi dengan isolat G1/AK/2014

Kelompok	Ulangan	Hasil Uji	
		HA	HI
Kontrol	1	Negatif	Negatif
	2	Negatif	Negatif
Infektif	1	2 ⁷	2 ⁶
	2	2 ⁷	2 ⁶
	3	2 ⁷	2 ⁶
	4	2 ⁶	2 ⁵
	5	2 ⁷	2 ⁶

Dari hasil uji HA terhadap ke lima TAB kelompok infektif (yang diinokulasi dengan isolat Gianyar 1/AK/2014) didapatkan bahwa kelimanya positif dengan titer yang bervariasi (2⁶-2⁷), yang selanjutnya dilanjutkan dengan uji HI. Hasil uji HI yang diperoleh pada kelompok infektif menunjukkan nilai titer (2⁵-2⁶) sehingga dapat dinyatakan positif, sementara dua TAB yang diinokulasi dengan PBS hasilnya negatif. Hal ini menandakan bahwa tidak ada kontaminasi antara yang diinfeksi dengan yang tidak diinfeksi. Hasil uji ini juga untuk meyakinkan bahwa gambaran mikroskopik yang dapat diamati pada kelompok infektif murni disebabkan oleh virus yang diinokulasikan.

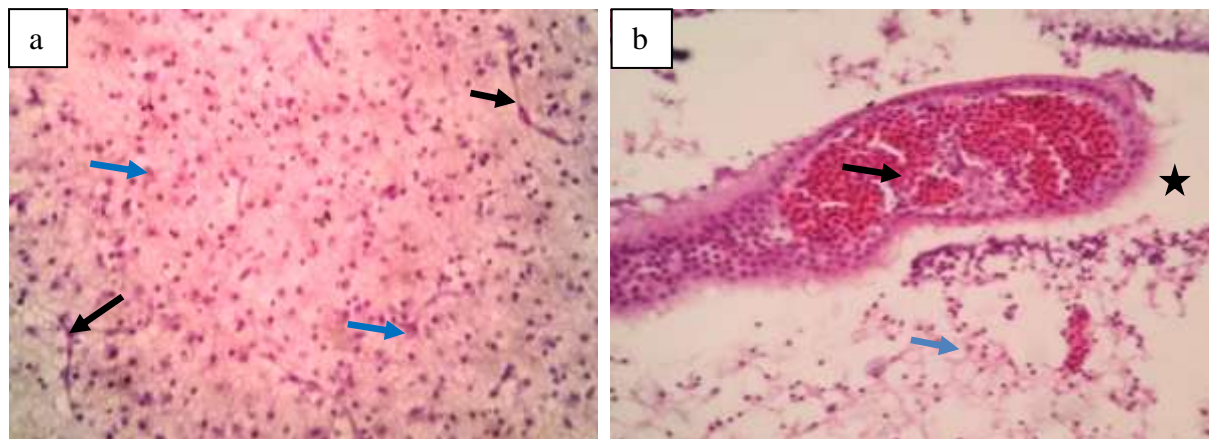
Kematian embrio dari kelompok TAB yang diinokulasi dengan virus, kemungkinan akibat apoptosis, mengingat virus ND dapat menyebabkan *apoptosis* pada beberapa jenis sel yang berbeda meliputi *chicken embryo fibroblast* (CEF) dan mononuklear sel darah perifer (Lam dan Vasocelos, 1994; Lam, 1995). Menurut penelitian yang dilakukan Ravindra *et al.*, (2008) menunjukkan hasil yang sama bahwa virus ND mampu menginduksi *apoptosis* sel *chicken embryo fibroblast* (CEF). Kematian embrio juga bisa disebabkan oleh kemampuan virus yang mampu bereplikasi dan menyerang seluruh tipe sel termasuk sel epitel mengingat sifat dari virus ND virulen adalah pantropik (Alexander, 2001; Kattenbelt *et al.*, 2006; Wakamatsu *et al.*, 2006). Selain itu pengaruh virulensi juga berperan penting dalam menentukan waktu kematian embrio pada TAB (Khadzhiev, 1987; Absalón *et al.*, 2012).

Embrio ayam yang berumur 11 hari secara morfologi sudah menyerupai ayam dewasa dengan ukuran embrio menjadi lebih besar sehingga menyebabkan kuning telur menyusut (Hartono & Isman, 2013) sehingga menginfeksi embrio ayam pada TAB umur 11 hari. Hal ini diharapkan mampu memberikan gambaran lesi menyerupai ayam dewasa, yang nantinya lesi yang ditimbulkan pada embrio akibat infeksi virus dapat dipakai untuk memprediksi lesi yang muncul pada ayam dewasa.

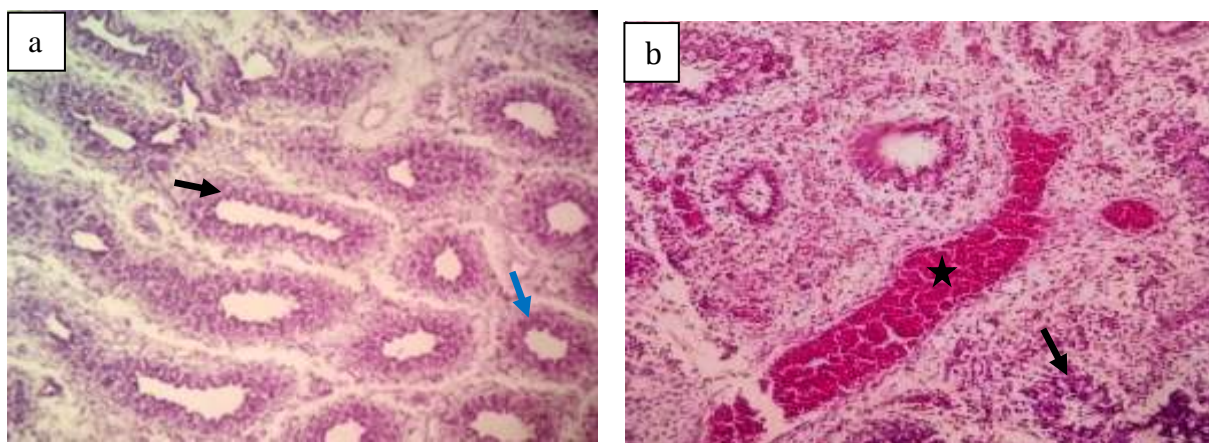
Menurut Alexander & Senne (2008), organ dari embrio ayam yang diduga digunakan sebagai tempat replikasi virus antara lain otak, paru-paru, usus, hati, dan jantung. Virus ND tipe *Mesogenik* dapat menimbulkan miokarditis ditemukan pada kalkun SPF yang diinfeksi virus tipe *mesogenik*. Ini mengindikasikan adanya penyebaran virus ND telah terjadi secara sistemik dan berpotensi menyebabkan penyakit yang lebih parah (Piacenti *et al.*, 2006). Penelitian yang dilakukan oleh Brown *et al.*, (1999) juga menunjukkan hasil bahwa replikasi virus di miokardium terlihat pada ayam yang terinfeksi virus ND tipe *mesogenik*. Penyakit *Newcastle disease* khususnya strain *velogenik* dan *mesogenik* dapat menyerang berbagai organ termasuk paru-paru, proliferasi pada paru-paru menyebabkan terjadinya nekrosis dan infiltrasi sel-sel radang, sementara virus ND yang bersifat *velogenik viscerotropik* dan *mesogenik* umumnya menyukai saluran pencernaan, terlebih-lebih virus yang bersifat *velogenic viscerotropik*, sistem pencernaan merupakan organ targetnya (Arthur *et al.*, 2011; Adi *et al.*, 2010)

Infeksi virus yang bersifat sistemik dapat mencapai sistem saraf pusat melalui aliran darah (Oglesbee dan Niewiek, 2015), infeksi virus yang bersifat sistemik ini dapat mengakibatkan terjadinya penurunan berat badan dan merusak berbagai organ vital seperti

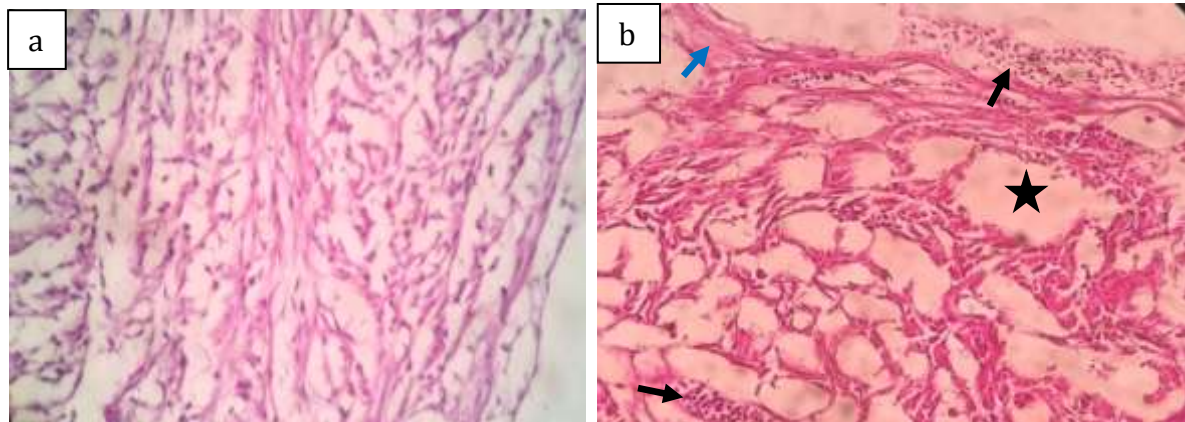
paru-paru, usus, dan bursa fabrisius, sementara itu APMV tipe *velogenik* dan *mesogenik* juga dilaporkan dapat menginfeksi otak (Masum *et al.*, 2014; Adi dan Astawa, 2014). Menurut penelitian yang dilakukan Usman *et al.*, (2008) lesi pada otak yang disebabkan oleh infeksi APMV juga ditemukan terjadi pada burung puyuh jepang berumur 83 minggu. Pertumbuhan virus ND virulen merusak sel-sel epitel, makrofag, fibroblast, endotel dan akhirnya menyebar★
keseluruh tubuh embrio ayam dan mengakibatkan kematian (Wibowo *et al.*, 2012).



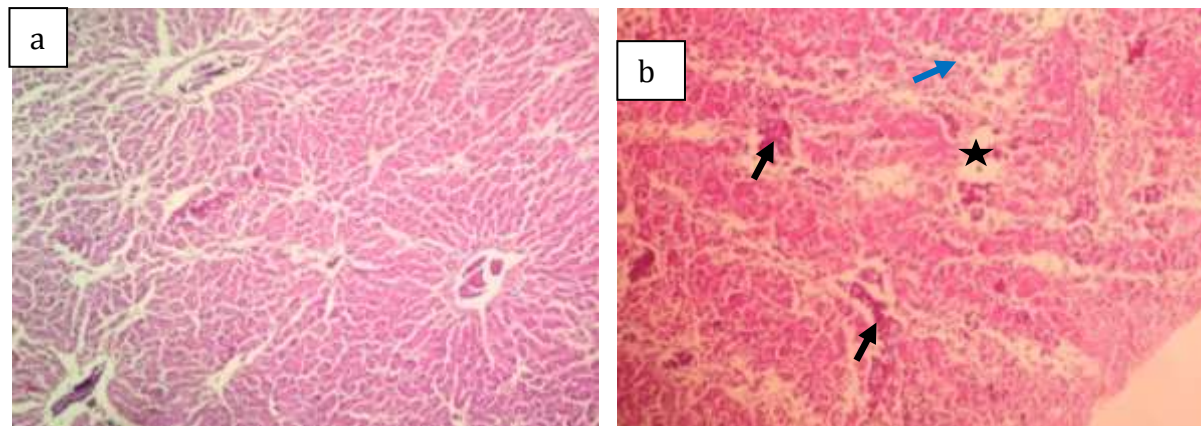
Gambar 1. Gambaran histopatologi otak embrio ayam umur 11 hari pasca inokulasi PBS (a), terlihat pembuluh darah kapiler (panah hitam) dan sel neuron (panah biru) yang terlihat masih normal, sedangkan gambaran otak pasca inokulasi isolat virus ND (b) terlihat kongesti (panah hitam), vakuolisasi pada neuropil (panah biru) dan edema (bintang) (Pewarnaan HE, 400X)



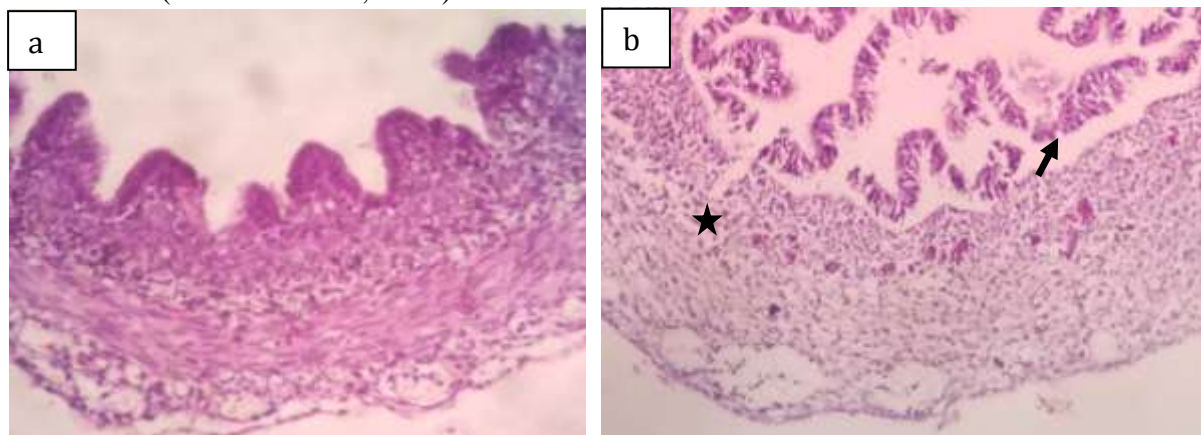
Gambar 2. Gambaran histopatologi paru-paru embrio ayam umur 11 hari pasca inokulasi PBS (a) terlihat parabronkus (panah hitam) mesobronkus (panah biru) masih dalam batas batas normal, sedangkan embrio ayam yang diinokulasi isolat virus ND (b) ditemukan adanya kongesti (bintang) dan radang disertai nekrosis bronkus (panah hitam) (Pewarnaan HE, 100x).



Gambar 3. Gambaran histopatologi jantung embrio ayam umur 11 hari pasca inokulasi PBS (a) tidak ditemukan perubahan patologis, sedangkan embrio yang diinokulasi isolat virus ND (b) terlihat kongesti (panah hitam) nekrosis miokardium (panah biru) dan edema (bintang) (Pewarnaan HE, 400x).



Gambar 4. Gambaran histopatologi hati embrio ayam umur 11 pasca inokulasi PBS (a) nampak untaian sel hepatosit tersusun rapi dengan vena centralisnya yang masih normal, sedangkan embrio yang diinokulasi isolat virus ND (b) terlihat hemoragi (panah hitam) edema (bintang) serta nekrosis sel hepatosit (panah biru) (Pewarnaan HE, 100x).



Gambar 5. Gambaran histopatologi usus embrio ayam umur 11 hari pasca inokulasi PBS (a) terlihat lapisan usus dan villi usus masih *intact*/mulus, sedangkan embrio yang diinokulasi isolat virus ND (b), terlihat nekrosis sampai erosi mukosa (panah hitam) dan nekrosis muskularis mukosa (bintang) (Pewarnaan HE, 400x).

Tabel 2. Frekuensi lesi mikroskopik pada kelompok kontrol dan infeksi

No.	Organ	Lesi histopatologis	Kontrol (a/b)*	Infektif (a/b)*
1	Otak	Kongesti	0/2	5/5
		Edema	0/2	4/5
		Nekrosis	0/2	0/5
		Vakuolisasi neuropil	0/2	3/5
2	Paru-paru	Hemoragi	0/2	2/5
		Kongesti	0/2	5/5
		Edema	0/2	0/5
		Radang	0/2	3/5
		Nekrosis	0/2	3/5
3	Jantung	Hemoragi	0/2	2/5
		Kongesti	0/2	5/5
		Nekrosis	0/2	3/5
		Edema	0/2	0/5
4	Hati	Hemoragi	0/2	5/5
		Kongesti	0/2	5/5
		Edema	0/2	3/5
		Nekrosis	0/2	2/5
5	Usus	Hemoragi	0/2	0/5
		Kongesti	0/2	3/5
		Edema	0/2	3/5
		Nekrosis Villi	0/2	5/5

*a= Jumlah dengan lesi tertentu; b= Jumlah sampel yang diperiksa,

Berdasarkan hasil pengamatan histopatologis terhadap organ otak, paru, jantung, hati, jantung lesi paling dominan adalah kongesti, edema, hemoragi, degenerasi dan nekrosis, selain itu didapatkan bahwa isolat Gianyar mampu merusak tidak hanya sistem pernafasan tetapi juga saraf pusat dan pencernaan. Hal ini sesuai dengan hasil identifikasi secara molekuler dari isolat Gianyar-1/AK/2014 bersifat virulen, dimana virus ini memiliki motif asam amino pada situs pemotongan protein *fusion* adalah R-R-Q-K-R-F (Putra *et al.*, 2016). APMV-1 dikategorikan bersifat virulen jika memiliki protein *fusion* (F) tiga atau lebih asam amino basa pada posisi 113-116 dan asam amino fenilalanin pada posisi 117 ¹¹²R/K-R-Q-K/R-R¹¹⁶ (OIE, 2014; Collin *et al.*, 1994) dan dinyatakan mampu menimbulkan lesi pada berbagai organ termasuk sistem saraf pusat, walaupun bukan tergolong *neurotropik* (Yusoff dan Tan, 2001; Alexander 2001). Kemampuan virus untuk mencapai susunan saraf pusat dipengaruhi oleh susunan asam amino pada *fusion protein cleavage site*, serta adanya gugus asam amino fenilalanin pada posisi asam amino nomor 117 (Kattenbelt *et al.*, 2006).

SIMPULAN

Virus *Newcastle disease* (ND) isolat G1/AK/2014, mampu mematikan embrio ayam 48 jam pascainokulasi serta menimbulkan perubahan histopatologi yang dominan berupa kongesti, edema, hemoragi, degenerasi, nekrosis dan peradangan pada organ otak, paru-paru, jantung, hati dan usus embrio.

SARAN

Perlu dilakukan penelitian lebih lanjut untuk mengetahui patotipe virus ND sehingga keganasan virus ND isolat G1/AK/2014 dapat diketahui.

UCAPAN TERIMAKASIH

Penulis mengucapkan terima kasih terutama kepada Balai Besar Veteriner (BBVET) Denpasar, Provinsi Bali serta semua pihak yang telah membantu dalam penyelesaian penelitian ini.

DAFTAR PUSTAKA

- Absalón AE, Mariano MA, Vásquez MA, Morales GA, Cortés EDV, Ortega GR, Lucio DE. 2012. Complete genome sequence of a velogenic Newcastle disease virus isolated in Mexico. *Virus Genes* 45(2): 304-310.
- Adi AAAM, Astawa NM, Putra KSA, Hayashi Y, Matsutomo Y. 2010. Isolation and Characterization of Pathogenic Newcastle disease virus from a Nature Case in Indonesia. *J. Vet. Med. Sci* 72(3): 313-319.
- Adi AAAM, Astawa NM. 2014. *Avian Paramyxovirus Tipe 1: Biologi dan Polimorfisme Genetik*. Denpasar: Swasta Nulus.
- Aldous E, Alexander DJ. 2001. Detection and differentiation of Newcastle disease virus (avian paramyxovirus type 1). *Avian Pathology* 30(2): 117- 128.
- Alexander DJ. 2001. Newcastle disease. *British Poultry Science*. (42):5-22.
- Alexander DJ, Senne DA. 2008 *Newcastle Disease, Other Avian Paramyxovirus and Pneumovirus Infection in Disease of Poultry*. Iowa: Blackwell Publishing.
- Arthur SS, Subbiah M, Shive H, Collins PL, Samal SK. 2011. Experimental Infection Of Hamsters with Avian Paramyxovirus Serotypes 1 to 9. *Vet. Research* 42:38.
- Brown C, King DJ, Seal BS. 1999. Pathogenesis of newcastle disease in chickens experimentally infected with viruses of different virulence. *Vet. Pathol.* 36: 125-132.
- Collin MS, Stong I, Alexander DJ. 1994. Evaluation of the molecular basis of pathogenicity of the variant Newcastle disease viruses termed "pigeon APMV-1 viruses." *Arch. Virol.* 134: 403-411.
- Hartono T, Isman. 2013. *Kiat Sukses Menetaskan Telur Ayam*. Jakarta Selatan: Agromedia Pustaka
- Kattenbelt JA, Stevens MP, Gould AR. 2006. Sequence variation in the Newcastle disease virus genome. *Virus Res.* 116: 168-184.

- Khadzhiev G. 1987. Typing of Newcastle virus isolate by mean death time of chickens in the cloacal test. *Vet Med NauiI*. 24(5): 16-26.
- Lam KM. 1995. Apoptosis in chicken embryo fibroblasts caused by Newcastle virus. *Vet. Microbiol*. 47: 357-363.
- Lam KM, Vascelos AC. 1994. Newcastle disease virus induced apoptosis in chicken peripheral blood lymphocytes. *Vet Immunopathol*. 44: 45-56.
- Masum MA, Khan MZI, Nasrin M, Siddiqi MNH, Khan MZI, Islam MN. 2014. Detection of Immunoglobulins Containing Plasma Cells in Tymus, Bursa Fabricius and Spleen of Vaccinated Boiler Chicken with Newcastle disease Virus Vaccine. *Internasional Journal Of Veterinary Sci. and Med* 2(2): 103-108.
- Miller PJ, Decanini EL, Alfonso CL. 2010 *Newcastle disease: Evolution of genotypes and the related diagnostic challenges*. *Infect Gen. Evol*. 10: 26-35.
- OIE. 2012. *Manual of Diagnostic Test and Vaccines for Terrestrial Animal (Mammals, Birds, Bees)*. France: Newcastle Disease Pp. 1-9.
- OIE. 2014. *Manual of diagnostic tests and vaccines for terrestrial animals 5th. Edition, Chapter 2. 1. 15. Newcastle disease*. (<http://www.oie.int/manual>).
- Oglesbee M, Niewiek S. 2015. Measles Virus Neurovirulence and Host Immunity. *Future Virol* 6(1): 85-99.
- Piacenti AM, King DJ, Seal BS, J. Zhang J, Brown CC. 2006. Pathogenesis of Newcastle disease in commercial and specific pathogen-free turkey experimentally infected with isolates of different virulence. *Vet. Pathol*. 43: 168-178.
- Putra HH, Wibowo MH, Untari T, Kurniasih. 2012. Studi Lesi Makroskopik dan Mikroskopik Embrio ayam yang Diinfeksi Newcastle Disease Virus Field Isolates. *Jurnal Sain Veteriner* 30(1): 50-67.
- Putra IGAA, Adi AAAM, Astawa NM. 2016. Variasi Genetik Gen Penyandi Protein Fusidari Avian Paramyxovirus Tipe I di Bali. *Jurnal Veteriner*. 17(2): 211-217.
- Quinn PJ, Markey BK, Leonard FC, Fitz PES, Fanning S, Hartigan PJ. 2011. *Veterinary Microbiology and Mircobial Disease, Second Edition*. Iowa: Blackwell Science Edition. Pp. 884-901.
- Ravindra PV, Tiwari AK, Sharma B, Rajawat YS, Ratta B, Palia S, Sundaresan NR, Chaturdevi U, Aruna Kumar GB, Chindera K, Saxena M, Subundhi PK, Rai A, Chauhan RS. 2008. HN protein of Newcastle disease virus causes apoptosis in chicken embryo fibroblast cells. *Arch Virol*. 153: 749-754.
- Tabbu, C.R. 2000. *Penyakit Ayam dan Penanggulangannya*. Yogyakarta: Penerbit Kanisius.
- Usman B, Mani A, El - Yuguda A, Diarra S. 2008. The Effect of Supplemental Ascorbic Acid on the Development of Newcastle Disease in Japanese Quail (*Coturnix coturnix Japonica*) Exposed to High Ambient Temperature. *International Journal of Poultry Science* 7(4): 328-332.
- Wakamatsu N, King DJ, Kapczynski DR, Seal BS, Brown CC. 2006. Experimental pathogenesis for chickens, turkeys and pigeons of exotic Newcastle disease virus from an outbreak in California during 2002–2003. *Vet Pathol*. 43: 925-933.
- Wibowo MH, Utari T, Wahyuni AETH. 2012. Isolasi, Identifikasi, Sifat Fisik dan Biologi Virus Tetelo yang Diisolasi dari Kasus di Lapangan. *J. Vet*. 13(4): 425-433.
- Yusoff K, Tan W. 2001. Newcastle disease virus: Macromolecules and opportunities. *Avian Pathology* 30(5): 439-455.