

Pengaruh Pemberian Vitamin E dan Etilin Estradiol Terhadap Gambaran Histopatologi Ginjal Tikus Putih (*Rattus Norvegicus*)

*(EFFECT OF VITAMIN E AND ETHINYL ESTRADIOL AGAINST HISTOPATHOLOGICAL VIEW OF KIDNEY WHITE RAT (*Rattus Norvegicus*)*

Putri Nugraha¹, Samsuri², I Ketut Berata³

¹Mahasiswa Pendidikan Profesi Dokter Hewan,
²Laboratorium Farmakologi Veteriner,
³Laboratorium Patologi Veteriner,
Fakultas Kedokteran Hewan Universitas Udayana
Jl.P.B. Sudirman Denpasar Bali, Telp: 0361-223791
e-mail: pn.putrinugraha@gmail.com

ABSTRAK

Penelitian ini bertujuan untuk membuktikan bahwa pemberian etinil estradiol mempengaruhi histopatologi ginjal tikus putih dan mengetahui efek protektik vitamin E terhadap ginjal tikus putih yang diberikan etinil estradiol. Penelitian ini menggunakan 25 ekor tikus putih (*Rattus norvegicus*) yang dibagi atas 5 kelompok perlakuan yaitu K(-) sebagai kontrol negatif; K(+) sebagai kontrol positif, diberikan etinil estradiol (EE) 150 mg/kgBB/hari; P1, diberikan EE 150 mg/kgBB/hari dan vitamin E 100 mg/kgBB/hari; P2, diberikan EE 150 mg/kgBB/hari dan vitamin E 150 mg/kgBB/hari; P3, diberikan EE 200 mg/kgBB/hari. Pemberian EE dilakukan secara subkutan dan vitamin E secara oral, selama 30 hari. Pada hari ke 31, semua hewan percobaan diterminasi dan dinekropsi, selanjutnya diambil organ ginjalnya. Organ ginjal diproses untuk dibuat sediaan histopatologi dengan pewarnaan *hematoxylin eosin* (HE). Variabel yang diukur berupa tingkat lesi glomerulosklerosis dan nekrosis tubulus ginjal. Hasil menunjukkan adanya pengaruh pemberian EE pada ginjal. Pemberian vitamin E dosis 100 mg/kgBB/hari tidak berbeda signifikan dengan 150 mg/kgBB dan 200 mg/kgBB. Simpulannya adalah pemberian etinil estradiol dapat ditemukan perubahan histopatologi ginjal tikus putih berupa glomerulosklerosis dan nekrosis tubulus ginjal. Pemberian vitamin E dengan dosis 100 mg/kgBB/hari sudah mampu memberikan efek protektif terhadap kerusakan jaringan ginjal tikus putih (*Rattus norvegicus*) akibat pemberian etinil estradiol 150 mg/kgBB/hari secara subkutan.

Kata kunci : Etilin estradiol, vitamin E, glumeruosklerosis, nekrosis tubulus

ABSTRACT

This study aims to prove that the administration of ethinyl estradiol affects the renal histopathology of rats and to know the effect of vitamin E on the protective effect on the kidney rats given white ethinyl estradiol. This study used 25 white rats (*Rattus norvegicus*) divided into 5 treatment groups, K (-) as negative control; K (+) as positive control, given ethinyl estradiol (EE) 150 mg / kgBW / day; P1, given EE 150 mg / kgBW / day and vitamin E 100 mg / kgBW / day; P2, given EE 150 mg / kgBW / day and vitamin E 150 mg / kgBW / day; P3, given EE 200 mg / kgBW / day. EE administration is done subcutaneously and vitamin E orally, for 30 days. On the 31st day, all animal experiments are decaffeinated and dinecropsed, then renal organ is removed. Kidney organs are processed for

histopathologic preparations by Kiernan method (1990) and hematoxylin eosin (HE) staining. The measured variables were glomerulosclerosis lesion rate and renal tubular necrosis. The result is indicating the effect of EE administration on the kidney. The administration of vitamin E dose of 100 mg / kgBW / day did not differ significantly with 150 mg / kgBW and 200 mg / kgBW. The conclusion is the provision of ethinyl estradiol can change the histopathology of renal kidney in the form of glomerulosclerosis and renal tubular necrosis. Provision of vitamin E with a dose of 100 mg / kg / day has been able to provide protective effect against damage to kidney tissue of white rats (*Rattus norvegicus*) due to subcutaneous etinyl estradiol 150 mg / kgBB / day.

Keywords: ethinyl estradiol, E vitamin, glumeruosclerosis, tubular necrosis

PENDAHULUAN

Estrogen merupakan hormon penting yang mempunyai fungsi menstimulasi perkembangan dan pemeliharaan dari jaringan reproduksi melalui sintesis protein (Engelking, 2012). Banyak hormon estrogenik sintetis yang sering digunakan dibidang kesehatan, diantaranya adalah etinil estradiol. Hayder *et al.* (1999) menyatakan bahwa etinil estradiol merupakan agen farmakologi yang paling sering digunakan sebagai kombinasi obat kontrasepsi oral. Sejak akhir tahun 1930-an, etinil estradiol sudah muncul sebagai derivat hormon folikular yang menjadikan pengobatan estrogenik menjadi lebih murah dan mudah (Frobenius, 2011).

Menurut Jiengwattana *et al.* (2010) etinil estradiol mempunyai efek yang kuat meskipun pada penggunaan konsentrasi rendah. Efek samping yang ditimbulkan berpengaruh terhadap hampir seluruh organ termasuk ginjal. Menurut Li *et al.* (1993) pemberian hormon *pellet* estrogenik akan merusak ginjal, di daerah tubular ginjal serta akan menginduksi proliferasi sel. Selain itu menurut Gluhovschi *et al.* (2012) estrogen mempunyai peran yang sangat penting dalam perkembangan beberapa penyakit kronis pada ginjal. Kerusakan ginjal ini diinduksi oleh sifat peroksidasi, sehingga diperlukan zat antioksidan untuk melindungi ginjal dengan pemberian vitamin E.

Vitamin E atau tokoferol sebagai antioksidan dapat mencegah atau menghambat terjadinya penyakit degeneratif (Lamid, 1995). Pemberian vitamin E dengan dosis tepat, diketahui dapat mencegah kerusakan sel. Sifat fisiko-kimiawi dari vitamin memungkinkan untuk meningkatkan penyebaran obat secara meluas pada tubuh (Duhem *et al.*, 2014). Salah satu manfaat vitamin E pada ginjal adalah mencegah kerusakan tubulus proksimal (Rabiah *et al.*, 2015).

Telah dilaporkan bahwa estrogen mempunyai peran yang sangat penting dalam perkembangan beberapa penyakit kronis pada ginjal (Gluhovschi *et al.*, 2012) sedangkan vitamin E mempunyai kemampuan untuk mencegah penyakit kronis (Azzi dan Stocker, 2000). Oleh karena itu menarik untuk dilakukan penelitian mengenai kombinasi etinil estradiol dengan vitamin E, untuk melihat lesi glomerulosklerosis maupun nekrosis tubulus ginjal pada tikus putih (*Rattus norvegicus*). Penelitian ini bertujuan untuk membuktikan bahwa pemberian etinil estradiol mempengaruhi histopatologi ginjal tikus putih dan mengetahui efek protektik vitamin E terhadap ginjal tikus putih yang diberikan etinil estradiol.

METODE PENELITIAN

Penelitian ini menggunakan obyek berupa tikus putih (*Rattus norvegicus*) yang akan diteriminasi dan diambil sampel ginjalnya setelah 30 hari perlakuan. Tikus yang digunakan adalah tikus putih (*Rattus norvegicus*) betina berumur 3-4 bulan dengan berat badan 200-300 gram. Tikus secara acak sederhana dibagi dalam 5 kelompok yaitu K(-)=tanpa diberi etinil estradiol dan vitamin E; K(+)= diberikan etinil estradiol 150 mg/kgBB tanpa vitamin E; P1, diberikan etinil estradiol 150 mg/kgBB dan vitamin E 100 mg/kgBB; P2 diberikan etinil estradiol 150 mg/kgBB dan vitamin E 150 mg/kgBB; P3 diberikan etinil estradiol 150 mg/kgBB dan vitamin E 200 mg/kgBB.

Bahan-bahan yang digunakan diantaranya etinil estradiol dengan merek dagang Ovalumon®, Vitamin E dengan merek dagang Nature-E® dan bahan yang digunakan sebagai pengencer adalah minyak Filippo Berrio. Alat-alat yang digunakan diantaranya kandang hewan, alas kandang, tempat minum, *sputit* 3 ml, *sputit* 1ml, alat sonde, glove, timbangan digital, mikroskop binokuler, gelas objek, kaca penutup, alat bedah, *tissue cassette*, *staining jar*, *embedding set*, dan *microtome*.

Setelah 30 hari diberikan perlakuan, semua tikus diteriminasi kemudian diambil organ ginjalnya. Pembuatan preparat histopatologi dilakukan dengan pewarnaan *Hematoxylin-Eosin* (HE) sesuai dengan metode Kiernan (1990).

Preparat diamati dibawah mikroskop binokuler dengan perbesaran 400x masing-masing pada 5 lapang pandang berbeda. Kriteria perubahan yang diamati dalam penelitian ini adalah histopatologi ginjal berupa lesi nekrosis pada sel tubulus dan glomerulosklerosis dengan skoring sebagai berikut:

Untuk lesi glomerulosklerosis dibuat skoring yaitu:

Skor 0 = glomerulus normal

Skor 1= ringan, jika glomerulosklerosis $\leq 25\%$

Skor 2= sedang, jika terdapat glomerulosklerosis $> 25\% \leq 50\%$

Skor 3= berat, jika terdapat glomerulosklerosis $>50\%$.

Lesi berupa nekrosis sel tubulus dibuat skor yaitu:

Skor 0 = tidak ada nekrosis

Skor 1 = nekrosis ringan bersifat fokal

Skor 2 = nekrosis sedang, bersifat multifokal

Skor 3 = nekrosis berat, bersifat difusa

Hasil pengamatan histopatologi data ditabulasi dan dianalisis dengan uji non-parametrik dengan uji Kruskal Wallis. Jika terdapat perbedaan yang bermakna ($P < 0,05$) maka dilanjutkan dengan uji Mann-Whitney.

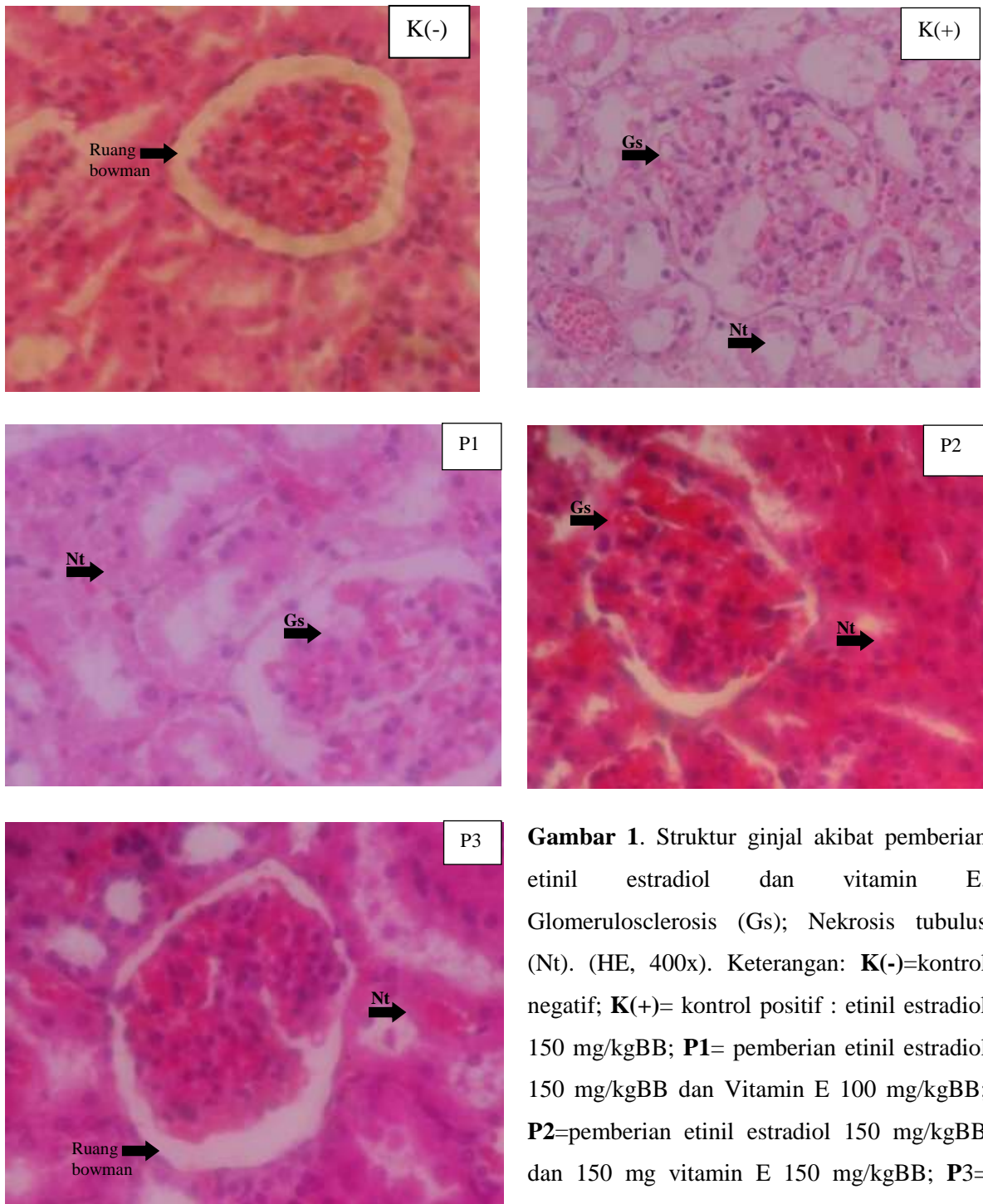
HASIL DAN PEMBAHASAN

Hasil pengamatan histopatologi ginjal tikus putih akibat pemberian etinil estradiol dan suplementasi vitamin E didapatkan hasil pada perlakuan kontrol (-) teramati adanya perubahan glomerulosklerosis dan nekrosis sel tubulus ginjal. Perubahan dengan kategori glomerulosklerosis sebanyak $<25\%$ teramati pada dua sampel ginjal, sedangkan tiga lainnya tidak mengalami glomerulosklerosis. Pada kategori nekrosis sel tubulus teramati perubahan nekrosis fokal atau ringan pada kelima sampel ginjal. Pengamatan pada perlakuan kontrol (+) dengan pemberian etinil estradiol 150 mg/kgBB setiap hari, teramati perubahan glomerulosklerosis ringan pada tiga sampel. Sedangkan perubahan berupa nekrosis sel tubulus ginjal teramati dua sampel kategori sedang dan tiga kategori berat.

Pada pengamatan perlakuan P1 (etinil estradiol 150 mg/kgBB setiap hari dan vitamin E 100 mg/kgBB setiap hari), teramati perubahan dua spesimen ginjal ada glumerulosklerosis ringan dan tiga tidak ada glumeruloskelorosis. Berdasarkan perubahan nekrosis pada sel tubulus ginjal teramati lesi ringan pada dua sampel dan lesi sedang pada tiga sampel lainnya. Pada pengamatan perlakuan P2 (etinil estradiol 150 mg/kgBB setiap hari dan vitamin E 150 mg/kgBB setiap hari) didapatkan hasil pada dua sampel mengalami glumerulosklerosis ringan dan tiga sampel lainnya tidak mengalami perubahan. Berdasarkan lesi nekrosis sel tubulus teramati dua sampel mengalami lesi ringan dan tiga lainnya tidak mengalami perubahan. Pada pengamatan perlakuan P3 (etinil estradiol 150 mg/kgBB setiap hari dan Vitamin E 200 mg/kgBB setiap hari) seluruh spesimen ginjal tidak teramati adanya perubahan glumerulosklerosis. Sedangkan perubahan nekrosis tubulus teramati lesi ringan pada seluruh spesimen ginjal.

Dari pengamatan yang dilakukan terlihat adanya perubahan histopatologi glumerulosklerosis dan nekrosis sel tubulus ginjal. Hasil uji Kruskal Wallis untuk perubahan histopatologi kategori glumerulosklerosis, tidak menunjukkan adanya perbedaan signifikan ($p > 0,05$) sedangkan data perubahan histopatologi nekrosis tubulus diperoleh hasil ada perbedaan yang signifikan ($p < 0,05$) antara kelompok perlakuan. Selanjutnya uji Mann Whitney diperoleh hasil ada perbedaan signifikan ($p < 0,05$) antara kontrol (-) dengan kontrol (+) pada kategori nekrosis tubulus. Antara kontrol (+) dengan kelompok perlakuan P1, P2 maupun P3 terdapat perbedaan signifikan ($p < 0,05$), tetapi antara kelompok perlakuan P1, P2 dan P3 tidak ada perbedaan signifikan ($p > 0,05$).

Hasil analisis data secara statistik tersebut menunjukkan adanya perubahan positif yang diakibatkan oleh vitamin E terhadap lesi nekrosis sel tubulus bahkan pada perlakuan P1 dengan dosis vitamin E 100 mg/kgBB/hari selama 30 hari, yang tidak berbeda signifikan dengan vitamin E dosis 150 mg/kgBB/hari dan 200 mg/kgBB/hari. Gambaran histopatologi hasil pemeriksaan lesi glumerulosklerosis dan nekrosis tubulus dapat dilihat pada Gambar 1.



Gambar 1. Struktur ginjal akibat pemberian etinil estradiol dan vitamin E. Glomerulosclerosis (Gs); Nekrosis tubulus (Nt). (HE, 400x). Keterangan: **K(-)**=kontrol negatif; **K(+)**= kontrol positif : etinil estradiol 150 mg/kgBB; **P1**= pemberian etinil estradiol 150 mg/kgBB dan Vitamin E 100 mg/kgBB; **P2**=pemberian etinil estradiol 150 mg/kgBB dan 150 mg vitamin E 150 mg/kgBB; **P3**= pemberian etinil estradiol 150 mg/kgBB dan vitamin E 200 mg/kgBB. ‘

Secara umum akibat pemberian etinil estradiol dapat menyebabkan perubahan histopatologi ginjal tikus putih (*Rattus norvegicus*) dilihat dari adanya glomerulosklerosis dan nekrosis sel tubulus. Pada perlakuan kontrol K(-) terlihat ada perubahan histopatologi berupa glomerulosklerosis ringan maupun nekrosis tubulus ringan. Adanya perubahan histopatologi pada kontrol K(-) dapat diakibatkan oleh status kesehatan tikus percobaan sebelum diberi perlakuan. Penggunaan hewan coba konvensional yang tidak bersifat *specific pathogen free* (SPF) sering terjadi kontrol negatif mengalami perubahan histopatologi yang tidak diharapkan akibat faktor diluar perlakuan (Berata *et al.*, 2010).

Pemberian etinil estradiol 150 mg/kgBB/hari mengakibatkan kerusakan pada ginjal yaitu terjadi glomerulosklerosis dan nekrosis sel tubulus difusa. Glomerulosklerosis adalah keadaan dimana glomeruli mengalami fibrosis, sehingga menghambat kontraksi secara signifikan. Perubahan histopatologi tersebut dapat diakibatkan karena proses perubahan degeneratif kronis pada glomerulus dan ditandai perubahan hemodinamik (Frazier *et al.* 2012). Menurut Kim *et al.* (2016), glomerulosklerosis adalah mekanisme patologis utama yang diakibatkan oleh kerusakan podosit. Podosit (epitel viseral) adalah sel unik yang berfungsi selektif pada filtrasi glomerulus. Perubahan struktural *inpodocyte* hasil dari kerusakan pada podosit yang menyebabkan hilangnya podosit. Podositopenia merupakan proses awal dari terjadinya glomerulosklerosis. Kerusakan podosit menyebabkan proteinuria. Kerusakan podosit dapat berkembang menjadi gagal ginjal kronis (Pavenstädt, 2000).

Perubahan lain yang teramati adalah nekrosis. Nekrosis atau kerusakan sel menurut Ueda dan Shah (2000) yang dikutip dari Kerr *et al.* (1972), dapat ditandai dengan pembengkakan sel dengan hilangnya membran plasma, perubahan pada organel, dan perubahan inti disertai dengan hiperkromatik. Adanya nekrosis sel tubulus bisa disebabkan oleh beberapa hal diantaranya adalah suplai darah yang kurang, toksin, tidak ada inervasi syaraf, suhu, sinar radioaktif, dan trauma mekanik (Berata *et al.*, 2011). Selain itu sebagian obat dapat menyebabkan nefrotoksisitas. Sel tubulus ginjal rentan terhadap efek toksik dari obat-obatan karena peran mereka dalam mengkonsentrasi dan mereabsorpsi filtrat yang beredar. Obat-obatan yang menyebabkan keracunan sel tubular dengan cara merusak fungsi mitokondria, mengganggu transportasi tubular, meningkatkan stres oksidatif atau membentuk radikal bebas (Naughton ,

2008). Stres oksidatif adalah ketidakseimbangan antara *reactive oxygen species* (ROS) dan sistem antioksidan yang mengurangi konsentrasi ROS. Ketidakseimbangan redoks disebabkan oleh peningkatan produksi ROS atau mengurangi cadangan antioksidan, yang mengarah ke patologis termasuk kerusakan protein, lipid dan DNA (Priya dan Vasudha, 2009).

Pemberian vitamin E dalam beberapa dosis pada perlakuan P1, P2 dan P3 menunjukkan adanya perbaikan dibandingkan kontrol K(+). Hal ini sesuai dengan laporan Liu *et al.* (2015) bahwa vitamin E mempunyai banyak fungsi salah satunya adalah sebagai antioksidan. Vitamin E sebagai senyawa antioksidan bermanfaat untuk memperbaiki kerusakan ginjal yang disebabkan oleh stres oksidatif akibat peningkatan ROS. Antioksidan adalah pertahanan baris pertama terhadap kerusakan akibat radikal bebas dan sangat penting untuk menjaga kesehatan yang optimal (Priya and Vasudha, 2009). Vitamin E mempunyai kemampuan untuk melindungi ginjal dari peroksidasi lipid dan radikal bebas, dan dianggap sebagai mekanisme utama yang mendasari efek menguntungkan terkait dengan terapi (Liu *et al.*, 2015).

Manfaat pemberian vitamin E sebagai antioksidan terlihat memberikan efek protektif pada ginjal. Meskipun demikian dari aspek lesi glomerulosklerosis menunjukkan hasil tidak terdapat perbedaan signifikan antar kelompok perlakuan. Sedangkan dari kategori lesi nekrosis tubulus, terdapat perbedaan signifikan antara kontrol K(-) dengan kontrol K(+). Demikian pula ada perbedaan signifikan ($p < 0,05$) antara kontrol K(+) dengan perlakuan P1, P2 dan P3. Hasil ini menunjukkan bahwa vitamin E pada dosis 100 mg/kg BB telah mampu menetralkan efek samping etinil estradiol dosis 150 mg/kgBB, terutama terhadap lesi nekrosis tubulus. Hal ini sesuai dengan laporan Rabiah *et al.* (2015) bahwa fungsi vitamin E untuk ginjal adalah mencegah kerusakan tubulus proksimal. Pemberian vitamin E dosis 100 mg/kgBB memiliki efek antioksidan yang sama dengan dosis 150 mg/kg BB maupun 200 mg/kgBB.

SIMPULAN

Pemberian etinil estradiol dosis 150 mg/kgBB/hari secara subkutan dapat menyebabkan perubahan histopatologi ginjal tikus putih (*Rattus norvegicus*) berupa glomerulosklerosis dan nekrosis pada sel tubulus. Pemberian vitamin E dengan dosis 100 mg/kgBB/hari selama 30 hari sudah mampu memberikan efek protektif terhadap kerusakan jaringan ginjal tikus putih (*Rattus*

norvegicus) yang diberikan etinil estradiol 150 mg/kgBB secara subkutan terutama pada lesi nekrosis tubulus.

SARAN

Perlu adanya penelitian lanjutan dengan dosis vitamin E lebih rendah dari pada 100 mg/kgBB, karena ada kemungkinan dosis yang lebih rendah dapat berefek protektif terhadap kerusakan yang diakibatkan etinil estradiol pada ginjal.

UCAPAN TERIMA KASIH

Peneliti mengucapkan terimakasih kepada Kepala Laboratorium Farmakologi dan Laboratorium Patologi Fakultas Kedokteran Hewan Universitas Udayana, atas fasilitas yang diberikan untuk penelitian ini.

DAFTAR PUSTAKA

- Azzi A, Stocker A. 2000. Vitamin E: Non-Antioxidant Roles. *Progress in Lipid Research* 39: 231-255.
- Berata IK, Arjana AAG, Sudira IW, Merdana IM, Budiasa IK, Oka IBM. 2010. Studi Patologi Kejadian Cysticercosis pada Tikus Putih. *Jurnal Veteriner* 11(4): 232-237
- Berata IK, Winaya IBO, Adi AAAM, Adnyana IBW. 2011. *Patologi Veteriner Umum*. Denpasar: Swasta Nulus.
- Duhem N, Danhier F, Pr  at V. 2014. Vitamin E-based nanomedicines for anti-cancer drug delivery. *Elsevier: Journal of Controlled Release* 182: 33-44.
- Engelking. 2012. *Metabolic and Endocrine Physiology 3rd Edition*. Jackson Hole, WY: Teton NewMedia.
- Frazier KS, Seely JS, Hard GC, Betton G, Burnett R, Nakatsuji S, Nishikawa A, Durchfeld-Meyer B, Bube A. 2012. Proliferative and Nonproliferative Lesions of the Rat and Mouse Urinary System. *Toxicologic Pathology* 40: 14-86.
- Frobenius W. 2011. The Development of Ethinylestradiol and Ethinyltestosterone *J. Reproduktionsmed. Endokrinol*; 8: 32-57.
- Gluhovschi G, Gluhovschi A, Anastasiu D, Petrica L, Gluhovschi C, Velcio S. 2012. Chronic Kidney Disease And The Involvement Of Estrogen Hormones In Its Pathogenesis And Progression. *Rom. J. Intern. Med* 50(2): 135-44
- Hayder SM, Chiappetta C, Stancel GM. 1999. Synthetic Estrogen 17 α -Ethinyl Estradiol Induces Pattern of Uterine Gene Expression Similar to Endogenous Estrogen 17 β -Estradiol. *The Journal Of Pharmacology And Experimental Therapeutics* 290(2).
- Jiengwattana W, Matthews E, Machado A. 2010. *Synthetic Hormones*. Green Chemistry in Higher Education Symposium: U.C. Berkeley.

- Kerr JFR, Wyllie AH, Currie AR. 1972. Apoptosis: A basic biological phenomenon with wide-ranging implications in tissue induction. *Br J Cancer* 26: 239-257.
- Kiernan JA. 1990. *Histological and Histochemical Methods: Theory and Practice*. 2nd Edition. Pergamon Press. Pp. 330-354.
- Kim JS, Han BG, Choi SO, Cha SK. 2016. Secondary Focal Segmental Glomerulosclerosis: From Podocyte Injury to Glomerulosclerosis. *BioMed Research International*.
- Lamid A. 1995. Vitamin E Sebagai Antioksidan. *Media Litbangkes* 5(1).
- Li JJ, Gonzalez A, Banerjee S, Banerjee SK, Li SA. 1993. Estrogen Carcinogenesis in the Hamster Kidney: Role of Cytotoxicity and Cell Proliferation. *Environmental Health Perspectives* 101: 259-264.
- Liu P, Feng Y, Zhou Y, Zhao L. 2015. Protective Effect Of Vitamin E Against Acute Kidney Injury. *Bio-Medical Materials and Engineering* 26: 2133-2144.
- Naughton CA. 2008. Drug-Induced Nephrotoxicity. *American Family Physician* 78(6).
- Pavenstädt H. 2000. Roles of the podocyte in glomerular function. *Am. J. Physiol. Renal Physiol.* 278: 173-179.
- Priya R, Vasudha KC. 2009. Antioxidant Vitamins In Chronic Renal Failure. *Biomedical Research* 20(1): 67-70.
- Rabiah ES, Berata IK, Samsuri. 2015. Gambaran Histopatologi Ginjal Tikus Putih yang Diberi Deksametason dan Vitamin E. *Indonesia Medicus Veterinus* 4(3): 249-256.
- Ueda N, Shah SV. 2000. Tubular Cell Damage In Acute Renal Failure- Apoptosis, Nekrosis or both. *Nephro Dial Transplant* 15: 318-323.