

Gambaran Histopatologi Ginjal Tikus Putih (*Rattus norvegicus*) yang Diberi Amoxicillin Dikombinasikan dengan Deksametason dan Asam Mefenamat Pasca Operasi

(OVERVIEW HISTOPATHOLOGIC OF KIDNEY MOUSE (RATTUS NORVEGICUS) GIVEN AMOXICILLIN COMBINED WITH DEXAMETHASONE AND MEFENAMIC ACID POST SURGERY)

Engelbertus Efraim Lagho¹, I Made Kardena², Anak Agung Gde Jayawardhita³

¹Mahasiswa Profesi Dokter Hewan,

²Laboratorium Patologi Veteriner

³Laboratorium Bedah Veteriner

Fakultas Kedokteran Hewan Universitas Udayana

Jl.P.B. Sudirman Denpasar Bali, Telp: 0361-223791

e-mail: engellagho@gmail.com

ABSTRAK

Penelitian ini bertujuan untuk mengetahui perubahan histopatologi jaringan tubulus ginjal tikus putih setelah diberikan amoxicillin yang dikombinasikan deksametason dan asam mefenamat pasca operasi. Penelitian ini menggunakan 30 ekor tikus putih yang dibagi 3 kelompok dengan 10 kali ulangan. Pada kelompok 1 diberikan antibiotika (amoxicillin) saja 150 mg/kg BB/hari secara oral pasca operasi. Pada kelompok 2 diberikan antibiotika (amoxicillin) 150 mg/kg BB/hari dan pemberian anti inflamasi (dexametason) 0,5 mg/kg BB/hari. Sedangkan pada kelompok 3 diberikan antibiotika (amoxicillin) 150 mg/kg BB/hari dan anti inflamasi (asam mefenamat) 45 mg/kg BB/hari secara oral. Pada hari ke 7 dan ke 14 tikus tiap perlakuan 5 ekor sampel dieutanasi, kemudian organ ginjal diambil selanjutnya dibuat preparat histologi dengan metode pewarnaan Hematoksilin Eosin (HE). Hasil uji tersebut menunjukkan adanya perubahan histopatologi sel-sel tubulus ginjal tikus putih yang bersifat ringan tetapi tidak mempengaruhi fungsi ginjal tikus putih secara umum.

Kata kunci: amoksisilin, deksametason, asam mefenamat, ginjal

ABSTRACT

This study aims to determine the histopathological changes in renal tubular tissue of white rats after amoxicillin combined with dexamethasone and postoperative mefenamic acid. This study used 30 white rats with 3 groups divided by 10 replications. In group 1 was given antibiotics (amoxicillin) alone 150 mg / kg BW / day orally postoperatively. In group 2 was given antibiotics (amoxicillin) 150 mg / kg body weight / day and anti-inflammatory (dexamethason) 0.5 mg / kg body weight / day. While in group 3 given antibiotics (amoxicillin) 150 mg / kg body weight / day and anti-inflammatory (mefenamic acid) 45 mg / kg body weight / day orally. On the 7th and 14th days of the rats, each treatment of 5 samples was deguted, then the kidney organ was taken then made histologic preparation using the Hematoxillin Eosin (HE) staining method. The results showed a mild histopathological change in renal tubular kidney cells but did not affect the renal function of white rats in general.

Keywords: amoxicillin, dexamethasone, mefenamic acid, kidney

PENDAHULUAN

Obat didefinisikan sebagai zat atau senyawa yang digunakan untuk mencegah, meringankan, menyembuhkan, berdasarkan diagnosis penyakit atau gangguan. Obat anti radang atau anti inflamasi yang sering diberikan ada yang berasal dari golongan steroid, misalnya; deksametason, dan nonsteroidal misalnya asam mefenamat. Obat-obat ini sering digunakan, namun efek sampingnya belum diketahui terhadap ginjal. Ginjal merupakan organ yang sering mengalami gangguan dan kerusakan oleh bahan kimia, akibat dari pemberian obat-obatan dan makanan. Ginjal berfungsi sebagai organ filtrasi, reabsorpsi, sekresi urin, mempertahankan keseimbangan air, garam dan elektrolit, juga menghasilkan zat misalnya renin, eritropetin, dan prostaglandin. Pada ginjal, nekrosis paling banyak terjadi pada tubulus, karena di tubulus inilah terjadi proses reabsorpsi di glomerulus (Soeksmanto, 2006). Bila kerja ginjal terlalu berat, maka sel-sel penyusunnya dapat mengalami kerusakan yang parah, dimana degenerasi dan nekrosis akan terjadi pada ginjal tersebut (Contran *et al.*, 2007).

Deksametason adalah glukokortikoid sintetik dengan aktivitas sebagai *imunopresan* bekerja dengan menurunkan respon imun tubuh. Sebagai *anti-inflamasi*, deksametason bekerja dengan menekan atau mencegah respon jaringan dan menghambat akumulasi sel yang mengalami inflamasi. Obat golongan kortikosteroid menghambat phospholipase (PLA₂) atau fosfolipase-A₂ dengan meningkatkan lipocortin, yaitu berupa protein inhibitor reaksi inflamasi. Laporan ilmiah mengenai efek samping yang ditimbulkan terhadap ginjal masih sangat jarang. Penelitian yang dilakukan oleh Xing *et al.* (2006), melaporkan bahwa deksametason berpengaruh terhadap sel epitel lapisan visceral glomerulus ginjal. Pada penelitian yang dilakukan oleh David *et al.* (2003), juga dilaporkan adanya peningkatan kasus nefrokalsinosis pada bayi yang diterapi deksametason. Menurut Kimura *et al.* (2009), penggunaan deksametason yang berlebihan juga bisa menyebabkan *chronic inflammatory kidney disease* yang terjadi pada bayi yang baru lahir (Mulder *et al.*, 2005). Menurut Ridho (2010), pemberian obat deksametason memperberat kerusakan tubulus ginjal.

Asam mefenamat merupakan obat golongan *anti-inflamasi nonsteroid* (AINS) bersifat analgesik, yang mempengaruhi kerja saraf pusat dan kerja saraf perifer dengan menghambat kerja dari enzim *cyclooxygenase* (COX). Efek samping pemberian asam mefenamat antara lain nefropati dengan ciri nefritis interstisial kronik dan nekrosis papilar ginjal. Selain itu memperberat kelainan fungsi ginjal pada penderita penyakit ginjal dan mengurangi sintesis prostaglandin. Prostaglandin di ginjal sangat berperan dalam menunjang pemeliharaan perfusi ginjal (Wilmana dan Gan, 2007).

Menurut Andreoli (2009), dalam jangka waktu dan dosis tertentu dalam mengkonsumsi antibiotik dan obat anti inflamasi non steroid dihubungkan dengan berkembangnya gangguan ginjal akut seperti pembesaran saluran kemih, integritas parenkim, penurunan aliran darah ke ginjal dan laju filtrasi glomerulus. Menurut Ronco (2008), gejala ginjal akut juga terjadi karena peningkatan metabolit persenyawaan nitrogen seperti ureum dan kreatinin serta gangguan keseimbangan cairan, elektrolit dan asam basa. Pasien pasca operasi biasanya diberikan deksametason dan asam mefenamat, sehingga perlu diteliti untuk mengkaji pengaruh terhadap ginjal tikus putih, secara histopatologi.

METODE PENELITIAN

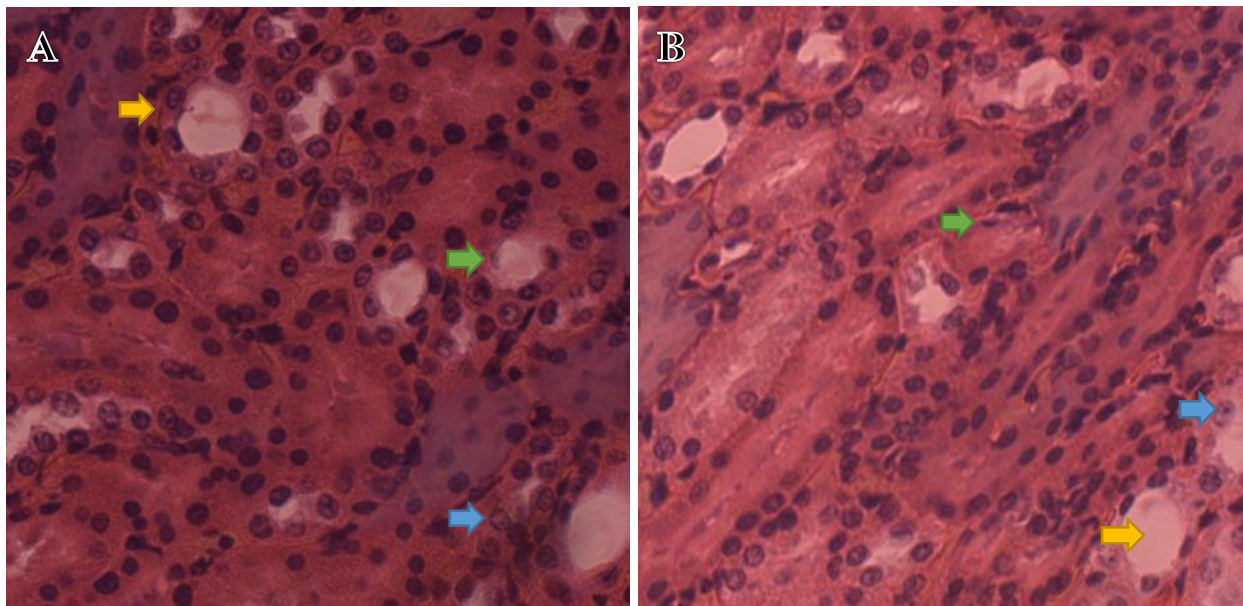
Penelitian ini menggunakan sampel ginjal tikus putih (*Rattus norvegicus*) sebanyak 30 ekor dengan kisaran berat badan 150-200 gram. Kelompok 1 diberikan antibiotika (amoxicillin) saja 150 mg/kg BB/hari secara oral. Pada kelompok 2 diberikan antibiotika (amoxicillin) 150 mg/kg BB/hari dan pemberian anti inflamasi (dexametason) 0,5 mg/kg BB/hari. Sedangkan pada kelompok 3 diberikan antibiotika (amoxicillin) 150 mg/kg BB/hari dan pemberian anti inflamasi (asam mefenamat) 45 mg/kg BB/hari secara oral. Perlakuan diberikan sebanyak 1 kali sehari selama 3 hari pasca operasi. Pada hari ke-7 dan ke-14 diambil untuk dilakukan eutanasi masing-masing 5 ekor dari setiap kelompok. Selanjutnya ginjal diproses untuk dibuat preparat menggunakan metode Kiernan, sedangkan proses pewarnaan menggunakan pewarnaan Hematoksilin-Eosin. Gambaran histopatologi yang diamati meliputi degenerasi, infiltrasi sel radang, dan nekrosis.

HASIL DAN PEMBAHASAN

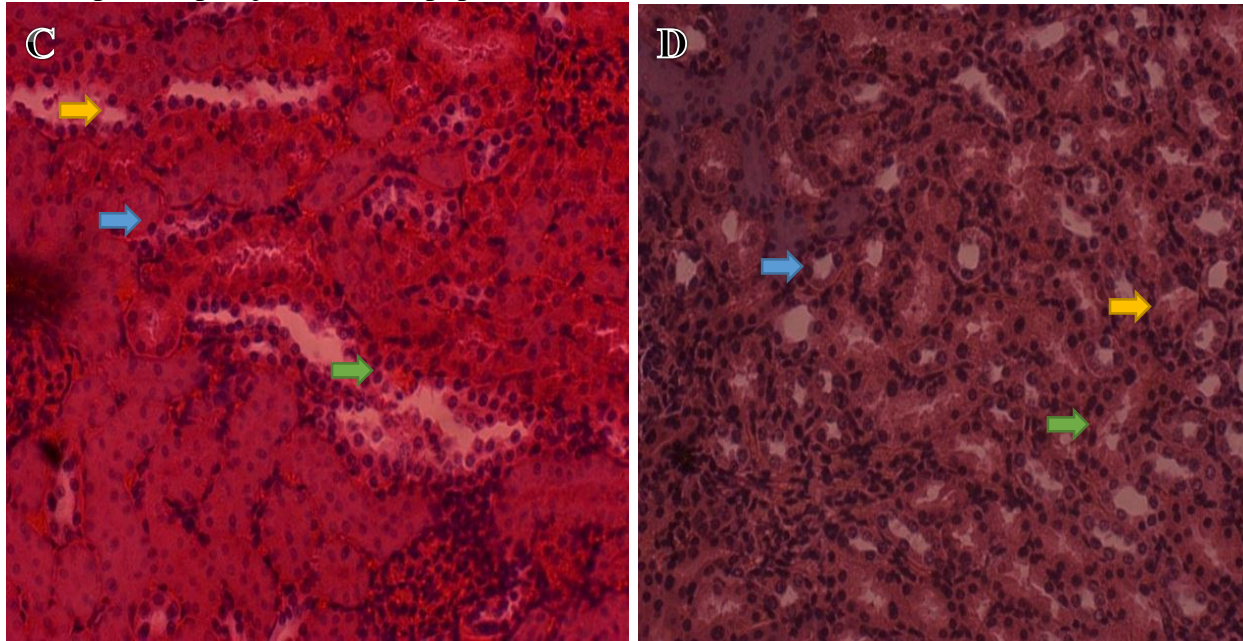
Hasil yang diperoleh dalam penelitian ini adalah gambaran histopatologi sel tubulus ginjal yang mengalami degenerasi, infiltrasi sel radang, nekrosis sebagai akibat pemberian perlakuan berupa pemberian amoxicillin, yang dikombinasikan asam mefenamat dan deksametason. Pada pengamatan mikroskopik yang dianalisis menggunakan uji Kruskal Wallis, pada hari ke-7 dan hari ke-14 adalah tidak berbeda nyata ($P>0,05$) antara degenerasi, infiltrasi sel radang dan nekrosis dari setiap kelompok perlakuan. Ada perubahan histopatologi ginjal pada tikus perlakuan I, II dan III yaitu sel yang mengalami degenerasi, infiltrasi sel radang dan nekrosis pada hari ke-7 dan ke-14. Selain itu juga ada peningkatan degenerasi dan nekrosis pada tikus perlakuan 2 dan penurunan degenerasi dan nekrosis pada perlakuan 3 terhadap sel pada hari ke-7 dan ke-14.

Tabel 1. Rerata gambaran histopatologi yang mengalami perubahan sel.

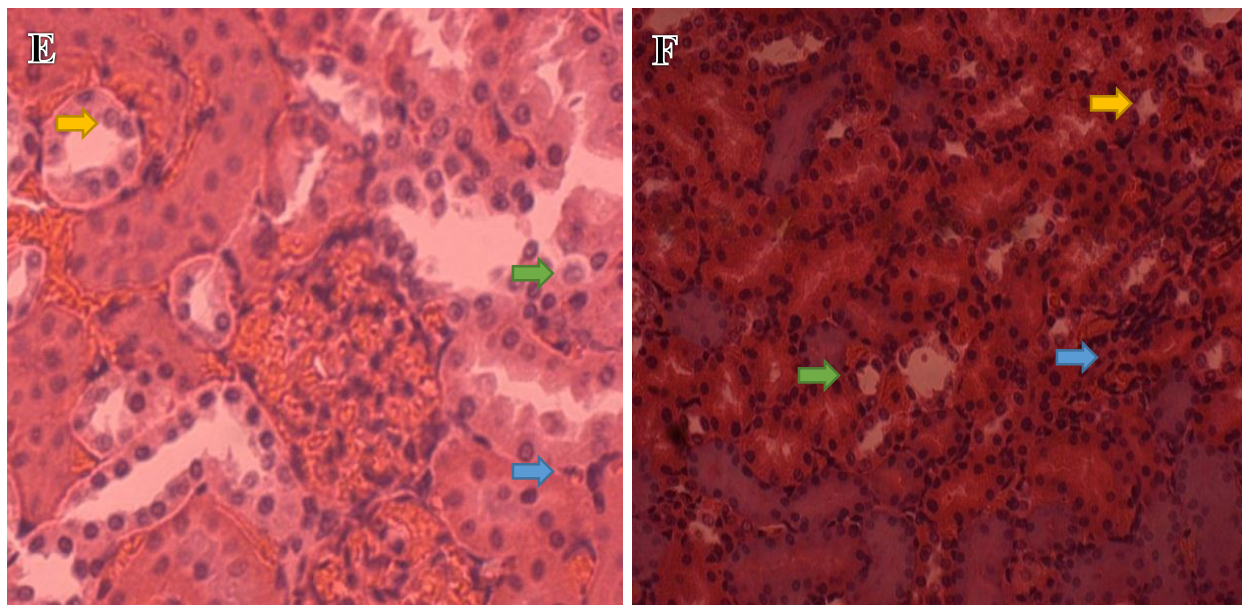
Perlakuan	Variabel	Rerata	
		Hari ke-7	Hari ke-14
Amoxicillin	Degenerasi	1.40	1.40
	Infiltrasi sel radang	0.80	0.80
	Nekrosis	1.20	1.20
Amoxicillin dan Desametason	Degenerasi	1.60	1.80
	Infiltrasi sel radang	1.00	1.00
	Nekrosis	1.20	1.60
Amoxicillin dan Asam Mefenamat	Degenerasi	1.80	1.60
	Infiltrasi sel radang	1.00	1.00
	Nekrosis	1.40	1.20



Gambar 1. Gambaran histopatologi ginjal tikus perlakuan I pada hari ke-7(A) dan hari ke 14(B) dengan pembesaran 400x terlihat adanya sel yang mengalami degenerasi (tanda panah kuning), infiltrasi sel radang (tanda panah biru), Nekrosis (tanda panah hijau) (HE, 400 x).



Gambar 2. Gambaran histopatologi ginjal tikus perlakuan II pada hari ke-7(C) dan hari ke 14(D) dengan pembesaran 400x terlihat adanya sel yang mengalami degenerasi (tanda panah kuning), infiltrasi sel radang (tanda panah biru), nekrosis (tanda panah hijau) (HE, 400 x).



Gambar 3. Gambaran histopatologi ginjal tikus perlakuan III pada hari ke-7(E) dan hari ke 14(F) dengan pembesaran 400x terlihat adanya sel yang mengalami degenerasi (tanda panah kuning), infiltrasi sel radang (tanda panah biru), nekrosis (tanda panah hijau) (HE, 400 x).

Semua proses metabolisme di tubuh akan berakhir dengan proses ekskresi di ginjal, zat-zat hasil metabolisme akan mengalami filtrasi di glomerulus dan reabsorpsi di tubulus proksimal, ansa Henle, dan tubulus distal, yang kemudian akan berlanjut ke tubulus collectivus untuk dikeluarkan sebagai urin. Tubulus proksimal merupakan bagian ginjal yang paling banyak dan paling mudah mengalami kerusakan pada kasus nefrotoksik (Suhita *et al*, 2013). Seluruh proses tersebut terjadi pada ginjal dapat mengalami perubahan histopatologi yang diakibatkan oleh pemberian amoxicillin, deksametason, dan asam mefenamat. Walaupun tidak diberikan dalam jangka waktu lama tetapi telah mempengaruhi perubahan histopatologi di tubulus ginjal. Menurut Chasani (2008), antiabiotika pada umumnya termasuk amoxicillin dapat menginduksi kerusakan ginjal melalui berbagai cara seperti berkurangnya natrium dan air, perubahan pada aliran darah, nutrisi dan oksigen (*iskemia*). Pemberian antibiotik amoxicillin pada perlakuan 1 sedikit mempengaruhi histopatologi sel tubulus ginjal walaupun tidak mempengaruhi fungsi ginjal secara umum. Hal ini dapat dilihat dari adanya degenerasi dan nekrosis di jaringan tersebut pada tubulus.

Tubulus ginjal mempunyai kapasitas yang terbatas terhadap energi dan tergantung pada oksigen dalam memelihara reabsorpsi aktif *solute transtubulus*, (Brezis dan Rosen, 1995). Degenerasi pada ginjal tikus putih (*Ratus norvegicus*) secara mikroskopis, berupa sitoplasma membengkak dan vakuola-vakuola kecil sampai besar dalam sitoplasma, (gambar A). Degenerasi meningkat pada perlakuan 2 yang diberi amoksisilin dan deksametason pada hari ke 7 dan ke 14. Pemberian deksametason dengan waktu yang lama dapat menimbulkan nefrokalsinosis melalui peningkatan kadar plasma kalsium. Deposit kalsium pada ginjal terjadi pada kondisi hiperkalsemi karena proses kalsifikasi metastatik. Proses nefrokalsinosis ini dapat menimbulkan obstruksi tubular yang dapat menimbulkan iskemia pada tubulus, sehingga memicu terjadinya degenerasi serta nekrosis. Tubulus proksimal merupakan bagian yang paling sering mengalami degenerasi karena paparan zat *nephrotoxic* (Kumar *et al.*, 2005).

Tubulus ginjal merupakan tempat utama penggunaan energi pada ginjal, yang mudah mengalami kerusakan bila diberi obat-obat AINS (Anti Inflamasi Non Steroid) pada umumnya, termasuk asam mefenamat. Perubahan gambaran histopatologi yaitu adanya sel tubulus ginjal yang mengalami nekrosis yang ditandai dengan inti sel mengecil, tidak tampak nukleus, kerusakan membrana yang diikuti mitokondria, sehingga sel tidak mampu mengeliminasi air dan trigliserida, karena ditubulus inilah terjadinya proses reabsorpsi (Himawan, 1992). Menurut (Brezis dan Rosen, 1995) obat AINS menghambat sintesa prostanoide yang menyebabkan eksaserbasi hipoksia medula

ginjal melalui dua mekanisme: hipoperfusi regional dan peningkatan transport tubulus. Pemberian amoksisilin dengan asam mefenamat pada perlakuan 3 terlihat adanya perubahan inti yaitu hilangnya gambaran khromatin, inti menjadi keriput, tidak vasikuler lagi, inti tampak lebih padat, warnanya lebih gelap/hitam (Himawan, 1992). Ini dapat terjadi karena berkurangnya perfusi distribusi darah dan oksigen pada ginjal (*hipotensi*). Sel epitel tubulus merupakan sel yang selalu membutuhkan energi kuat untuk aktivitas metabolismenya dan organel yang jumlahnya banyak. Jika sel-sel ini kekurangan energi (dalam hal ini nutrisi dan oksigen), maka sel-sel epitel tubulus ini akan mengalami kerusakan. Apalagi sel-sel ini sangat sensitif terhadap keadaan hipoksia dan anoksia sehingga dapat terjadi kekurangan tenaga dengan sangat cepat. Akibatnya sel-sel ini akan mengalami pemipihan (*flattened*) dan terjadi nekrosis.

SIMPULAN

Pemberian obat amoksisilin yang dikombinasikan dengan deksametason dan asam mefenamat selama 14 hari mempengaruhi perubahan histopatologi ginjal tikus putih (*Rattus norvegicus*) berupa degenerasi, nekrosis, dan infiltrasi sel radang yang bersifat ringan.

SARAN

Perlu dilakukan penelitian lebih lanjut dengan pemberian dosis lebih tinggi dan dalam waktu pemberian yang lebih bervariasi. sehingga diperoleh hasil penelitian yang lebih detail.

UCAPAN TERIMAH KASIH

Penulis mengucapkan terima kasih kepada Kepala Laboratorium Patologi Veteriner dan Laboratorium Bedah Veteriner yang menyediakan tempat, serta kepada semua pihak yang telah membantu penelitian ini.

DAFTAR PUSTAKA

- Andreoli SP. 2009. Acute Kidney Injury in Children. *Pediatr Nephrol.* 24: 253–263.
- Brezis M, Rosen S. 1995. Hypoxia of The Renal Medulla: Its Implication for Disease. *N Eng J Med.* 33(2): 47-55.
- Chasani S. 2008. Antibiotik Nefrotoksik; Penggunaan pada Gangguan Fungsi ginjal. Semarang
- Contran RS, Rennke H, Kumar V. 2007. Ginjal dan Sistem Penyalurannya. Dalam: Kumar, Contrain, Robbin (ed). *Buku Ajar Patologi Robbins Volume 2*. Edisi VII. Jakarta: EGC. Hal. 572-597.

online pada <http://ojs.unud.ac.id/php.index/imv>

- David JC, David EO, Jane EH, Rita ET. 2003. High Incidence of Nephrocalcinosis in Extremely Preterm Infants with Dexamethasone. *Springer-Verlag* 3(4): 138-142.
- Himawan S. 1992. *Kumpulan Kuliah Patologi*. Jakarta: UI Press.
- Kimura H, Li X, Torii K, Okada T, Kamiyama K, Mikami D, Takahashi N, Yoshida H. 2009. Dexamethasone Enhances Basal and TNF- α -stimulated Production of PAI-1 Via The Glucocorticoid Receptor Regardless of 11 β -hydroxysteroid Dehydrogenase 2 Status in Human Proximal Renal Tubular Cells. *Nephrol Dial Transplant*. 24: 1759–1765
- Kumar V, Abbas AK, Fausto N. 2005. Editors: *Robbins and Cotran Pathology Basis of Disease*. 7th ed. Philadelphia: Saunders Elsevier. Hal. 564-566
- Mulder J, Chravarty S, Haddad M, Baum M, Quigley R. 2005. Glucocorticoids Increase Osmotic Water Permeability of Neonatal Rabbit Renal Brush Border Membrane Vesicles. *American Journal of Physiology*. 288(5): 1417-1421.
- Ridho MR. 2010. Pengaruh Pemberian Deksametason Dosis Bertingkat Per Oral 30 Hari Terhadap Kerusakan Tubulus Ginjal Tikus Wistar. (Karya Tulis Ilmiah). Semarang: Universitas Diponegoro.
- Ronco C, Kellum JA, Bellomo R, House AA. 2008. Potential Interventions in Sepsis-Related Acute Kidney Injury. *Clin J Am Soc Nephrol*. 3(2): 531-544.
- Soeksmanto A. 2006. Pengaruh Ekstrak Butanol Buah Tua Mahkota Dewa (*Phaeria macrocarpa*) Terhadap Jaringan Ginjal Mencit (*Mus musculus*). *Journal of Biological Diversity* 7(3): 278-281.
- Suhita NLPR, Sudira IW, Winaya IBO. 2013. Histopatologi Ginjal Tikus Putih Akibat Pemberian Ekstrak Pegagan (*Centella asiatica*) Peroral. *Buletin Veteriner Udayana*. 5(2): 2085 – 2495
- Wilmana PF dan Gan S. 2007. Analgesik-Antipiretik, Analgesik Anti-Inflamasi Nonsteroid, dan Obat gangguan sendi Lainnya. Dalam *Buku Farmakologi dan Terapi Edisi 5* (cetak ulang). Jakarta: Universitas Indonesia. Hal. 240.
- Xing C, Saleem MA, Coward R, Ni L, Witherden IR, Mathieson PW. 2006. Direct Effects of Dexamethasone on Human Podocytes. *Kidney International* 70(6): 1038-1045.