

## **Efektivitas Berbagai Dosis Asam Organik dan Anorganik Sebagai *Acidifier* Terhadap Histomorfometri Duodenum Ayam Pedaging**

*(EFFECTIVENESS OF DIFFERENT DOSAGE OF ORGANIC AND INORGANIC ACID TO HISTOMORPHOLOGY AS ACIDIFIERS DUODENUM OF BROILERS)*

**Paulus Oktavianus Pio<sup>1</sup>, Ida Bagus Komang Ardana<sup>2</sup>, Putu Suastika<sup>3</sup>**

1. Mahasiswa Pendidikan Profesi Dokter Hewan,
  2. Laboratorium Patologi Veteriner,
  3. Laboratorium Histologi Veteriner,
- Fakultas Kedokteran Hewan Universitas Udayana  
Jl. PB. Sudirman Denpasar, Bali; Tlp. (0361) 223791, 701808  
E-mail: vianthongge\_15@yahooo.com

### **ABSTRAK**

*Acidifier* merupakan asam organik yang bermanfaat dalam preservasi dan memproteksi pakan dari kerusakan oleh mikrobia dan fungi namun juga berdampak langsung terhadap mekanisme perbaikan pencernaan. Penelitian ini bertujuan untuk mengetahui pengaruh pemberian kombinasi asam organik dan asam anorganik (Orgaicids®) sebagai bahan *acidifier* pada pakan terhadap histomorfometri duodenum ayam pedaging. Penelitian ini menggunakan 24 ekor ayam pedaging berjenis kelamin betina yang di bagi menjadi 4 kelompok dengan 6 ulangan, yaitu P<sub>0</sub> (kontrol), P<sub>1</sub> (3 g/kg pakan), P<sub>2</sub> (6 g/kg pakan) dan P<sub>3</sub> (9g/kg pakan) . Hasil penelitian menunjukkan bahwa rata-rata histomorfometri tunika mukosa duodenum (P<sub>0</sub>) 996,51µm, (P<sub>1</sub>) 1,040,01µm, (P<sub>2</sub>) 1,285,27µm, (P<sub>3</sub>) 1,114,22µm dan tunika muskularis duodenum pada (P<sub>0</sub>) 95,345µm, (P<sub>1</sub>) 93,691µm, (P<sub>2</sub>) 119,418µm, (P<sub>3</sub>) 95,464µm. Pemberian kombinasi asam organik dan anorganik sebagai *acidifier* berpengaruh pada histomorfometri tunika mukosa dan muskularis ayam pedaging. Dosis 6 g/kg pakan merupakan dosis efektif mempengaruhi histomorfometri tunika mukosa dan tunika muskularis duodenum ayam pedaging.

Kata kunci: Acidifier, Ayam Pedaging, Duodenum, Histomorfometri.

### **ABSTRACT**

Acidifiers are organic acids useful in preservation and protection of feed from damages by microbes and fungi but also have a direct impact on digestibility improvement mechanisms. This study aims to determine the effect of combining organic acids and inorganic acids (Orgaicids®) as acidifier ingredients in feed against histomorphometry of broiler duodenum. This study used 24 broiler chickens divided into 4 groups with 6 replications, that is P<sub>0</sub> (control), P<sub>1</sub> (3 g / kg of feed), P<sub>2</sub> (6 g / kg of feed) and P<sub>3</sub> (9g / kg of feed). The results showed that the mean of duodenum mucosal histomorphometry (P<sub>0</sub>) 996,51µm, (P<sub>1</sub>) 1,040,01µm, (P<sub>2</sub>) 1,285,27µm, (P<sub>3</sub>) 1,114,22µm and duodenal duodenum tunica at (P<sub>0</sub>) 95,345µm, P<sub>1</sub>) 93,691µm, (P<sub>2</sub>) 119,418µm, (P<sub>3</sub>) 95,464µm. Giving combination of organic and inorganic acids as acidifier effect on histomorphometry of tunica mucosa and muskularis broiler. A dose of 6 g / kg of feed is an effective dose affecting the mucosa tunica histomorphometry and duodenum muskularis broiler.

Keywords: Acidifier, Broiler, Duodenu , Histomorphometry.

## PENDAHULUAN

Ayam broiler merupakan salah satu penyumbang terbesar protein hewani asal ternak dan merupakan komoditas unggulan. Ayam broiler berkembang pesat karena daging ayam menjadi sumber utama menu konsumen (Syukma, 2015), namun untuk mendukung pertumbuhan yang cepat diperlukan nutrisi yang berimbang terutama kebutuhan protein yang cukup tinggi. Berdasarkan umur ayam pedaging dibagi menjadi 2 fase yaitu fase *starter* (1 hari-28 hari) dan fase *finisher* (29 hari-35 hari).

Duodenum terdiri dari empat lapisan yaitu tunika mukosa, sub mukosa, muskularis dan serosa. Adanya villi membuat mukosa menjadi lebih efektif. Kelenjar pada duodenum disebut kelenjar Lieberkhun yang disusun oleh sel epitel silindris sebaris. Kelenjar Lieberkhun menghasilkan mucus dan beberapa enzim untuk peptide, karbondioksida dan lemak. Sub mukosa merupakan jaringan ikat dan terdapat banyak pembuluh darah dan limfe (Aughey dan Frey, 2001).

*Acidifier* merupakan asam organik yang bermanfaat dalam preservasi dan memproteksi pakan dari kerusakan oleh mikrobia, fungi dan membuat suasana asam dalam usus halus. Penambahan asam organik (*acidifier*) pada air minum atau pakan ayam pedaging terbukti mampu meningkatkan penyerapan dengan meningkatkan fungsi enzim pencernaan sehingga berpengaruh terhadap peningkatan pencernaan dan penyerapan terutama serat dan protein (Atapattu and Nellisgaswatta, 2005; Abdel-Fattah *et al.*, 2008). Sifat *acidifier* inilah yang mendasari penelitian ini untuk mengetahui efektivitas terhadap ketebalan tunika mukosa dan ketebalan tunika muskularis duodenum ayam pedaging.

Asam-asam organik tersebut antara lain asam asetat, laktat, suksinat, formiat, dan butirat. Bakteri akan mati jika terlalu asam atau basa, sehingga tidak dapat menghasilkan anti mikroba di dalam mulut (Margolis dan Moreno, 1992).

## METODE PENELITIAN

Penelitian ini menggunakan ayam pedaging dengan jenis kelamin betina sebanyak 24 ekor. Bahan yang digunakan adalah pakan ayam 511 B dan asam organik dan anorganik (Orgacids®). Rancangan penelitian menggunakan Rancangan Acak Lengkap (RAL) dengan 4 perlakuan dan 6 ulangan dengan 3 kali pengulangan pengamatan setiap sampelnya pada umur 42 hari. Ayam pedaging diberikan perlakuan selama 35 hari, yaitu: P<sub>0</sub> (kontrol), P<sub>1</sub> (Orgacid® 3 gram/kg pakan), P<sub>2</sub> (Orgacid® 6 gram/kg pakan), P<sub>3</sub> (Orgacid® 9 gram/kg pakan).

Pada akhir perlakuan ayam dinekropsi dan diambil duodenum, selanjutnya dilakukan pembuatan preparat histologi berdasarkan metode Kiernan. Pemeriksaan histomorfometri menggunakan mikroskop cahaya dengan pembesaran 50X sedangkan data kualitatif dengan pembesaran 200X. Data dianalisis dengan Sidik Ragam Satu Arah/ *One Way Anova* dan dilanjutkan dengan Uji jarak Berganda Duncan untuk mengetahui pengaruh antara perlakuan (Natsir, 2005)

### HASIL DAN PEMBAHASAN

Hasil penelitian menunjukkan bahwa efektivitas dosis asam organik dan anorganik (Orgacids®) sebagai *acidifier* terhadap histomorfometri tunika mukosa dan tunika muskularis duodenum ayam pedaging seperti Tabel 4.1

**Tabel 4.1 Rataan standar deviasi tebal tunika mukosa dan muskularis duodenum ayam pedaging setelah perlakuan selama 35 hari dengan pembesaran 50X**

Perlakuan	Tunika Mukosa ( $\mu\text{m}$ )	sig	Tunika Muskularis ( $\mu\text{m}$ )	sig
P0	996,51 $\mu\text{m} \pm 46.08 \mu\text{m}$	a	95,345 $\mu\text{m} \pm 95,780 \mu\text{m}$	a
P1	1,040,01 $\mu\text{m} \pm 49.57 \mu\text{m}$	a	93,691 $\mu\text{m} \pm 23.8571 \mu\text{m}$	a
P2	1,285,27 $\mu\text{m} \pm 43.31 \mu\text{m}$	b	119,418 $\mu\text{m} \pm 8.97793 \mu\text{m}$	b
P3	1,114,22 $\mu\text{m} \pm 73.73 \mu\text{m}$	b	95,464 $\mu\text{m} \pm 7.73165 \mu\text{m}$	a

Keterangan:

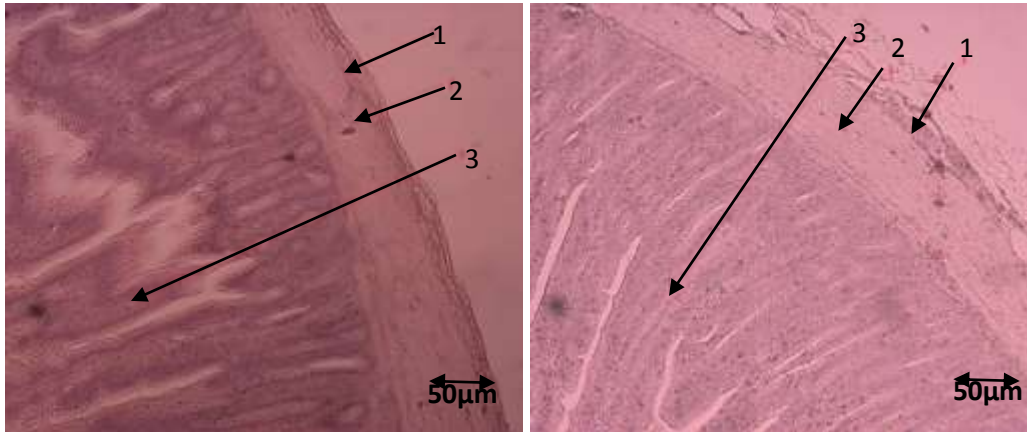
P0 = Rataan standar deviasi tunika mukosa dan muskularis tidak berbeda nyata ( $P > 0,05$ )

P1 = Rataan standar deviasi tunika mukosa dan muskularis tidak berbeda nyata ( $P > 0,05$ )

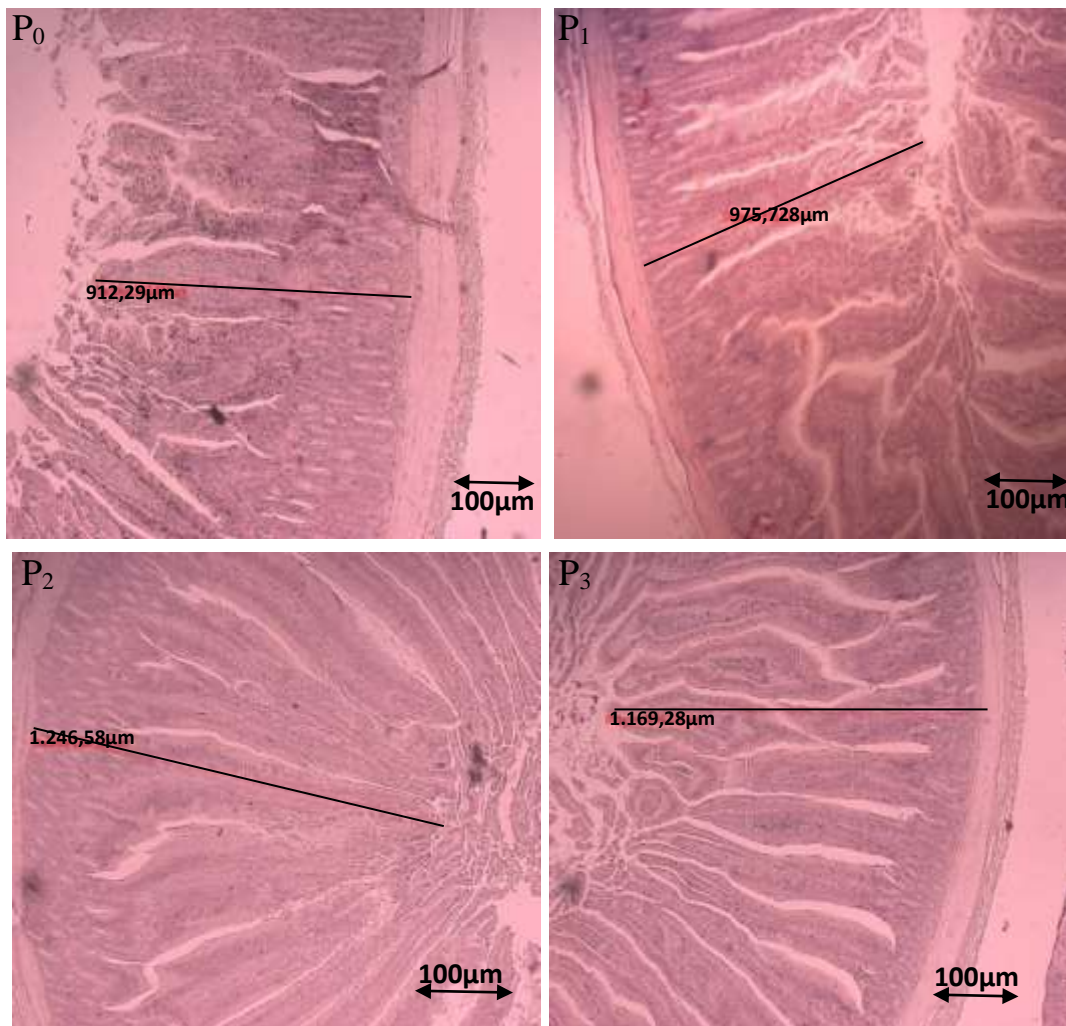
P2 = Rataan standar deviasi tunika mukosa dan muskularis tidak berbeda nyata ( $P < 0,05$ )

P3 = Rataan standar deviasi tunika mukosa berbeda nyata ( $P > 0,05$ ) dan muskularis tidak berbeda nyata ( $P < 0,05$ )

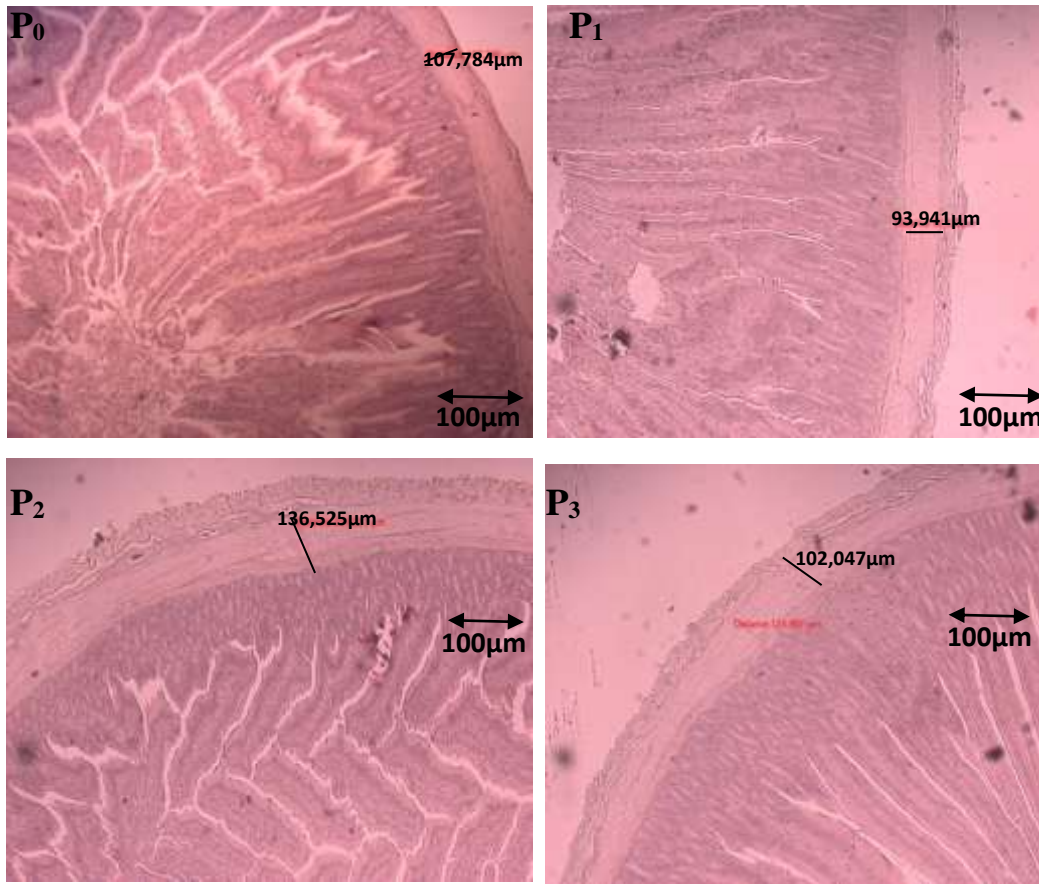
Tebal tunika mukosa duodenum antara dosis P<sub>0</sub> dan P<sub>1</sub> yang diberi (Orgacids®) tidak berbeda nyata ( $P > 0,05$ ), sedangkan antara P<sub>2</sub> terhadap P<sub>1</sub> dan P<sub>3</sub> berbeda nyata ( $P < 0,05$ ). P<sub>0</sub> lebih tipis dari pada P<sub>1</sub>, P<sub>2</sub> lebih tebal dari P<sub>1</sub> dan P<sub>3</sub>, dan P<sub>3</sub> lebih tebal dari P<sub>1</sub>. Tebal tuika muskularis antara dosis P<sub>0</sub>, P<sub>1</sub>, dan P<sub>3</sub> yang diberi Orgacids® tidak berbeda nyata ( $P > 0,05$ ), Sedangkan antara P<sub>2</sub> terhadap P<sub>0</sub>, P<sub>1</sub> dan P<sub>3</sub> berbeda nyata ( $P < 0,05$ ).



**Gambar 4.1 Struktur Histologi Duodenum Ayam Pedaging dengan Pewarnaan HE, Pembesaran 200X 1). Tunika Serosa, 2) Tunika Muskulararis, 3) Tunika Mukosa**



**Gambar 4.2 Tebal Tunika Mukosa Duodenum Ayam Pedaging dengan Pewarnaan HE. (Pembesaran 50X)**



**Gambar 4.2** Tebal Tunika Muskularis Duodenum dengan Pewarnaan HE (Pembesaran 50 X)

Orgacids® merupakan produk yang berkasiat sebagai *acidifier*. Pemakaian orgacids dapat meningkatkan berat badan dan ayam menjadi sehat (Kopecky *et al.*, 2012). Soltan (2008) menjelaskan bahwa penggunaan asam organik secara tunggal maupun *cocktail* dalam pakan akan menunjukkan hasil yang berbeda-beda tergantung dari jenis asam organik yang digunakan, asal asam organik, jumlah asam organik yang diberikan, kondisi ternak dan komposisi pakan. Asam sitrat sebagai sumber *acidifier* mampu menciptakan kondisi asam dalam saluran pencernaan. Kondisi asam dalam usus merangsang terjadinya peningkatan pengambilan kolesterol dari darah sebagai bahan pembentuk garam empedu untuk menormalkan pH saluran pencernaan (Yulianti *et al.*, 2013).

Menurut Paul *et al.* (2007), faktor seperti bakteri patogen, dan stres memiliki efek negatif terhadap mikroflora usus ataupun epitel usus, yang mengakibatkan permeabilitas sel sebagai ketahanan tubuh alami mengalami perubahan sehingga memudahkan senyawa

berbahaya dan bakteri patogen menembus sel usus halus, yang akan mengganggu metabolisme, pencernaan dan penyerapan nutrisi. Tekanan bakteri patogen pada saluran pencernaan dapat mengubah morfologi usus seperti terhambatnya pertumbuhan tinggi villi dan kedalaman kript (Uni *et al.*, 1999).

Bakteri yang sensitif terhadap perubahan pH, asam organik menembus dinding sel bakteri sehingga asam organik akan terurai ( $H^+$  dan  $COO^-$ ), mengakibatkan pH dalam sel akan turun. Pada kondisi tersebut bakteri berusaha melepaskan  $H^+$  dari dalam sel agar pH dalam sel menjadi normal, namun proses ini membutuhkan energi yang besar mengakibatkan bakteri mengalami kelelahan dan mati. Beberapa bakteri memiliki struktur dinding sel yang berbeda. Pottasium-diformat memiliki beberapa kelebihan dibandingkan dengan asam formiat antara lain aroma yang ditimbulkan tidak menyengat, tidak bersifat korosif, tidak mengalami evaporasi dan memiliki pH netral (Roth dan Kirchgessener, 2003).

Penggunaan asam sitrat mampu meningkatkan bobot relatif usus halus (Abdel-Fattah *et al.*, 2008) dan tinggi villi usus halus yang mengindikasikan adanya peningkatan penyerapan usus. Kondisi usus halus seperti tinggi villi pada usus halus menggambarkan area untuk penyerapan nutrisi yang lebih luas (Awad *et al.*, 2009). Awad *et al.* (2008) lebih rinci menyatakan bahwa peningkatan tinggi villi pada usus halus ayam pedaging berkaitan erat dengan peningkatan fungsi sistem pencernaan hal ini terjadi karena karena meluasnya area absorpsi serta merupakan suatu hal yang berhubungan dengan lancarnya sistem transportasi nutrisi ke seluruh tubuh yang menguntungkan inang. Prinsip dasar kerja asam organik sebagai antibakteri adalah asam organik dapat menembus dinding sel bakteri dan mengganggu fisiologi normal beberapa tipe bakteri (Gauthier, 2002).

Pemberian Orgacids® sebagai *acidifier* pada perlakuan pertama ( $P_1$ ) tidak berbeda nyata ( $P>0,05$ ) terhadap pakan kontrol ( $P_0$ ). Hal ini diduga pemberian Orgacids® sebagai *acidifier* dengan dosis 3 gr/kg pakan tidak mempengaruhi pH duodenum khususnya tinggi villi duodenum. Pada kontrol dan perlakuan ( $P_1$ ) menunjukkan bahwa perkembangan tunika mukosa tidak sempurna hal ini disebabkan ketidakseimbangan dari mikroorganisme dari bakteri patogen yang menggerus lapisan mukosa. Mikroflora-mikroflora patogen dapat mempengaruhi saluran cerna sedangkan pemberian Orgacids® sebagai *acidifier* pada perlakuan kedua ( $P_2$ ) dan perlakuan ketiga ( $P_3$ ) memiliki tinggi villi duodenum nyata lebih tinggi ( $P<0,05$ ) dibandingkan dengan pakan kontrol ( $P_0$ ). Pemberian (Orgacids®) sebagai *acidifier* dengan dosis 6 g/kg pakan dan 9 g/ kg pakan menunjukkan bahwa (Orgacids®)

online pada <http://ojs.unud.ac.id/php.index/imv>

sebagai *acidifier* dapat memberikan kontribusi terhadap perkembangan dan pertumbuhan usus halus yang terjadi pada perlakuan kedua (P<sub>2</sub>) dan perlakuan ketiga (P<sub>3</sub>).

Pemberian Orgacids® sebagai *acidifier* terhadap perkembangan tunika mukosa pada kontrol dan perlakuan pertama (P<sub>1</sub>) dan perlakuan ketiga (P<sub>3</sub>) tidak berbeda nyata (P>0,05) sedangkan pada perlakuan kedua (P<sub>2</sub>) berbeda nyata (P<0,05) namun secara histomorfometri duodenum pada setiap perlakuan berbeda nyata (P<0,05), hal ini disebabkan karena proses penyerapan pada perlakuan kedua (P<sub>2</sub>) baik, terkecuali perlakuan pertama (P<sub>1</sub>) tidak berbeda nyata (P>0,05) terhadap kontrol. Duodenum merupakan bagian usus halus dengan pH asam antara 4 sampai 5, dengan penambahan Orgacids® sebagai *acidifier* dapat menjaga agar pH dalam kondisi normal meskipun suhu lingkungan kadang tinggi sehingga tinggi vili usus berkembang dengan baik. Perlakuan dengan penggunaan Orgacids® sebagai *acidifier* dengan dosis 6 g/kg pakan dan 9 g/kg pakan menunjukkan tinggi vili usus halus yang lebih baik dari pada kontrol dan perlakuan 3 g/ kg pakan.

Pada pengamatan mikroskopis menunjukkan bahwa histomorfometri tunika muskularis duodenum antara dosis P<sub>0</sub>, P<sub>1</sub> dan P<sub>3</sub> yang diberi (Orgacids®) tidak berbeda nyata (P>0,05), sedangkan antara P<sub>2</sub> terhadap P<sub>0</sub>, P<sub>1</sub>, dan P<sub>3</sub> berbeda nyata (P<0,05),

### **SIMPULAN**

Pemberian kombinasi asam organik dan anorganik sebagai *acidifier* berpengaruh pada histomorfometri tunika mukosa dan muskularis ayam pedaging. Pemberian kombinasi asam organik dan anorganik sebagai *acidifier* dengan dosis 6 gr/kg pakan merupakan dosis efektif mempengaruhi histomorfometri tunika mukosa dan tunika muskularis duodenum ayam pedaging.

### **SARAN**

Perlu diteliti lebih lanjut penggunaan dengan jangka waktu lebih panjang dan menggunakan hawan lain.

### **UCAPAN TERIMAKASIH**

Penulis mengucapkan terima kasih kepada Laboratorium Patologi Veteriner, Fakultas Kedokteran Hewan Universitas Udayana yang telah memfasilitasi seluruh penelitian ini.

## DAFTAR PUSTAKA

- Abdel-Fattah SA, El-Sanhoury MH, El-Mednay NM, Abdel-Azeem F. 2008. Thyroid activity, some blood constituents, organs morphology and performance of broiler chicks fed supplemental organic acids. *Int. J. Poult. Sci* 7: 215-222.
- Aughey E, Frey FL. 2001. *Comparative Veterinary Histology*. London (GB): Manson Publishing/The Veterinary Press.
- Atapattu NSBM, Nelligaswatta CJ. 2005. Effect of citric acid on the performance and utilization of phosphorous and crude protein in broiler chickens fed rice by products based diets. *Int. J. Poult. Sci*. 4: 990-993.
- Awad WA, Ghareeb K, Nitch S, Pasteriner S, Raheem SA, Bohm J. 2008. Effect of dietary inclusion of probiotic, prebiotic and symbiotic on intestinal glucose absorbtion of broiler chickens. *Int. J. Poult. Sci* 7: 688-691.
- Awad WA, Ghareeb K, Raheem SA, Bohm J. 2009. Effects of dietary inclusion of probiotic and synbiotic on growth performance, organ weights, and intestinal histomorphology of broiler chickens. *Int. J. Poult. Sci*. 88: 49-55.
- Kopecky J, Hencar C, Weis J. 2012 Effect of organic acids supplement on performance of broilers chickens. *J Anim Sci Biotech* 45(1): 51-54.
- Gauthier R. 2002. *Intestinal health, the key to productivity (The case of organic acid)*. XXVII Convencion ANECA – WPDC. Puerto Vallarta, Jal.Mexico.
- Margolis HC, Moreno EC. 1992. Composition of Pooled Plaque Fluid from Caries-free and Caries-positve individuals Following Sucrose Exposure. *Journal of Dental Research* 71: 2-10.
- Paul SK, Halder G, Mondal MK, Samanta G. 2007. Effect of organic acid salt on the performance and gut health of broiler chicken. *J. Poult. Sci*. 44: 389-395.
- Natsir MH. 2005. Pengaruh penggunaan enkapsula pada asam laktat terenkapsulasi sebagai acidifier terhadap daya cerna protein dan energy metabolis ayam pedaging. *J Ternak Tropika* 6(2): 13-17.
- Roth FX, Kirchgessener M. 2003. *The Role of Formic Acid in Animal Nutrition*. Institute for Animal Nutrition and Physiology, Technical University of Munich, Munich.
- Soltan MA. 2008. Effect of Organic Acid Supplementation on egg production, egg quality, and some blood serum parameters in laying hens. *International Journal of Poultry Science* 7: 613-621.
- Syukma YD. 2015. Budidaya dan analisa ayam broiler menggunakan vitamin dan ayam yang tidak menggunakan vitamin. *Jurnal Nasional Ecopedon*. 3(1): 77-082.
- Uni Z, Noy Y, Sklan D. 1999. Posthatch development of small intestinal function in the poult. *Int. J. Poult. Sci*.78: 215-222.
- Yulianti W, Murningsi W, Ismadi VDYB. 2013. Pengaruh penambahan sari jeruk nipis (*Citrus aurantifolia*) dalam pakan terhadap profil lemak darah itik magelang jantan. *Animal agriculture Journal*. 2(1): 51-58.