

## Bentuk Kuku Sapi Bali yang Dipelihara pada Lahan Lunak

(HOOF MORPHOLOGY OF BALI CATTLE KEPT ON SEMI WET LAND)

Fransiska Septanila Pratiwi<sup>1</sup>, Sri Kayati Widyastuti<sup>2</sup>, Iwan Harjono Utama<sup>3</sup>

<sup>1</sup>Mahasiswa Pendidikan Profesi Dokter Hewan

<sup>2</sup>Laboratorium Ilmu Penyakit Dalam Veteriner

<sup>3</sup>Laboratorium Biokimia Veteriner

Fakultas Kedokteran Hewan, Universitas Udayana

Jalan PB Sudirman, Denpasar

Email : [septanilap@gmail.com](mailto:septanilap@gmail.com)

### ABSTRAK

Sapi Bali termasuk dalam ordo *Artiodactyla*, yaitu golongan hewan ungulata berkuku genap. Sapi Bali yang sering berjalan pada tanah atau padang penggembalaan yang lunak, kukunya cenderung akan cepat tumbuh. Untuk itu penelitian ini dilakukan untuk mengamati bentuk kuku Sapi Bali yang dipelihara pada lahan lunak di Kecamatan Dawan, Kabupaten Klungkung. Contoh yang digunakan adalah 100 ekor Sapi Bali yang sudah dewasa berumur lebih dari 1,5 tahun dan dikandangkan selama 1-2 tahun. Hasil penelitian memperlihatkan 86% sapi berkuku panjang abnormal serta kelainan pada *Coronary band* dan *Foot Rot* tidak ditemukan. Kesimpulan dalam penelitian ini menunjukkan bahwa bentuk abnormal yang paling banyak ditemukan pada kuku Sapi Bali yang dipelihara pada lahan lunak di Kecamatan Dawan, Kabupaten Klungkung adalah kuku panjang.

Kata kunci : bentuk, kuku, Sapi Bali, lahan lunak

### ABSTRACT

Bali cattle belong to the *Artiodactyla* order, the even-toed ungulate animal groups. Bali cattle are often running on soft land the hoof tend to be fast-growing . This study was conducted to observe the morphology of bali cattle hoof reared on semi wet land in Dawan sub district, Klungkung Regency. The sample were used is 100 mature bali cattle over 1,5 years old and grounded for 1-2 years. The results showed 86 % of cattle with overgrown hooves, abnormalities in the coronary band and Foot Rot are not found .The conclusion of this study indicated that the abnormal hoof most commonly found in bali cattle are kept on semi wet land in Dawan sub district, Klungkung is a overgrown hooves.

Keywords : morphology , hoof , Bali cattle , semi wet land

### PENDAHULUAN

Bangsa Sapi Bali memiliki klasifikasi taksonomi menurut (Williamson *and* Payne, 1993) sebagai berikut ; Phylum : *Chordata*, Sub-phylum : *Vertebrata*, Class : *Mamalia*, Ordo : *Artiodactyla*, Sub-ordo : *Ruminantia*, Family : *Bovidae*, Genus : *Bos*, Species : *Bos indicus*. Sapi Bali merupakan salah satu ternak asli Indonesia dan merupakan ternak dwiguna yang sering digunakan sebagai pekerja dan sumber penghasil daging. Selain itu dalam rangka penyebaran

dan perbaikan mutu genetik sapi lokal, sapi Bali menjadi prioritas karena sifatnya yang mudah menyesuaikan diri dengan lingkungan hidup yang baru (tidak selektif terhadap pakan) dan tingkat kelahiran yang tinggi. Setiap kaki sapi memiliki empat *digitalis*, digit 3 dan 4 berkembang penuh, memiliki tiga tulang *phalanx* dan tiga tulang *sesamoid*. Digit 2 dan 5 tidak berkembang dengan baik, berukuran sangat kecil, dan berada di belakang sendi *fetlock*. Masing-masing dari digit tersebut memiliki satu atau dua tulang kecil yang tidak berartikulasi dengan tulang lainnya (Sisson, 1953).

Sapi termasuk di dalam ordo *Artiodactyla*, yaitu golongan hewan ungulata berkuku genap. Sapi yang sering berjalan pada tanah atau padang penggembalaan yang lunak, kukunya cenderung akan cepat tumbuh. Apabila dibiarkan, kuku ini akan bertambah panjang, membengkok, atau melebar ke atas. Keadaan tersebut menyebabkan ketegangan otot kaki dan akan membuat tumpuan kaki sapi melemah, kepincangan serta kesakitan tendon flexor digiti. Dampak selanjutnya akan terjadi gangguan terhadap pertumbuhan sapi tersebut. Untuk itu kuku sapi harus kokoh, tidak sensitif, dapat tumbuh, dan berkembang terus, serta memiliki elastisitas yang tinggi (Adams, 1987).

Kebanyakan pemilik dan perawat sapi kurang memberikan perhatian terhadap kondisi kuku sapi, sehingga kuku sapi sangat rentan terhadap kerusakan dan penyakit interdigital atau digital (Greenough and Weaver, 1997). Raven (1992) mengatakan bahwa potong kuku dapat mengurangi terjadinya kasus kepincangan. Jarak kuku bagian medial yang terlalu dekat dapat menyebabkan gesekan yang mengakibatkan seringnya terjadi kepincangan pada sapi. Bagian-bagian kuku sapi terdiri dari *periople*, dinding, alas, dan tumit (Shearer *et al.*, 2005). Dinding kuku tumbuh ke bawah dari band koroner, dengan serangkaian alur, atau lipatan, yang disebut lamina yang menghubungkan dinding kuku ke struktur internal kaki (Blowey, 1993).

Buntu *et al.*, (2011) melaporkan dari pengamatan terhadap 100 ekor sapi Bali yang dipotong di Rumah Pemoangan Hewan Mambal Kabupaten Badung, terdapat 44 % kelainan pada kuku kaki depan yang berupa kuku panjang. Rakhmawati *et al* (2012) juga melaporkan kejadian kuku aladin pada sapi Bali di Pasar Hewan Beringkit sebanyak 13,3%. kuku aladin atau kuku panjang merupakan salah satu bentuk abnormal pada kuku sapi Bali.

*Foot rot* dan abses pada *coronary band* juga dapat ditemukan pada sapi Bali yang dipelihara pada lahan lunak. Upaya mengurangi kemungkinan terjadinya abses pada *coronary band* harus diperhatikan daerah di mana ternak berjalan sehingga terbebas dari benda-benda

tajam yang dapat menyebabkan cedera. Kaki sapi harus diperiksa secara teratur dan selalu dibersihkan sehingga pemeriksaan yang tepat bisa dilakukan (Scharko, 1998).

Dewasa ini di daerah Bali khususnya, masih banyak peternak yang memelihara sapi-sapinya di area persawahan yang merupakan lahan yang lunak, sehingga penelitian ini dilakukan untuk mengamati bentuk kuku sapi Bali yang dipelihara pada lahan yang lunak.

## MATERI DAN METODE

Penelitian ini mengamati kuku kaki depan dan kaki belakang dari 100 ekor sapi Bali dewasa yang dipelihara selama 1-2 tahun dan berjenis kelamin jantan atau betina pada lahan lunak di Kecamatan Dawan, Kabupaten Klungkung.

Sapi Bali yang diamati kemudian difoto kuku kaki depan dan belakang terhadap bentuk dan kelainan kuku, bentuk, dan kelainan kuku yang ditemukan. Selanjutnya data dianalisis, secara deskriptif kualitatif dengan menghitung prevalensi kejadian kuku normal dan kuku yang mengalami kelainan. Penelitian ini dilakukan pada bulan November 2013.

## HASIL DAN PEMBAHASAN

Tabel 1. Prevalensi Kelainan pada kuku sapi Bali yang dipelihara pada lahan lunak.

No	JK	Kuku Normal	Prevalensi Kelainan			Total (kelainan)	Total (ekor)	
			Kuku Panjang		Abses pada <i>coronary band</i>			
			>L	>M				
1.	J	5	12	3	0	0	15	20
2.	B	9	52	19	0	0	71	80
Total (%)		14	64	22	0	0	86	100

Keterangan :

JK : Jenis Kelamin

J : Jantan

B : Betina

> L : Lebih panjang bagian lateral

> M : Lebih panjang bagian medial

Pada Tabel 1 bentuk yang terjadi pada kuku sapi Bali yang dipelihara pada lahan lunak didominasi oleh kuku panjang. Dari 100 ekor sapi yang diamati terdapat 86 ekor sapi Bali yang

kuku kaki depan dan belakangnya mengalami kuku panjang. Kuku panjang pada sapi jantan ditemukan sebanyak 15% (>L 12% ; >M 3%) dan pada betina sebanyak 71% (>L 52% ; >M 19%), serta 14 ekor lainnya memiliki kuku yang normal. Abses pada *coronary band* dan *Foot Rot* tidak dijumpai pada kuku 100 ekor Sapi Bali yang diamati pada lahan lunak di Kecamatan Dawan.

Tabel 2. Rata-rata panjang kuku sapi Bali yang normal dan kuku panjang

Jenis Kelamin	Kuku normal	Kuku panjang
Jantan	8cm	11cm
Betina	8cm	10,68cm

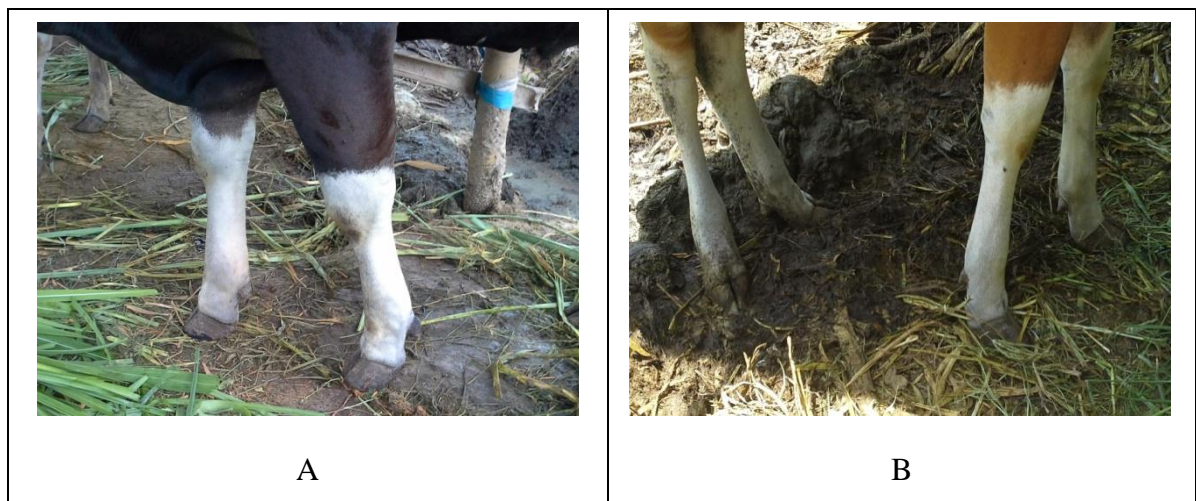Pada penelitian ini juga dilakukan pengukuran terhadap panjang kuku sapi Bali yang dipelihara pada lahan lunak, baik pada kuku normal maupun kuku yang abnormal. Sesuai yang tertera pada tabel 2, diperoleh rata-rata panjang kuku sapi jantan yang normal adalah 8 cm dan rata-rata panjang kuku yang mengalami kelainan yaitu 11 cm. Sedangkan panjang rata-rata kuku sapi betina yang normal 8 cm dan yang mengalami kelainan yaitu 10,68 cm.




Gambar 1. Bentuk kuku panjang pada sapi Bali jantan. A. Kuku bagian lateral lebih panjang, B. Kuku bagian medial lebih panjang.




Gambar 2. Bentuk kuku panjang pada sapi Bali betina. A. Kuku bagian lateral lebih panjang, B. Kuku bagian medial lebih panjang.



Gambar 3. Bentuk kuku normal. A. Sapi Bali jantan. B. Sapi Bali betina



Gambar 4. Ukuran kuku sapi Bali jantan. A. Kuku abnormal. B. Kuku normal.



Gambar 5. Ukuran kuku sapi Bali betina. A. Kuku abnormal. B. Kuku normal.

Berdasarkan pengamatan yang telah dilakukan pada 100 ekor sapi Bali yang dipelihara pada lahan lunak, mayoritas memperlihatkan bentuk kuku yang panjang dibandingkan yang berkuku normal (kuku panjang 86 % ; normal 14 %). Kuku sapi yang normal adalah yang bentuknya seperti tertera pada Gambar 3. Sapi yang normal panjang kukunya 7-8 cm. Telapak kaki sapi Bali terdiri dari lapisan tanduk yang lunak. Oleh karenanya, pemeliharaan kuku perlu mendapat perhatian terutama untuk sapi-sapi yang dipelihara di dalam kandang terus-menerus sepanjang hari.

Kuku panjang dapat terjadi karena sapi Bali yang dipelihara pada lahan lunak dan dikandangkan sehingga kuku sedikit mengalami gesekan dengan lantai yang menyebabkan kuku sapi tumbuh terus-menerus dan menjadi panjang. Kelainan paling banyak ditemukan pada sapi betina, karena peternak di Kecamatan Dawan lebih banyak memelihara sapi pembibitan. Kuku sapi Bali yang normal ditemukan sebanyak 14%. Hal ini dapat disebabkan karena sifat sapi Bali yang terlalu aktif bergerak meskipun dipelihara di dalam kandang sehingga kukunya lama-kelamaan akan terkikis dengan sendirinya. Kuku Sapi Bali yang ditemukan normal dapat disebabkan sapi tersebut dipergunakan oleh pemiliknya sebagai tenaga kerja untuk membajak sawah. Hal ini dapat menyebabkan kuku sapi tersebut terus-menerus bergesekan dengan tanah sehingga meminimalisir terjadinya kuku panjang, kuku busuk (*foot rot*) dan abses pada *coronary band* tidak ditemukan pada 100 ekor sapi Bali yang diamati.

### **SIMPULAN**

Disimpulkan bahwa terdapat bentuk abnormal berupa kuku panjang sebanyak 86%, sedangkan kuku busuk (*foot rot*) dan kelainan pada *coronary band* tidak ditemukan pada kuku sapi Bali yang dipelihara pada lahan lunak di Kecamatan Dawan, Kabupaten Klungkung.

### **SARAN**

Bentuk abnormal pada kuku Sapi Bali terjadi akibat manajemen perawatan kuku yang kurang baik. Oleh karena itu, perawatan kuku sangat penting untuk diperhatikan.

### **UCAPAN TERIMAKASIH**

Penulis mengucapkan terima kasih kepada Laboratorium Ilmu Penyakit Dalam Veteriner, Laboratorium Biokimia Veteriner dan kepada petani di Kecamatan Dawan, Kabupaten Klungkung atas bantuan dan bimbingannya dalam penelitian ini.

**DAFTAR PUSTAKA**

- Adams OR. 1987. *Lameness in Horses*. Philadelphia: Lea & Febiger.
- Blowey RW. 1993. Hoof Trimming. *Cattle Lameness and Hoof Care: An Illustrated Guide*. Ipswich, UK: Old Pond Publishing. Pp 75-76.
- Buntu ET, Utama IH, Widyastuti SK. 2011. Kelainan yang Dijumpai pada Kuku Kaki Depan Sapi Bali yang Dipotong di Rumah Pemotongan Hewan Mambal Kabupaten Badung. *Indonesia Medicus Veterinus*. Denpasar. 1(2): 228 -238.
- Greenough PR, Mac Callum, FJ, Weaver AD. 1997. *Lamenes in Cattle*. T.A. Constabel Ltd. Edinburg. Pp 142-147
- Rakhmawati I, Batan IW, Suatha IK. 2012. Kejadian Kuku Aladin pada Sapi Bali di Pasar Hewan Beringkit. *Indonesia Medicus Veterinus*. Denpasar. 2(4) : 407-417.
- Raven, TE. 1992. *Cattle Footcare and Claw Trimming*. Published by Framing press Books Wharfedale Road, Ipswich IPI 4LG, United Kingdom. Pp 3-125
- Scharko, P. 1998. Preventing Hoof Problems For Dairy and Beef Cattle. *Kentucky Ruminant Nutrition*; Pp 61-65.
- Shearer J, Amstel SV, Gonzales A. 2005. *Manual of Foot Care in Cattle*. United States of America : W.D. Hoards & Sons Company.
- Sisson S. 1953. *The Anatomy of the Domestic Animals*. Tokyo. Charles E Turtle Co. Pp. 149, 920-921
- Williamson G, Payne WJA. 1993. *An Introduction to Animal Husbandry in The Thopics*. London : Longman Group Limited. Pp. 210