

## Identifikasi Ookista *Isoospora Spp.* pada Feses Kucing di Denpasar

### IDENTIFY OOCYST OF ISOSPORA SPP. IN FAECAL CATS AT DENPASAR

Maria Mentari Ginting<sup>1</sup>, Ida Ayu Pasti Apsari<sup>2</sup>, dan I Made Dwinata<sup>2</sup>

1. Mahasiswa Program Pendidikan Dokter Hewan,
  2. Laboratorium Parasitologi
- Fakultas Kedokteran Hewan Universitas Udayana  
Jl. P.B Sudirman Denpasar Bali tlp.0361-223791  
Email: tari\_maezzz@yahoo.co.id

#### ABSTRAK

Telah dilakukan penelitian terhadap 35 sampel feses kucing liar yang ada di Denpasar. Penelitian ini bertujuan untuk mengetahui prevalensi dan mengidentifikasi ookista *Isoospora spp.* yang ditemukan pada feses kucing. Ookista *Isoospora spp.* diperiksa dengan menggunakan metode konsentrasi pengapungan gula Sheater. Identifikasi ookista berdasarkan ukuran dan morfologi ookista yang ditemukan. Parameter yang diukur pada penelitian ini yaitu adanya infeksi ookista *Isoospora spp.*. Hasil penelitian menunjukkan bahwa prevalensi ookista *Isoospora spp.* adalah 22,85% (8/35). Berdasarkan penelitian ini, dapat disimpulkan bahwa spesies *Isoospora spp.* yang ditemukan berdasarkan morfologinya yaitu *Isoospora felis* 17,14% (6/8) dan *Isoospora rivolta* 5,17 (2/8).

Kata kunci : Ookista *Isoospora spp.*, Feses Kucing liar, identifikasi.

#### ABSTRAC

The research has conducted on 35 feces of wild cats in Denpasar. The aim of this study are to determine prevalence and identify of *Isoospora spp.* cyst in cats feces. *Isoospora spp.* cyst was check by Sheater's sugar method. Identified of cyst based on size and morfology were found. Parameters measured in this study is infection of *Isoospora spp.* cyst. The result of this study showed that prevalence of *Isoospora spp.* is 22,85% (8/35). Based this researched, can be concluded that the species of *Isoospora spp.* were found based on morphology of *Isoospora felis* is 17,14 (6/8) and *Isoospora rivolta* 5,17 (2/8).

Keywords: *Isoospora spp.* cyst, feces of wild cats, identify.

## PENDAHULUAN

Banyak infeksi parasit protozoa dapat ditularkan dari feses kucing, salah satunya yaitu genus *Isospora spp.*. Spesies *Isospora spp.* yang sering menginfeksi kucing yaitu *Isospora felis* dan *Isospora rivolta*. Kedua spesies dari *Isospora spp.* ini menginfeksi saluran pencernaan dan patogen terhadap kucing muda. Gejala yang di timbulkan yaitu diare, anoreksia, kelemahan, dehidrasi, dan radang usus (Bowman *et al.*, 2002).

Menurut penelitian Sucitrayani (2012) pada daerah Denpasar, dari 80 feses kucing terdapat 25 sampel positif ookista *Coccidia*. Namun, identifikasi yang pasti belum dilakukan. Banyaknya kucing yang hidup liar di wilayah Denpasar dengan mencari makan di tempat kotor sehingga lebih rentan terhadap penyakit. Karena itu peneliti ini ingin mengetahui jenis *Isospora spp.* yang ditemukan pada feses kucing liar.

## METODE PENELITIAN

Sejumlah tiga puluh lima sampel feses yang diambil dari kucing liar sekitar wilayah Denpasar. Bahan-bahan yang digunakan dalam penelitian ini larutan pengapung gula Sheater (sukrose 40% dalam air dan phenol 0,8%) dan aquades. Prosedur pemeriksaan parasit pada feses menggunakan metode konsentrasi pengapungan gula Sheater.

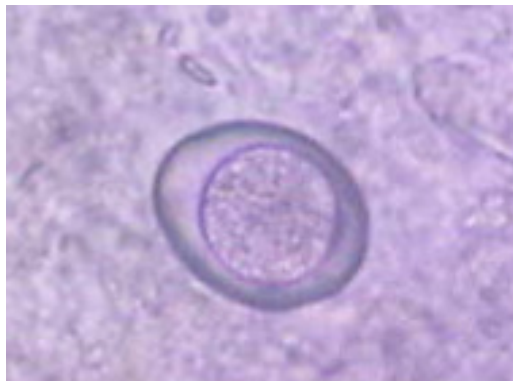
Pada tahapan pengapungan, feses kucing sebanyak 3 gram, ditambahkan air sehingga volume 15 ml. Larutan di aduk sehingga homogen dan didiamkan selama 15 menit. Larutan disaring dan di sentrifuge. Bagian endapan diambil dan supernatan dibuang. Sesuai dengan metode Dubey (1972), untuk isolasi ookista yang terdapat di dalam feses, hasil endapan ditambahkan dengan gula Sheater hingga 30 ml. Setelah dicampur, larutan kembali di sentrifuge selama 10 menit. Setelah disentrifuge, supernatan bagian atas diambil dengan pipet Pasteur untuk diperiksa secara mikroskopis.

Sampel feses yang positif ookista *Isospora spp.* dan belum bersporulasi maka sisa feses tersebut akan didiamkan selama 3 hari pada suhu ruangan agar ookista dapat bersporulasi. Pada hari ketiga, sisa feses akan diteliti kembali untuk melihat perkembangan ookista *Isospora spp.* yang bersporulasi dan diidentifikasi spesies berdasarkan morfologi dan ukurannya (Bowman *et al.*, 2002).

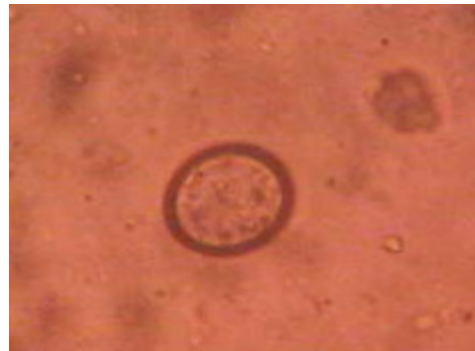### HASIL DAN PEMBAHASAN

Pemeriksaan 35 sampel feses kucing yang ada di Denpasar, ditemukannya 8 sampel positif *Isospora spp.* (22,85%). Setelah diidentifikasi lebih lanjut didapatkan adanya ookista *Isospora felis* 6 sampel (17,14%) dan ookista *Isospora rivolta* 2 sampel (5,17%).

Mircean *et al.* (2010) melaporkan pada penelitian di Transylvania (Romania), dari 414 feses kucing ditemukan 14,2% terinfeksi *Isospora spp.*. Penelitian di Bali, dari 33 sampel feses terdapat 8 (24,3%) sampel positif terinfeksi ookista *Isospora spp.* (Setyoningsih, 2004). Spesies *Isospora spp.* yang paling panyak menginfeksi kucing adalah *Isospora felis*. Ookista *Isospora felis* tersebar lebih meluas dibandingkan *Isospora rivolta*, sehingga prevalensi *Isospora felis* lebih tinggi. Kucing liar merupakan kucing yang memakan makanan sembarangan di tempat sampah sehingga mudah terinfeksi ookista *Isospora spp.*. Berikut hasil identifikasi ookista yang ditemukan berdasarkan morfologi dan ukurannya.

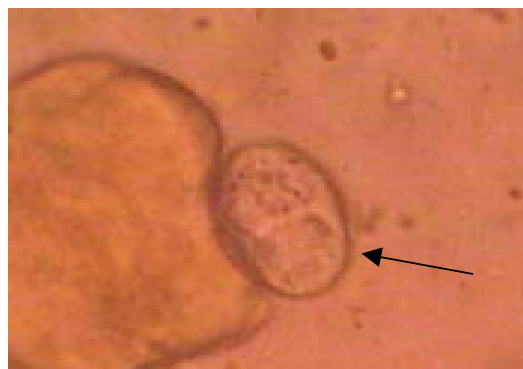


A



B

Gambar 1. Ookista *Isospora felis* dengan pembesaran 10x10 (A) dan *Isospora rivolta* dengan pembesaran 40x10 yang belum bersporulasi.



Gambar 2. Ookista *Isoospora felis* bersporulasi dengan pembesaran 10x10

Ookista *Isoospora felis* merupakan ookista terbesar dari subordo *Isoospora spp.* yang ditemukan pada kucing. Ookista *Isoospora felis* berbentuk ovoid 32-53x26-43  $\mu\text{m}$  dengan dinding licin, kekuningan hingga coklat pucat, dan tanpa mikropil. Badan inklusi dapat diamati antara sporokista dan dinding ookista pada ookista yang baru dikeluarkan bersama feses. Sporokista berukuran 20-26x17-22  $\mu\text{m}$  dan mengandung dua residu sporokista dan empat sporozoit tetapi tidak memiliki *Stieda body*. Sporokista residu merupakan granul dan mungkin memiliki refraksi. Sporozoit berukuran 10-15  $\mu\text{m}$  panjangnya yang terletak di dalam sporokista, berisi inti tunggal dan globul refraksi (Taylor, 2007).

Ookista yang bersporulasi pada *Isoospora rivolta* ukuran panjang 23-29 dan lebar 20-26  $\mu\text{m}$ . Rasio panjang dan lebar adalah 1.08. Badan inklusi dapat diamati antara sporont dan dinding ookista pada ookista baru dikeluarkan. Badan inklusi yang keluar menjadi ciri bahwa ookista telah bersporulasi. Ookista yang bersporulasi mengandung dua sporokista. Sporokista mempunyai ukuran 13-21x10-15  $\mu\text{m}$  dan mengandung residu sporokista dan empat sporozoit tetapi tidak memiliki *Stieda body*. Sporokista residum memiliki granular dan mungkin mengandung *refractile globules*. Sporozoit berukuran panjang 10-14 dan lebar 2,5-3  $\mu\text{m}$  (rata-rata 12,4 x 2,8  $\mu\text{m}$ ) dan mengandung inti tunggal terletak di sel tenggah dan dua *refractile globules* (Bowman *et al*, 2002).

*Isoospora felis* dan *Isoospora rivolta* memiliki kesamaan dalam hal siklus hidup. Perkembangan aseksual terjadi di usus halus dan terkadang terjadi pada caecum dan colon. Penyebaran ookista *Isoospora spp.* didukung oleh keadaan lingkungan, dimana pada daerah Denpasar yang beriklim tropis merupakan kondisi yang optimum dalam perkembangan protozoa. Ookista yang berada pada tanah yang berhumus lebih bertahan lama daripada di tanah yang miskin humus. Hal ini dapat memungkinkan ookista *Isoospora spp.* tumbuh dengan baik.

## SIMPULAN

Prevalensi *Isoospora spp* yaitu 22,85% (8/35) dan hasil identifikasi adalah *Isoospora felis* 17,14 (6/8) dan *Isoospora rivolta* 5,17% (2/8).

### SARAN

Perlu dilakukan pengendalian penyakit pada kucing yang disebabkan oleh *Isoospora spp.* untuk menunjang kesehatan kucing. Pengendalian dapat dilakukan dengan tidak meliarkan kucing. Perlunya adanya penelitian lebih lanjut untuk mengetahui epidemiologi *Isoospora spp.* pada kucing di Bali.

### UCAPAN TERIMAKASIH

Ucapan terimakasih diberikan kepada para dosen dan Laboratorium Parasitologi Fakultas Kedokteran Hewan atas bantuan sehingga penelitian ini dapat terselesaikan. Terimakasih atas dukungan teman-teman Fakultas Kedokteran Hewan angkatan 2009.

### DAFTAR PUSTAKA

- Bowman DD, Bar SC, Hendrix CM and Lindsay DS. 2002. Feline Clinical Parasitology. Iowa State University Press.
- Dubey JP. 1972. A simplified method for isolation of *Toxoplasma gondii* from the faces of cats. J. Parasitol. 58: 1005-1007.
- Mircean V, Titilincu A, Vasile C. 2010. Prevalence of Endoparasites in Household Cat (*Felis catus*) Populations from Transylvania (Romania) and Association with Risk Factors. University of Agricultural Science and Veterinary Medicine, Parasitology and Parasitic Diseases Department. Romania.
- Setyoningsih AP. 2004. Identifikasi Protozoa Saluran Pencernaan Kucing dari Beberapa Lokasi di Bali. Fakultas Kedokteran Hewan Universitas Udayana. Denpasar.
- Sucitrayani PTE. 2012. Prevalensi Infeksi Protozoa Saluran Pencernaan pada Kucing Lokal (*Felis catus*) di Denpasar. Fakultas Kedokteran Hewan Universitas Udayana. Denpasar.
- Taylor MA, Coop RL, Wall RL. 2007. Veterinary Parasitology. Third Edition, Blackwell Publishing. Oxford.