

Indeks Mitosis Venereal Sarcoma pada Anjing Lokal di Denpasar

(VENEREAL SARCOMA MITOTIC INDEX OF LOCAL DOG IN DENPASAR)

Fathurohman Nasrudin¹, Made Kardena², Ketut Eli Supartika³

¹Mahasiswa Program Dokter Hewan

²Laboratorium Patologi Veteriner

³Laboratorium Patologi Balai Besar Veteriner Denpasar

Fakultas Kedokteran Hewan, Universitas Udayana

Jl.P.B.Sudirman, Denpasar, Bali Telp : 0361-223791

Email : fathurlagi@gmail.com

ABSTRAK

Penelitian ini bertujuan untuk mengetahui rata-rata indeks mitosis serta perbedaan rata-rata indeks mitosis kasus venereal sarcoma pada anjing lokal jantan dan betina di Denpasar. Data epidemiologi dan pemeriksaan histopatologi dari total 42 sampel anjing lokal penderita venereal sarcoma diperoleh dari Balai Besar Veteriner Denpasar, yang terdiri dari 21 sampel anjing lokal jantan dan 21 sampel anjing lokal betina. Indeks mitosis dihitung dengan menentukan rata-rata hitung dari figur mitosis pada masing-masing sampel organ pada setiap empat lapang pandang. Hasil pemeriksaan 42 sampel anjing lokal penderita venereal sarcoma di Denpasar didapatkan jumlah rata-rata indeks mitosis venereal sarcoma yakni sebanyak 6,83 indeks mitosis. Hasil rerata indeks mitosis venereal sarcoma pada anjing lokal jantan dan betina di Denpasar, masing-masing sebesar 7,619 dan 6,06 ($p>0,05$). Kedua hasil tidak berbeda secara nyata, hal ini mengindikasikan venereal sarcoma pada anjing lokal jantan dan betina di Denpasar memiliki tingkat keganasan yang sama.

Kata kunci : indeks mitosis, venereal sarcoma, anjing lokal jantan dan betina

ABSTRACT

This research aims to determine the average of mitotic index and difference mitotic index average from venereal sarcoma cases of local male and female dogs in Denpasar. the epidemiological data and histopathological examination of a total of 42 samples of local dog that suffer venereal sarcoma, was obtained from the Veterinary Research Centre of Denpasar, consisting of 21 samples male and 21 female dogs. Mitotic index is calculated by determining the average count of figures mitosis at each of the four organs of the visual field. The results of examination of 42 samples of local dog venereal sarcoma patients in Denpasar was obtained the average number of mitotic index venereal sarcoma 6,83. The results average of mitotic index venereal sarcoma in local male and female dogs in Denpasar, respectively 7.619 and 6.06 ($p>0.05$). These two results are not significantly different; it indicates that that a local venereal sarcoma in male and female dogs has the same degree of malignancy.

Key words: mitotic index, venereal sarcoma, local dog male and female

PENDAHULUAN

Anjing merupakan salah satu hewan peliharaan yang banyak disukai masyarakat. Beberapa alasan kenapa anjing lebih banyak dipelihara masyarakat yaitu karena kecerdasannya, sifatnya yang setia, serta kemampuannya untuk berkomunikasi dengan pemiliknya (Fitriani, 2007). Di Bali sejak zaman dulu, kehidupan masyarakatnya sudah akrab dengan anjing. Dari sekian banyak manfaat itu, anjing sebagai penjaga rumah dan hewan kesayanganlah yang belakangan ini menonjol baik di Bali maupun di Indonesia pada umumnya. Salah satu ras anjing yang diminati sebagai hewan kesayangan adalah anjing lokal bali.

Anjing merupakan hewan yang rentan terhadap beberapa jenis penyakit infeksius, seperti rabies, leptospirosis, distemper, parvo, dan lain-lain. Selain itu, kelainan fisik pada anjing juga sering sekali diabaikan oleh pemiliknya seperti penyakit degenerasi dan gangguan pertumbuhan, contohnya tumor kulit, dermatosis, kista, dan lain-lain. Tumor kulit pada anjing prevalensinya cukup tinggi berkisar antara 9,5% - 51% dari keseluruhan kasus tumor pada anjing ras (Bronden *et al.*, 2010).

Tumor merupakan pertumbuhan sel yang tidak terkontrol serta bersifat merugikan bagi penderitanya. Semua anjing beresiko terkena tumor, tetapi jenis tumor tertentu lebih sering terjadi pada ras anjing tertentu pula (Elizabeth *et al.*, 2009). *Transmissible venereal tumor* (venereal sarcoma) adalah salah satu tumor ganas yang khas pada hewan terutama anjing. Sel tumor venereal sarcoma dapat menginfeksi jaringan tubuh baik pada jaringan kulit kelamin anjing jantan maupun betina, tetapi anjing betina cenderung lebih peka terhadap tumor ini (Berata *et al.*, 2011). Selain menginfeksi alat genital, venereal sarcoma juga pernah dilaporkan menginfeksi daerah cervik, punggung, flank, daerah abdomen, dan intranasal (Park *et al.*, 2007; Marcos *et al.*, 2007; Papazoglou *et al.*, 2001). Beberapa laporan terkait faktor umur juga pernah dilaporkan, dimana sebagian besar kasus venereal sarcoma terjadi pada anjing dewasa (Pandey *et al.*, 1997; Thacer and Bradley, 1983).

Penentuan derajat keganasan tumor sangat penting untuk rencana pengobatan dan petunjuk prognosis penyakit. Salah satu cara untuk menentukan derajat keganasan tumor yaitu dengan menentukan indeks mitosis sel tumor. Indeks mitosis merupakan perbandingan antara

jumlah sel yang sedang melakukan pembelahan dalam pengamatan perlapang pandang mikroskopis dengan jumlah sel secara keseluruhan. Indeks mitosis ditentukan dengan menentukan rata-rata hitung dari figur mitosis pada masing-masing sampel organ (Cullen *et al.*, 2002). Tinggi rendahnya indeks mitosis merupakan indikator penting yang menentukan keganasan proliferasi suatu tumor (Francken *et al.*, 2003). Penelitian yang dilakukan Rahmawati, (2012) menyatakan inti sel dari tumor venereal sarcoma cenderung bersifat hiperkromatis dan terlihat adanya tahapan mitosis dari setiap lapang pandang pengamatan. Secara umum, pada tumor venereal sarcoma tipe ganas, indeks mitosis akan teramati lebih dari enam per lapang pandang.

METODE PENELITIAN

Penelitian ini menggunakan 42 sampel anjing lokal penderita venereal sarcoma di Denpasar yang telah dibuat preparat, identitas anjing dari preparat ini diambil dari data buku log catatan hasil diagnosa pada Laboratorium Patologi Balai Basar Veteriner Denpasar. Data tersebut selanjutnya dikumpulkan, lalu disajikan dalam bentuk tabel, serta dianalisis secara statistik.

Pemeriksaan preparat histopatologi dari tumor venereal sarcoma anjing penderita diamati pada mikroskop dengan pembesaran 400x. Selanjutnya jumlah sel tumor yang mengalami mitosis (figur mitosis) dihitung pada setiap empat lapang pandang yang berbeda kemudian dicatat. Adanya infiltrasi sel-sel limfosit dan stroma juga dihitung pada setiap lapang pandang tersebut.

Indeks mitosis kasus venereal sarcoma pada anjing lokal di Bali dihitung dengan menentukan rata-rata hitung dari figur mitosis pada masing-masing sampel organ. Selanjutnya, penghitungan jumlah indeks mitosis antara anjing lokal jantan dan betina dilakukan dengan cara yang sama. Untuk mengetahui signifikansi perbedaan indeks mitosis berdasarkan jenis kelamin dengan menggunakan uji *t*.

HASIL DAN PEMBAHASAN

Hasil pengamatan mikroskopis 42 sampel preparat anjing lokal penderita venereal sarcoma di Denpasar, maka didapatkan total penghitungan rata-rata indeks mitosis sebesar 6,83

indeks mitosis, rata-rata indeks mitosis pada anjing lokal jantan sebesar 7,619 indeks mitosis dan pada anjing lokal betina sebesar 6,06 indeks mitosis. Pada kasus venereal sarcoma ini juga ditemukan infiltrasi sel-sel limfosit, dari 42 sampel didapatkan total infiltrasi sel-sel limfosit sebesar 54,76%. Pada anjing lokal jantan ditemukan infiltrasi sel-sel limfosit sebesar 52,38% dan pada anjing lokal betina sebesar 57,14%. Sedangkan pada pengamatan stroma pada kasus venereal sarcoma ini, semua anjing lokal jantan dan betina ditemukan adanya stroma (Tabel 1 dan Tabel 2). Perbedaan gambaran mikroskopis venereal sarcoma pada anjing lokal jantan dan betina (disajikan pada gambar 1), secara statistik tidak mengalami perbedaan yang nyata ($p>0.05$).

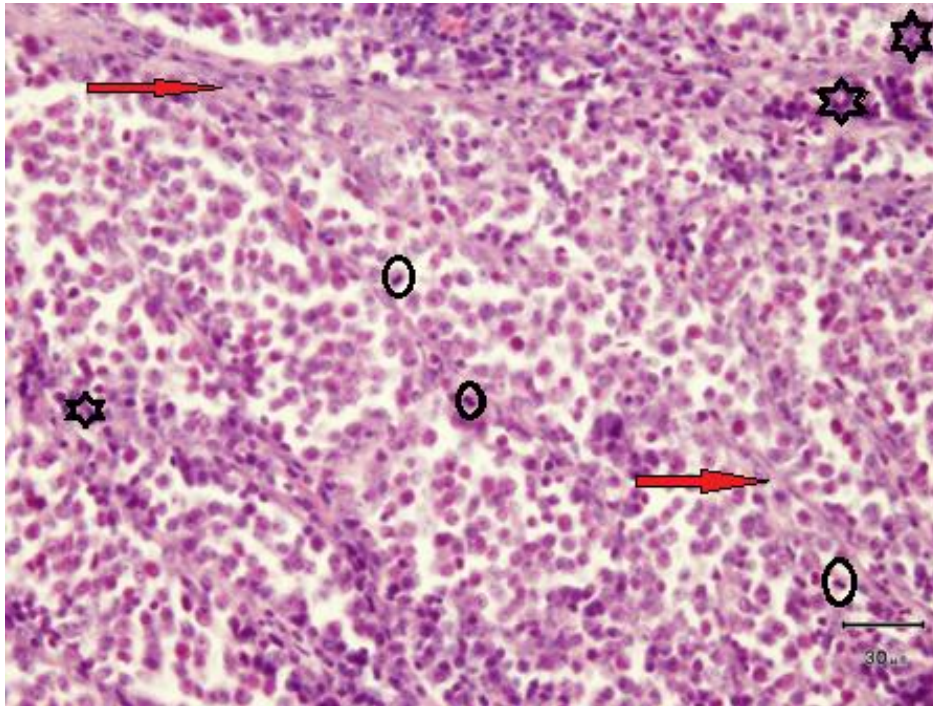
Tabel 1. Jumlah Rataan Indeks Mitosis dari Kasus Venereal Sarcoma pada Anjing Lokal di Denpasar.

No	Jantan		Betina		Stroma
	Rataan	Limfosit	Rataan	Limfosit	
1	3.75	-	7.5	+	+
2	4	+	13	-	+
3	2.25	+	10.75	+	+
4	7.5	+	2.75	+	+
5	5.5	+	6.5	+	+
6	5.75	+	10.5	+	+
7	12.25	-	6	-	+
8	10.25	+	3	-	+
9	6.5	-	3	-	+
10	2	-	1.5	+	+
11	15.5	-	3.75	+	+
12	11.25	-	7.25	-	+
13	5	+	5.25	+	+
14	4.5	-	10.25	-	+
15	6.5	+	3	+	+
16	6	+	4	+	+
17	7.75	+	5.75	+	+
18	12.75	-	3.75	-	+
19	6.5	+	9.25	-	+
20	15.5	-	2.75	-	+

21	9	-	7.75	+	+
	160	11	127.25	12	42

Tabel 2. Penghitungan Jumlah Rataan Indeks Mitosis, Persentase Infiltrasi Sel-Sel Limfosit dan Stroma dari Kasus Venereal Sarcoma.

Rataan indeks mitosis anjing lokal jantan	$160 : 21 = 7,619$
Rataan indeks mitosis anjing lokal betina	$127,25 : 21 = 6,06$
Rataan keseluruhan indeks mitosis anjing lokal jantan dan betina	$(160 + 127,25) : 42 = 6,83$
Persentase infiltrasi sel-sel limfosit pada anjing lokal jantan	$(11 : 21) \times 100\% = 52,38 \%$
Persentase infiltrasi sel-sel limfosit pada anjing lokal betina	$(12 : 21) \times 100\% = 57,14 \%$
Persentase keseluruhan infiltrasi sel-sel limfosit pada anjing lokal jantan dan betina	$[(11 + 12) : 42] \times 100\% = 54,76 \%$
Persentase keseluruhan stroma pada anjing lokal jantan dan betina	$(42 : 42) \times 100\% = 100\%$



Gambar 4. Mikroskopis Venereal Sarcoma pada Anjing Lokal Jantan dan Betina: Sel-sel Tumor terlihat homogen, bentuknya polihedral, menyerupai sel-sel limfoblas dan relatif hiperkromatis. Gambar sel-sel yang mengalami mitosis (Tanda Bulat), adanya stroma (Tanda Panah) dan terdapat infiltrasi sel-sel limfosit (Tanda Asterik) (hematoksilin dan eosin: 400x).

Dari hasil total ratahan indeks mitosis sampel keseluruhan kasus tumor venereal sarcoma pada anjing lokal ini, didapatkan hasil 6,83. Sedangkan ratahan indeks mitosis venereal sarcoma pada anjing lokal jantan 7,619 dan untuk ratahan indeks mitosis venereal sarcoma pada anjing lokal betina 6,06. Dari hasil statistik yang telah dilakukan, perbedaan ratahan indeks mitosis venereal sarcoma pada anjing lokal jantan dan betina di Denpasar juga menunjukkan bahwa ratahan indeks mitosis venereal sarcoma pada anjing lokal jantan tidak berbeda nyata ($p>0,05$), dengan ratahan indeks mitosis venereal sarcoma pada anjing lokal betina. Hal ini mengindikasikan bahwa tidak ada perbedaan yang nyata terhadap keganasan venereal sarcoma pada anjing lokal jantan dan betina di Denpasar.

Rataan indeks mitosis kasus venereal sarcoma pada anjing lokal di Denpasar, baik jantan maupun betina tergolong cukup tinggi (6,83). Hal ini menunjukkan kemungkinan tumor venereal

sarcoma termasuk tumor tipe ganas. Menurut Handharyani *et al.*, (1999), nilai indeks mitosis yang lebih dari 3, merupakan suatu indikator bahwa tumor tersebut merupakan tumor tipe ganas. Tinggi rendahnya indeks mitosis merupakan indikator penting yang menentukan keganasan suatu kejadian tumor (Francken *et al.*, 2003).

Nilai indeks mitosis suatu sel tergantung dari karakteristik sel, seperti panjang siklus sel, daya tahan sel, dan lama hidup sel (Fitriani., 2007). Hal ini dapat dibuktikan bahwa indeks mitosis sel tumor venereal sarcoma pada sampel anjing terinfeksi tumor memiliki nilai rata-rata yang berbeda-beda, baik pada anjing lokal jantan maupun betina (Tabel 1).

Hasil pemeriksaan histopatologi menunjukkan bahwa, inti sel dari tumor venereal sarcoma cenderung bersifat hiperkromatis dengan nukleus besar, intinya ditengah-tengah dan relatif vesicular. Tahapan mitosis dari setiap lapang pandang pada sel tumor akan tampak seolah-olah memiliki 2 inti sel. Gambaran mitosis ini mengindikasikan sel-sel tumor venereal sarcoma sedang aktif membelah dengan warna yang lebih gelap (hiperkromatis).

Venereal sarcoma adalah tumor unik, karena bisa sembuh dengan sendirinya. Menurut Cohen (1985), venereal sarcoma bersifat imunogenik, sistem kekebalan tubuh dari hewan tentukan yang kemungkinan besar memainkan peran dalam menghambat pertumbuhan jaringan tumor, sehingga mampu mengeliminasi sel-sel tumor venereal sarcoma pada anjing penderita.

Adanya stroma merupakan salah satu faktor yang berperan untuk menghambat pertumbuhan tumor. Stroma mempunyai fungsi sebagai kerangka penunjang dan pengikat sel-sel parenkim neoplasma membentuk massa jaringan. Pada setiap pengamatan sampel, adanya sel stroma ini menunjukkan bahwa ada aktifitas pembatasan untuk perbanyak wilayah jaringan tumor pada suatu jaringan atau organ. Hal ini mirip dengan yang terjadi selama proses penyembuhan luka. Menurut Mackie *et al.*, (1988), peningkatan stroma selama tahap regresi venereal sarcoma akan mengakibatkan runtuhnya parenkim tumor dan terjadi penggantian oleh stroma fibrovascular dimana tahapan ini umumnya terjadi selama proses penyembuhan jaringan setelah infeksi atau peradangan.

Adanya infiltrasi sel-sel limfosit, pada venereal sarcoma mengindikasikan ada respon imun tubuh terhadap tumor. Menurut Gonzalez *et al.*, (2000), infiltrasi sel limfosit sering terlihat pada tahapan awal kemunculan tumor venereal sarcoma, tapi semakin lama jumlah yang menginfiltrasi sel limfosit di jaringan tumor semakin berkurang. Namun, sebaliknya terjadi

peningkatan jumlah stroma fibrovascular. Adanya infiltrasi sel limfosit ini diduga berhubungan erat dengan proses apoptosis sel-sel tumor yang sebelumnya mengakibatkan tanda-tanda degenerasi ataupun nekrosis pada sel-sel tumor tersebut (Stockmann *et al.*, 2011).

SIMPULAN

Dari hasil penelitian yang telah dilakukan, dapat disimpulkan bahwa jumlah rata-rata indeks mitosis venereal sarcoma pada keseluruhan sampel anjing lokal di Denpasar, sebesar 6,83 indeks mitosis. Namun bila dibandingkan hasil rata-rata indeks mitosis venereal sarcoma pada anjing lokal jantan dan betina di Denpasar, maka hasilnya tidak berbeda nyata ($p > 0,05$).

SARAN

Perlu dilakukan penelitian yang lebih mendalam terhadap perbandingan rata-rata indeks mitosis venereal sarcoma pada anjing lokal dengan rata-rata indeks mitosis pada anjing ras lain untuk lebih mendalami lagi karakteristik indeks mitosis venereal sarcoma pada anjing ras lain. Perlu dilakukan lagi penelitian antara hubungan sel limfosit dan stroma pada proses penyembuhan terhadap tumor venereal sarcoma ini, dengan menggunakan teknik pengujian yang lebih modern dan komprehensif.

UCAPAN TERIMA KASIH

Ucapan terima kasih kepada Bapak Kepala Balai Besar Veteriner Denpasar yang telah memberikan izin untuk penelitian yang saya lakukan ini, serta tak lupa terima kasih juga terhadap bapak drh I Made Kardena MVS dan bapak drh I Ketut Eli Supartika M,si yang telah memberikan arahan demi kelancaran penelitian ini.

DAFTAR PUSTAKA

Berata, I.K., Winaya, I.B.O., Mirah, A.A.A., Adnyana, I.B.W., Kardena, I.M. 2011. Patologi Veteriner Umum. Bahan Ajar. Fakultas Kedokteran Hewan Udayana. Bali .

- Bronden, L., Eriksen, T., Kristensen. 2010. Mast Cell Tumours And Other Skin Neoplasia in Danish dogs. Data From The Danish Veterinary Cancer Registry. *ACTA Veterinaria Scandinavica*. 52:6.
- Cohen, D. 1985. The canine transmissible venereal tumor: a unique result of tumor progression. *Adv. Cancer Res.* 43: 75-112.
- Elizabeth, A., Nesbit., Perry, J., Bain., Nicole C., Northrup. Kenneth S. Latimer. 2009. Departemen Pathology (Bain, Latimer) And Onkologi Departemen. University Of Georgia, Athens. GA 30602-7388
- Fitriani, H. 2007. Studi kasus leiomyosarkoma pada anjing : potensial metastatik. Skripsi. Fakultas Kedokteran Hewan Institut Pertanian Bogor. Jawa barat.
- Francken, A.B., Shaw, H.M., Thompson, J.F., Soong, S.J., Accortt, NA., Azzola, M.F. 2003. The Prognostic Importance of Tumor Mitotic Rate Confirmed in 1317 Patients With Primary Cutaneous Melanoma and Long Follow-Up. www.annaljournal.com/v_11/htm.
- Gonzalez C.M., Griffey S.M, Naydan D.K., Flores E., Cepeda R., Cattaneo G. and Madewell B.R. 2000. Canine transmissible venereal tumour: a morphologic and immunohistochemical study of 11 tumours in growth phase and during regression after chemotherapy. *J. Comp. Pathol.* 122, 241-248.
- Handharyani, E., Ochiai, K., Kadosawa, T., Kimura, T., Umemura, T. 1999. Canine Hemangiopericytoma : an Evaluation of Metastatic Potential. *J Vet Diagn Invest* 11:474-478.
- Mackie E.J., Halfter W. and Liverani D. 1988. Induction of tenascin in wound healing. *J. Cell Biol.* 107, 2757-2767.
- Marcos. R., Santos. M., Marrinhas. C., dan Rocha E. 2007. *Vet Clin Pethol.* Cutaneous transmissible venereal tumor without genital involvement in a prepubertal female dog. *Mar* 35(1):106-9.
- Pandey, S.K., Dhawedkar, R.G and Patel, M.R. 1977. Canine Transmissible Venereal Sarcoma. Clinical trial with autogenous formalized vaccine. *Indian Vet.j.*54:852-853.
- Papazoglou, L. G., Koutinas, A. F., Plevraki, A. G., Tontis, D. 2001. *Journal of Veterinary Medicine.* Primary Intranasal Transmissible Venereal Tumour in the Dog. A

- Retrospective Study of Six Spontaneous Cases. Series A 48 (7) , 391–400
doi:10.1046/j.1439-0442.
- Park, M.S., Kim, Y., Kang, M.S., Oh, S.Y., Cho, D.Y., Shin, N.S., Kim, D.Y. 2007.
Disseminated transmissible venereal tumor in a dog. *J Vet Diagn Invest.* 18:130–133.
- Rahmawati, S.E. 2012. Prevalensi Anjing Penderita Veneral Sarcoma Di Denpasar Tahun 2007 -
2011 Berdasarkan Ras Dan Umur Serta Gambaran Umum Histopatologinya. Skripsi.
Fakultas Kedokteran Hewan Udayana. Bali .
- Stockman, D., Ferrari, H.F., Andrade, A.L., Lopes, R.A., Cardoso, T.C., and Luvizotto, M.C.R.
2011. Canine Transmissible Venereal Tumors: Aspects Related to Programmed Cell
Death. *Brazil Journal Veterinary Pathology*, 2011, 4(1), 67-75.
- Thacher, C., and Bradley, R.L. 1983. Vulvar and vaginal tumors in the dog. A retrospective
study. *J.Amer.Vet.Med.Assoc.* 183: 690-692.