

**Total dan Diferensial Leukosit Sapi Bali yang Terinfeksi
Cysticercus Bovis Secara Eksperimental**

**TOTAL AND DIFFERENTIAL LEUCOCYTES OF BALI CATTLE
EXPERIMENTALLY INFECTED WITH CYSTICERCUS BOVIS**

**NI LUH PUTU SHISTA PAWITRI¹, I MADE DWINATA²,
NYOMAN SADRA DHARMAWAN³**

¹Mahasiswa Fakultas Kedokteran Hewan Universitas Udayana,

²Laboratorium Parasitologi, ³Laboratorium Patologi Klinik

Fakultas Kedokteran Hewan Universitas Udayana

Jl. PB. Sudirman Denpasar, Bali Tlp. 0361223791.

E-mail: shistapawitri@gmail.com

ABSTRAK

Tujuan dari penelitian ini adalah untuk mengetahui total dan diferensial leukosit sapi bali yang terinfeksi *Cysticercus bovis* secara eksperimental. Penelitian ini menggunakan tiga sapi bali betina, usia enam bulan. Satu sapi sebagai kontrol dan dua lainnya diinfeksi dengan 500.000 telur *Taenia saginata* (isolat Bali). Sampel darah diambil lima kali setiap dua minggu selama dua bulan. Data dianalisis dengan menggunakan *Wilcoxon Signed Rank Test*. Hasil penelitian menunjukkan bahwa rata-rata total leukosit sapi bali yang diinfeksi telur *Taenia saginata* secara eksperimental ($6.92 \times 10^3/\mu\text{l}$) lebih tinggi ($P < 0,05$) dibandingkan dengan kontrol ($5,4 \times 10^3/\mu\text{l}$), tetapi masih dalam rentang nilai normal. Rata-rata semua diferensial leukosit juga masih dalam rentang nilai normal, tetapi untuk eosinofil pada sapi yang diinfeksi dengan telur *T saginata* (3,6%), secara statistik menunjukkan lebih tinggi ($P < 0,05$) dibandingkan kontrol (2,0%). Simpulan yang dapat ditarik adalah infeksi *Cysticercus bovis* menyebabkan peningkatan leukosit terutama eosinofil.

Kata kunci: *Cysticercus bovis*, total dan diferensial leukosit, sapi bali.

ABSTRACT

The purpose of this study was to determine the total and differential leukocytes of Bali cattle that experimentally infected with *Cysticercus bovis*. This study used three female Bali cattle, six months age. One cattle as a control and the other two were infected with 500.000 *Taenia saginata* eggs (Bali isolates). Blood samples were taken five times every two weeks for two months. Data were analyzed using the *Wilcoxon Signed Rank Test*. The results showed that the total leukocyte mean of Bali cattle experimentally infected with *T. saginata* eggs ($6.92 \times 10^3/\mu\text{l}$) was higher ($P < 0.05$) compared with control ($5.4 \times 10^3/\mu\text{l}$), but still in the range of the normal value. All differential leukocytes mean of Bali cattle also is still in the range of normal values, but for eosinophil in cattle experimentally infected with *T. saginata* eggs (3.6%) showed

statistically higher ($P < 0.05$) than controls (2.0%). Conclusions that infection with *Cysticercus bovis* causing an increase leukocytes mainly eosinophil.

Keywords: *Cysticercus bovis*, total and differential leukocytes, Bali cattle.

PENDAHULUAN

Sistiserkosis pada sapi merupakan penyakit infeksi yang disebabkan oleh fase metacestoda atau bentuk larva dari cacing pita *Taenia saginata*. Larva atau metacestoda tersebut dikenal dengan nama *Cysticercus bovis*. Sapi akan terinfeksi *C. bovis* bila sapi makan rumput atau minum air yang terkontaminasi feces yang mengandung proglotid atau telur *T. saginata* (Estuningsih, 2009; Dharmawan *et al.*, 2012a).

Pada umumnya infeksi cacing pada hewan akan menyebabkan leukositosis ringan (Baratawidjaja dan Rengganis, 2012). Infeksi cacing pada hewan menyebabkan peningkatan leukosit akibat dari meningkatnya eosinofil (Oryan *et al.*, 1998). Keadaan eosinofilia atau meningkatnya eosinofil dapat digunakan sebagai salah satu penanda biologis yang efektif (*effective biomarkers*) bahwa hewan terinfeksi oleh cacing pita (Parvathi dan Aruna, 2012). Radfar *et al.*, (2012) melaporkan terjadi peningkatan total leukosit secara nyata pada pemeriksaan hematologi 50 ekor kambing yang terinfeksi *Cysticercus tenuicollis*, fase metacestoda dari cacing pita *Taenia hydatigena*.

Hasil pemeriksaan laboratorium dapat dipakai untuk menegakkan diagnosis suatu penyakit. Lebih lanjut dinyatakan bahwa peran laboratorium klinik amat strategis dalam menegakkan diagnosis suatu penyakit, termasuk diagnosis sistiserkosis. Informasi mengenai total dan diferensial leukosit sapi bali yang terinfeksi *C. bovis* belum banyak diketahui dan perlu diteliti. Penelitian ini bertujuan untuk mengetahui total dan diferensial leukosit sapi bali yang terinfeksi *C. bovis* secara eksperimental.

METODE PENELITIAN

Penelitian menggunakan tiga ekor sapi bali betina umur enam bulan. Sebelum perlakuan semua sapi diberi obat cacing Albendazol dan diadaptasi selama dua minggu. Selama perlakuan sapi dipelihara di dalam kandang. Telur *T. saginata* diperoleh dengan cara menggerus proglotid gravid cacing pita yang dilanjutkan dengan uji viabilitas telur seperti diuraikan Dharmawan *et al.*, (2013). Telur-telur yang dinyatakan infeksiif dikumpulkan dalam empat tabung, masing-masing berisi 250.000 telur *T. saginata* dalam normal saline 10 ml. Sapi pertama digunakan

sebagai kontrol, sapi kedua dan ketiga diinfeksi per oral dengan 500.000 telur cacing *T. saginata*. Infeksi dilakukan masing-masing dua kali, hari pertama dengan dosis 250.000 telur dan hari kedua dengan dosis 250.000 telur.

Sampel darah sapi diambil sebelum diberikan perlakuan, kemudian setelah perlakuan yang dilakukan setiap dua minggu sekali. Secara keseluruhan pengambilan sampel darah dilakukan lima kali, yaitu pada minggu pertama, ketiga, kelima, ketujuh dan minggu kesembilan. Sampel diambil melalui vena jugularis menggunakan venoject. Darah ditampung menggunakan tabung yang berisi antikoagulan EDTA.

Penghitungan total leukosit menggunakan *auto analyzer Scil Vet Animal Blood Counter* yang merupakan alat otomatis untuk menganalisis hematologi hewan. Pada penelitian ini jenis alat yang digunakan adalah *Animal Blood Counter Vet 16p, Germany*. Sampel darah yang sudah dicampur dengan EDTA terlebih dahulu dihomogenkan. Mesin *Animal Blood Counter Vet 16p, Germany* dihidupkan, kemudian dimasukkan kartu untuk *cattle*. Setelah ditunggu selama tujuh menit, secara otomatis darah pada tabung EDTA akan diambil sebanyak 0,2 µl oleh *sampling needle*. Hasil pemeriksaan total leukosit akan muncul secara otomatis setelah dua menit dalam bentuk *print out*.

Pewarnaan Giemsa dilakukan setelah preparat hapus darah difiksasi. Fiksasi dikerjakan dengan merendam preparat yang kering menggunakan methanol selama lima menit. Pewarna Giemsa diencerkan menggunakan buffer dengan perbandingan 1:4. Pemeriksaan diferensial leukosit dilakukan di bawah mikroskop dengan lensa objektif 100x, menggunakan minyak emersi.

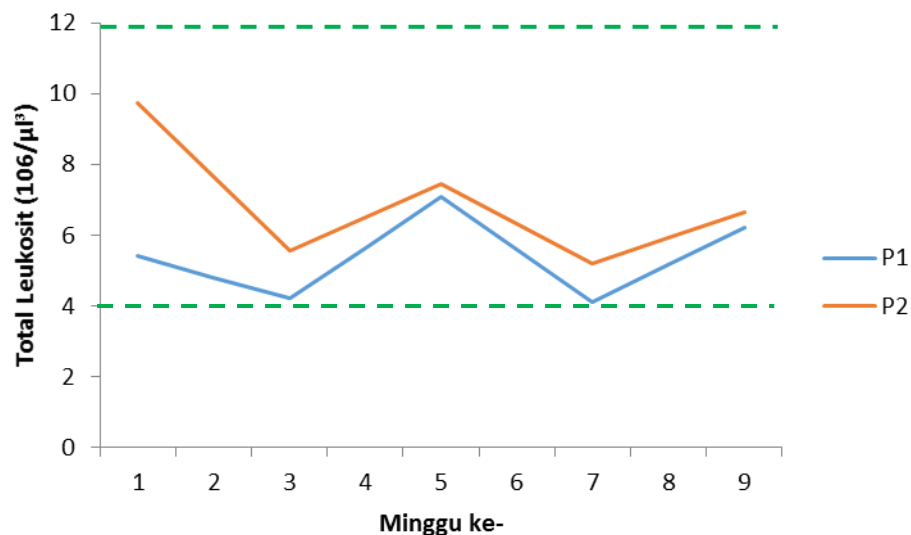
Data yang diperoleh disajikan dalam bentuk deskriptif berupa perbandingan total dan diferensial leukosit. Analisis data menggunakan *Wilcoxon Signed Rank Test*.

HASIL DAN PEMBAHASAN

Total leukosit pada ketiga sapi bali sebelum diinfeksi dengan telur *T. saginata* adalah sebagai berikut: sapi bali pertama ($5,4 \times 10^3/\mu\text{l}$); sapi bali kedua ($10,4 \times 10^3/\mu\text{l}$); dan sapi bali ketiga ($9,1 \times 10^3/\mu\text{l}$). Total leukosit ketiga sapi bali tersebut masih dalam kisaran normal. Total

leukosit normal sapi berkisar $4-12 \times 10^3/\mu\text{l}$. Weiss dan Wardrop (2010) menyatakan nilai total leukosit normal sapi adalah $5,1-13,3 \times 10^3/\mu\text{l}$.

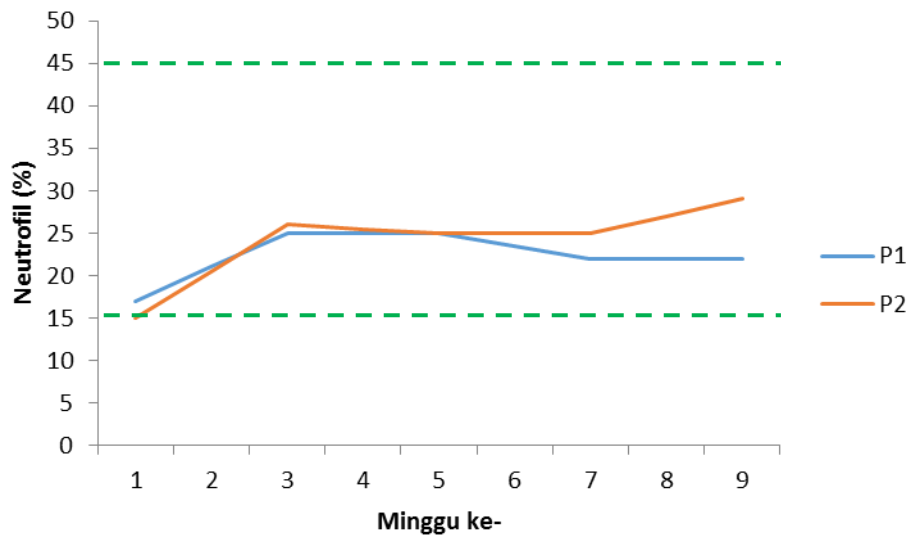
Hasil penelitian ekperimental ini menunjukkan perbandingan rata-rata total leukosit sapi kontrol (P1) dan sapi yang diinfeksi telur *T. saginata* (P2) memperlihatkan perbedaan nyata ($P < 0,05$) (Gambar 1).



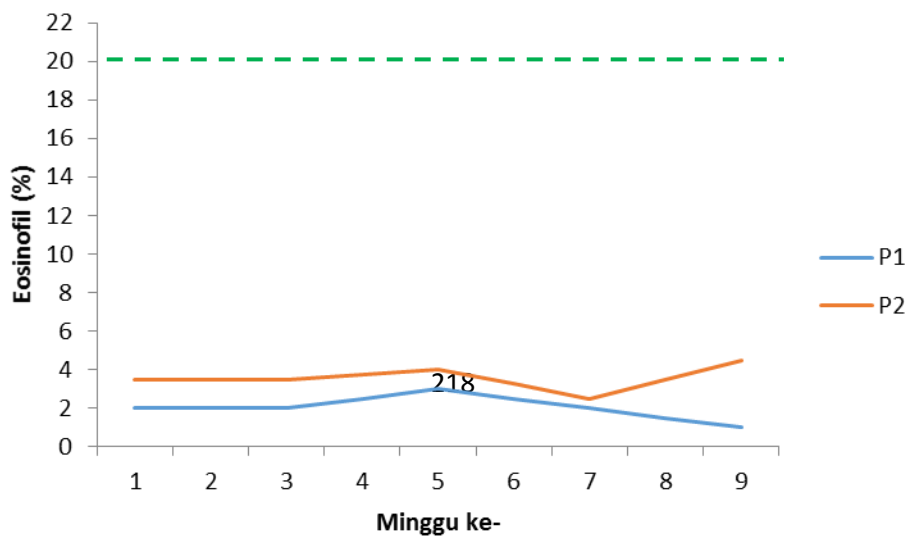
Gambar 1. Respon total leukosit pada sapi kontrol (P1) dan sapi yang diinfeksi telur *T. saginata* (P2) selama penelitian
 ----- = Batas nilai normal.

Walaupun secara keseluruhan total leukosit tersebut masih dalam ambang normal, namun rata-rata total leukosit sapi P2 ($6,9 \times 10^3/\mu\text{l}$) lebih tinggi dibandingkan dengan total leukosit sapi P1 ($5,4 \times 10^3/\mu\text{l}$). Menurut Lloyd (1980) yang pernah meneliti pengaruh infeksi oral 15.000 telur cacing *T. saginata* pada pedet sapi FH, melaporkan bahwa infeksi tersebut dapat menyebabkan leukositosis atau peningkatan total leukosit. Pada penelitian ini, sapi bali yang diinfeksi dengan 500.000 telur hingga minggu ke-9, belum menunjukkan leukositosis. Sementara, dari hasil penelitian Oryan *et al.*, (1998) diketahui bahwa infeksi eksperimental telur *T. saginata* pada sapi menyebabkan terjadinya sedikit peningkatan leukosit. Pada penelitian yang dilakukannya, kenaikan leukosit ditemukan pada pedet yang diinfeksi dengan 10.000 dan 50.000 telur *T. saginata* dengan maksimum peningkatan terjadi pada minggu ketiga pasca infeksi. Namun, peningkatan tersebut tidak menunjukkan perbedaan nyata (Oryan *et al.*, 1998).

Rata-rata persentase diferensial leukosit (neutrofil, eosinofil, basofil, limfosit, monosit) pada sapi bali kontrol (P1) dan sapi yang diinfeksi telur *T. saginata* (P2) pada penelitian ini masih dalam kisaran normal. Nilai rujukan normal untuk persentase neutrofil sapi adalah 15-45%; eosinofil 0-20%; basofil 0-2%; limfosit 45-75%; dan monosit 2-7%. Sementara itu, Weiss dan Wardrop (2010) melaporkan nilai absolut neutrofil sapi adalah $1,7-6,0 \times 10^3/\mu\text{l}$; eosinofil $0,1-1,2 \times 10^3/\mu\text{l}$; basofil $0,0-0,2 \times 10^3/\mu\text{l}$; limfosit $1,8-8,1 \times 10^3/\mu\text{l}$; dan monosit $0,1-0,7 \times 10^3/\mu\text{l}$. Dinamika perubahan tersebut dapat dilihat pada neutrofil (Gambar 2), eosinofil (Gambar 3), basofil (Gambar 4), limfosit (Gambar 5) dan monosit (Gambar 6).

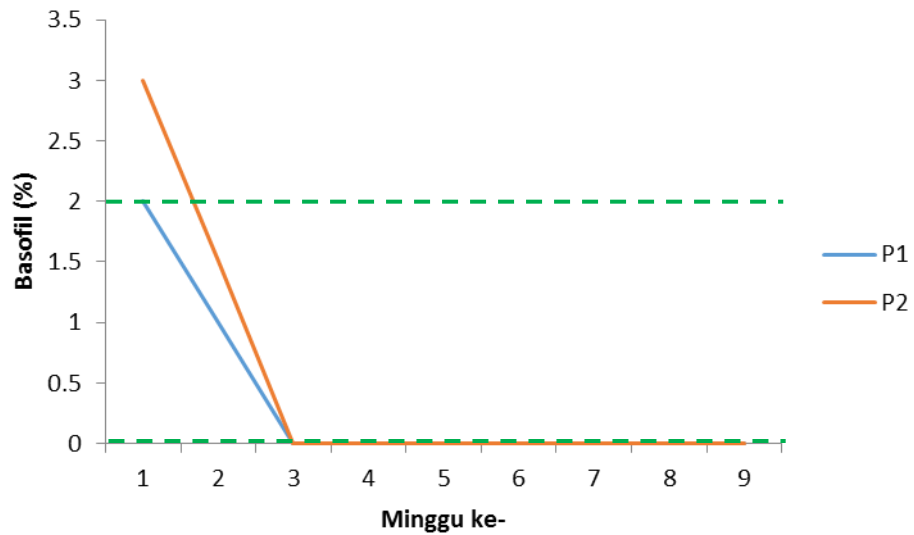


Gambar 2. Respon neutrofil sapi kontrol (P1) dan sapi yang diinfeksi dengan telur *T. saginata* (P2) selama penelitian.
 ----- = Batas nilai normal.



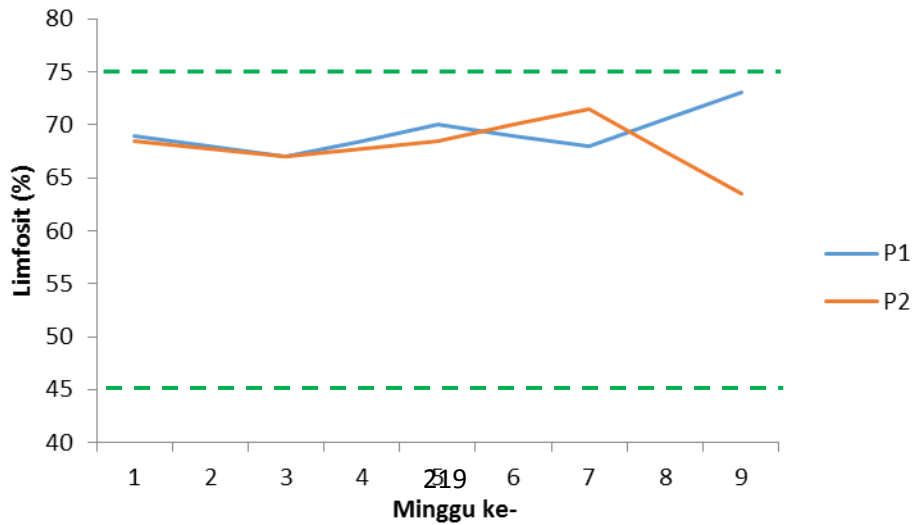
Gambar 3. Respon eosinofil sapi kontrol (P1) dan sapi yang diinfeksi dengan telur *T. saginata* (P2) selama penelitian.

----- = Batas nilai normal.

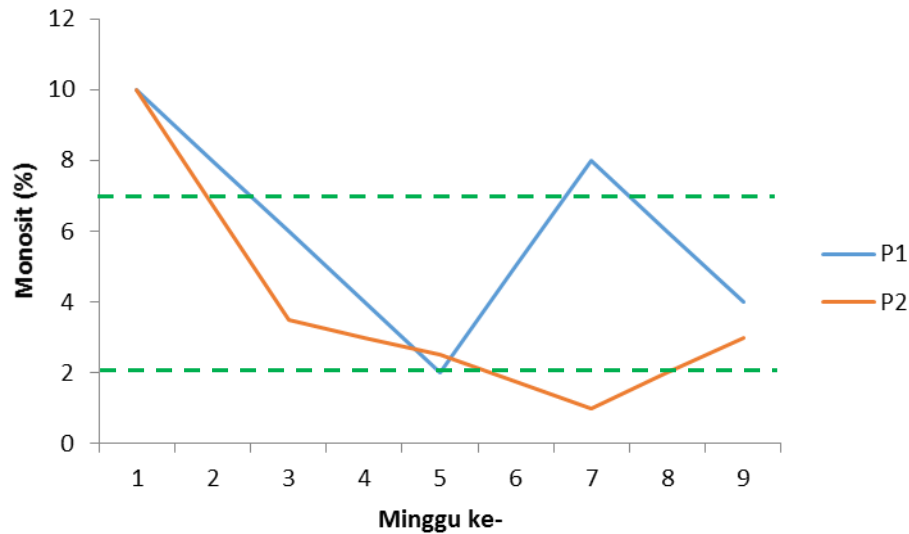


Gambar 4. Respon basofil sapi kontrol (P1) dan sapi yang diinfeksi dengan telur *T. saginata* (P2) selama penelitian.

----- = Batas nilai normal.



Gambar 5. Respon limfosit sapi kontrol (P1) dan sapi yang diinfeksi dengan telur *T. saginata* (P2) selama penelitian.
 ----- = Batas nilai normal.



Gambar 6. Respon monosit sapi kontrol (P1) dan sapi yang diinfeksi dengan telur *T. saginata* (P2) selama penelitian.
 ----- = Batas nilai normal.

Diferensial leukosit sapi bali yang diinfeksi telur *T. saginata* nilainya masih dalam rentang normal, namun dari Tabel 2 dan Gambar 3 terlihat eosinofil yang cenderung meningkat. Di samping itu, nilai rata-rata eosinofil pada sapi yang diinfeksi telur *T. saginata* (3,6%) lebih tinggi dibanding eosinofil pada sapi kontrol (2,0%). Dengan *Wilcoxon Signed Rank Test* perbedaan tersebut nyata ($P < 0,05$). Adanya peningkatan eosinofil pada sapi-sapi yang diinfeksi telur *T. saginata* telah dilaporkan oleh Lloyd (1980) dan Oryan *et al.* (1998). Secara umum infeksi cacing pada mamalia memang menyebabkan kenaikan eosinofil (Behm dan Ovington, 2000; Parvati and Aruna, 2012; Radfar *et al.*, 2012). Behm dan Ovington (2000) mempertegas bahwa peningkatan jumlah eosinofil pada darah atau jaringan telah dikenal sebagai penanda atau gambaran khas dari infeksi cacing. Fungsi utama eosinofil adalah sebagai pertahanan inang melawan infeksi parasit, terutama oleh organisme parasit yang relatif besar seperti cacing.

Hasil penelitian ini belum menunjukkan adanya respon pada diferensial leukosit sapi bali yang diinfeksi telur *T. saginata* sampai minggu ke-9 pasca infeksi. Berbeda dengan hasil penelitian Lloyd (1980), yang meneliti respon hematologi dan imunologi sapi yang diinfeksi telur *T. saginata*, yaitu adanya respon limfositosis pada hari ke 31 pasca infeksi. Hal yang sama juga dilaporkan oleh Oryan *et al.* (1988) yang menyatakan diferensial leukosit untuk limfosit dan eosinofil meningkat pada sapi yang diinfeksi dengan 50.000 telur *T. saginata*. Kenaikan limfosit mencapai 88% yang ditemukan pada minggu ke-4 pasca infeksi. Sementara jumlah eosinofil meningkat mencapai 14% pada minggu ketiga pasca infeksi 10.000 telur *T. saginata*.

SIMPULAN

Rata-rata total leukosit sapi bali yang terinfeksi *C. bovis* secara eksperimental adalah $6,92 \times 10^3/\mu\text{l}$, masih berada pada rentang nilai normal leukosit sapi, namun lebih tinggi ($P < 0,05$) dibanding total leukosit sapi kontrol $5,4 \times 10^3/\mu\text{l}$ dan rata-rata semua diferensial leukosit sapi bali yang terinfeksi *C. bovis* secara eksperimental masih berada pada rentang nilai normal, khusus untuk eosinofil (3,6%) nilainya lebih tinggi ($P < 0,05$) dibanding eosinofil sapi kontrol (2,0%).

SARAN

Diperlukan penelitian lebih lanjut untuk mengetahui pola kenaikan total dan diferensial leukosit sapi bali yang diinfeksi telur *T. saginata* dengan waktu penelitian diperpanjang dan frekuensi pemeriksaan darah yang diperbanyak untuk memperoleh nilai seri hematologi yang lebih lengkap.

Ucapan Terima kasih

Ucapan terimakasih disampaikan kepada Direktorat Penelitian dan Pengabdian Kepada Masyarakat, Direktorat Jenderal Pendidikan Tinggi, Kementerian Pendidikan dan Kebudayaan Tahun 2012 berdasarkan Surat Dirlitabmas No. 0415/E5.2/PL/2012, 5 Maret 2012 yang telah menyokong pendanaan Hibah Kompetensi tersebut.

DAFTAR PUSTAKA

- Baratawidjaja, KG dan Rengganis, I. 2012. *Imunologi Dasar*. Edisi ke 10. Badan Penerbit Fakultas Kedokteran Universitas Indonesia. Jakarta.
- Behm, CA and Ovington, KS. 2000. The role of eosinophils in parasitic helminth infections: insight from genetically modified mice. *Parasitol Today*. 16 (5): 202-209.
- Dharmawan, NS., Swastika, K., Putra, IM., Wandra, T., Sutisna, P., Okamoto, M., Ito, A. 2012a. Present Situation and Problems of Cysticercosis in Animal in Bali and Papua. *J. Vet.* 13 (2): 152-160.
- Dharmawan, NS., Dwinata, IM., Swastika, K., Damriyasa, IM., Oka, IBM., Astawa, INM. 2013. Protein Spesifik Cairan Kista *Cysticercus bovis* pada Sapi Bali yang Diinfeksi dengan *Taenia saginata*. *J. Vet.* 14(1): 78-84.
- Estuningsih, SE.2009. Taeniasis dan sistiserkosis merupakan penyakit zoonosis parasit. *Wartazoa*. (19) 2: 84-92.
- Lloyd, S. 1980. *Haematological and Immunological Response of Calves to Infection with Taenia saginata*. Department of Clinical Veterinary Medicine. University of Cambridge. Madingley Rd CB3 OES England. Vol 61: 213-221.
- Oryan, A., Gaur, SNS., Moghaddar, N. and Delavar, H. 1998. *Clinico-pathological studies in cattle experimentally infected with Taenia saginata eggs*. *Tydskr. S. Afr. Vet. Ver.* 69(4): 156-162.
- Parvathi, J and Aruna, K. 2012. *Succinate dehydrogenase and eosinophils as biomarkers of hymenolepiasis*. *Cibeth J. Zoology*. 1 (1): 8-13.
- Radfar, MH., Zarandi, MB., Bamorovat, M., Kheiranddish, Sharifi, I. 2012. Hematological, biochemical and pathological findings in goats naturally infection with *Cysticercus tenuicollis*. *J. Parasit Dis.* 38(1): 68-72.
- Weiss, D and Wardrop KJ. 2010. *Schalm's Veterinary Hematology*. 6th Ed, Wiley-Blackwell, Philadelphia, PA, USA.