

## Laporan Kasus: Enteritis Hemoragika karena Koinfeksi Ancylostomiosis dan Koksidirosis, Disertai Komplikasi Erlichiosis pada Anjing Kacang

(HEMORRHAGIC ENTERITIS DUE TO ANCYLOSTOMIOSIS AND COCCIDIOSIS COINFECTION, ACCOMPANIED BY ERLICHIOSIS COMPLICATIONS IN MONGREL DOGS: A CASE REPORT)

Grace Caroline<sup>1</sup>,  
I Wayan Batan<sup>2</sup>, Putu Ayu Sisyawati Putriningsih<sup>3</sup>

<sup>1</sup>Mahasiswa Profesi Dokter Hewan,  
<sup>2</sup>Laboratorium Diagnosis Klinik, Patologi Klinik, dan Radiologi Veteriner,  
<sup>3</sup>Laboratorium Ilmu Penyakit Dalam Veteriner,  
Fakultas Kedokteran Hewan, Universitas Udayana,  
Jl. Sudirman, Sanglah, Denpasar, Bali, Indonesia, 80234;  
Telp/Fax: (0361) 223791  
Email: [gracecaroline40@gmail.com](mailto:gracecaroline40@gmail.com)

### ABSTRAK

Infeksi gastrointestinal pada anjing dapat diakibatkan oleh parasit dan protozoa pada saluran pencernaan yang dapat menyebabkan enteritis hemoragika. Parasit berbahaya yang berada dalam saluran pencernaan adalah *Ancylostoma spp.* dan *Isoospora spp.*. Kedua parasit ini dapat menimbulkan penyakit yang menunjukkan tanda klinis yang hampir sama yakni diare hingga berdarah, penurunan nafsu makan, lemah, dan anoreksia yang dapat diteguhkan oleh pemeriksaan feses. Hasil pemeriksaan klinis anjing kasus mengalami keputihan pada membran mukosa dan konjungtiva, serta waktu pengisian kapiler yang bertambah lama. Hasil pemeriksaan hematologi rutin menunjukkan anjing kasus mengalami anemia mikrositik hipokromik, leukositosis, monositosis, neutrofilia, dan trombositopenia. Hasil pemeriksaan mikroskopis feses menunjukkan adanya telur cacing *Ancylostoma spp.* dan ookista *Isoospora spp.*. Berdasarkan pemeriksaan tersebut, anjing kasus didiagnosis mengalami ancylostomiosis dan koksidirosis. Saat dilakukan pemeriksaan hematologi rutin, anjing kasus mengalami trombositopenia yang dicurigai terinfeksi juga oleh parasit darah. Dilakukan ulas darah dan uji serologi *rapid test* antibodi dan didapati hasil anjing kasus positif terinfeksi *Ehrlichia sp.*. Terapi yang diberikan berupa antelmintik dengan kandungan *pyrantel* secara oral 5 mg/kg BB diulangi pada hari ke-3, hari ke-7, dan hari ke-10. Terapi antibiostatik berupa *sulfamethoxazole-trimethoprim* secara oral 30 mg/kg BB, satu kali sehari selama 10 hari. Terapi antibiotik lainnya berupa *doxycycline* secara oral 10 mg/kg BB, satu kali sehari selama 28 hari. Antiparasit dengan kandungan *sarolaner* yang diberikan satu kali secara oral. Terapi suportif berupa hematopoietikum satu kapsul per hari secara oral satu kali sehari selama 10 hari. Pada hari ke-15 pengobatan, anjing kasus menunjukkan perbaikan kondisi ditandai dengan feses yang teramati tidak ada darah dan konsistensi feses yang memadat. Pada hari ke-28 kondisi anjing kasus semakin membaik, sangat aktif, dan mengalami penambahan bobot badan.

Kata-kata kunci: *Ancylostoma spp.*; *Ehrlichia sp.*; enteritis hemoragika; *Isoospora spp.*

### ABSTRACT

Gastrointestinal infections in dogs can be caused by parasites and protozoa in the digestive tract, leading to conditions like hemorrhagic enteritis. Dangerous parasites in the digestive tract are *Ancylostoma spp.* and *Isoospora spp.* Both of these parasites can cause diseases that can result in similar clinical signs, including diarrhea until bleeding, decreased appetite, weakness, and anorexia, which can be confirmed by fecal examination. In the clinical examination of the case dog, we observed mucous membrane and conjunctiva pallor along with increased capillary filling time. Routine hematological examination that the dog had hypochromic microcytic anemia, leukocytosis, monocytosis, neutrophilia

and thrombocytopenia. Further fecal microscopic examination confirmed the presence of *Ancylostoma spp.* eggs and *Isospora spp.* oocysts. Based on this examination, the case dog was diagnosed with ancylostomiasis and coccidiosis. During a routine hematological examination, thrombocytopenia was noted, raising suspicion of a blood parasite infection. A blood test and rapid serology antibody test were carried out and the dog tested positive for *Ehrlichia sp.* The treatment approach included anthelmintic therapy with oral *pyrantel* 5 mg/kg BW, repeated on day 3, day 7 and day 10. Antibiotic therapy involved oral *sulfamethoxazole-trimethoprim* orally 30 mg/kg BW, once a day for 10 days. Other antibiotic therapy is oral *doxycycline* at 10 mg/kg BW, once a day for 28 days. Antiparasitic containing *sarolaner* which is given once orally. Supportive therapy comprised oral hematopoietic supplements, one capsule daily for 10 days. By the 15th day of treatment, the dog's condition had significantly improved, with feces were observed to have no blood and the fecal consistency has returned to solid. On the 28th day, the dog displayed further improvement, demonstrating increased activity levels and weight gain.

Keywords: *Ancylostoma spp.*; *Ehrlichia sp.*; hemorrhagic enteritis; *Isospora spp.*

## PENDAHULUAN

Anjing merupakan hewan karnivora yang hidup berdampingan dengan sebagian besar manusia (Glantiga *et al.*, 2016). Anjing memiliki potensi tersembunyi membawa parasit seperti cacing (*helminth*). Infeksi parasit cacing yang umum menginfeksi saluran gastrointestinal anjing adalah spesies *Ancylostoma spp.*, *Dipylidium caninum*, dan *Toxocara spp.* (Natasya *et al.*, 2021). Selain parasit cacing, protozoa seperti koksidia juga dapat menyerang gastrointestinal anjing. Helmintiasis dan koksidiosis merupakan penyakit yang dapat menyerang traktus gastrointestinal. Helmintiasis disebabkan oleh cacing, sedangkan koksidiosis disebabkan oleh protozoa. Kedua penyakit tersebut dapat menurunkan fungsi pencernaan serta dalam waktu yang lama dapat terjadi secara sistemik sehingga memengaruhi fungsi tubuh lainnya. Penyakit yang disebabkan oleh parasit tersebut menunjukkan tanda yang hampir mirip yakni diare biasa hingga berdarah, penurunan nafsu makan, lemah, anoreksia, dan semua itu dapat diteguhkan oleh pemeriksaan feses (Robbie *et al.*, 2020). Koksidiosis pada anjing merupakan protozoa saluran pencernaan yang disebabkan oleh dua genus yakni *Eimeria sp.* dan *Isospora spp.* Infeksi koksidia pada anjing menimbulkan kerusakan dan terkoyaknya epitel usus halus sehingga terjadi banyak kehilangan darah, cairan tubuh, dan protein yang menyebabkan proses penyerapan nutrisi oleh usus halus tidak efisien (Maheswari *et al.*, 2023).

Penyakit yang disebabkan oleh bakteri, virus, atau parasit yang ditularkan melalui arthropoda menjadi masalah paling umum pada anjing. Salah satu penyakit penting pada anjing yang ditularkan oleh arthropoda dalam hal ini adalah caplak yaitu ehrlichiosis (Florensia *et al.*, 2023). Ehrlichiosis merupakan penyakit penting pada anjing yang disebabkan oleh bakteri intraseluler Gram negatif dari genus *Ehrlichia* yang termasuk dalam famili

*Anaplasmatataceae*. Spesies penting dari genus *Ehrlichia* adalah *Ehrlichia canis*, *E. ewingii*, dan *E. chaffeensis* (Erawan *et al.*, 2017). Penularan penyakit ehrlichiosis pada anjing dapat terjadi melalui gigitan caplak yang berpindah dari satu anjing ke anjing lainnya, dalam hal ini caplak bertindak sebagai vektor transmisi dari anjing satu ke anjing lainnya. Diagnosis ehrlichiosis dapat dilakukan dengan melakukan pemeriksaan darah rutin berupa jumlah platelet yang rendah atau trombositopenia (Nesti *et al.*, 2018). Tujuan penulisan ini dibuat untuk melaporkan enteritis hemoragika karena koinfeksi ancylostomiosis dan koksidiosis dengan komplikasi ehrlichiosis pada anjing kacang.

## LAPORAN KASUS

### Sinyalemen dan Anamnesis

Anjing peranakan lokal berjenis kelamin betina yang diperiksa pada tanggal 22 Juni 2023 bernama Nora, berumur dua tahun, dengan bobot badan 3,5 kg. Rambut berwarna putih hitam dan memiliki ciri khas telinga turun ke bawah. Anjing kasus ditemukan mengalami diare berdarah dengan frekuensi 4-5 kali dalam sehari dengan konsistensi cair. Anjing kasus sudah dilakukan vaksinasi rabies, tetapi belum dilakukan vaksinasi lengkap, serta pemberian obat cacing satu bulan yang lalu. Populasi anjing lain di tempat kucing dikandangan ada 56 ekor anjing yang dipelihara secara bebas di halaman rumah dengan ukuran 6m x 5m, dan sesekali keluar rumah. Dalam populasi tersebut terdapat tiga anjing lainnya yang memiliki keluhan yang sama berupa diare berdarah, lalu kondisi tersebut ditularkan dari anjing kasus. Pada populasi tersebut dijumpai beberapa anjing yang mengalami infeksi caplak. Pakan yang diberikan yaitu pakan campuran berupa nasi, daging ayam, hati ayam, dan pakan kering komersial dengan merek yang berubah-ubah, pemberian pakan setiap pagi dan sore, sedangkan air minum diberikan secara *ad libitum*. Keluhan diare berdarah muncul sejak dua minggu yang lalu. Anjing kasus mengalami penurunan nafsu makan dan minum sejak satu minggu terakhir. Kondisi anjing tidak aktif bermain dan cenderung lebih banyak tidur.

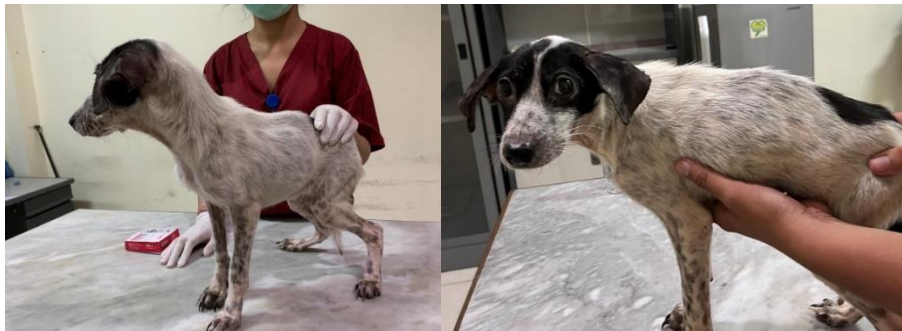### Pemeriksaan Fisik dan Tanda Klinis

Hewan kasus memiliki bobot badan 3,5 kg dengan *body condition score* (BCS) 4/9 dan temperamen tenang serta sikap pasif selama pemeriksaan dilakukan. Hasil pemeriksaan status praesens diperoleh frekuensi degup jantung, pulsus, dan suhu masih dalam rentang normal. Namun, pada pemeriksaan CRT mengalami perlambatan > 2 detik, dan respirasi mengalami peningkatan frekuensi.

Tabel 1. Hasil pemeriksaan status praesens anjing kasus

Pemeriksaan	Hasil	Nilai Normal*)	Keterangan
Frekuensi degup jantung (kali/menit)	136	60 – 160	Normal
Frekuensi pulsus (kali/menit)	128	60 – 160	Normal
Frekuensi respirasi (kali/menit)	32	15 – 30	Tidak normal
Suhu rektal (°C)	38	37,8 – 39,2	Normal
CRT (detik)	> 2	<2	Tidak normal

Keterangan: \*) Sumber: McKelvey dan Hollingshead (2003)

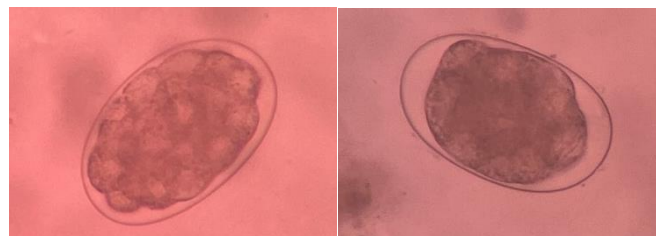


Gambar 1. Anjing kasus mengalami kekurusan

### Pemeriksaan Penunjang

**Rapid antigen test CPV.** Rapid antigen test Canine Parvovirus A Pet Care® (S&C Biotech, Shanghai, Cina) menunjukkan hasil negatif. Pemeriksaan dilakukan karena anjing mengalami diare berdarah, yang merupakan salah satu tanda klinis dari penyakit CPV. Diagnosis banding *Canine Distemper Virus* dihilangkan, karena dari tanda klinis terkait dengan anjing kasus, tidak mengarahkan kepada penyakit tersebut.

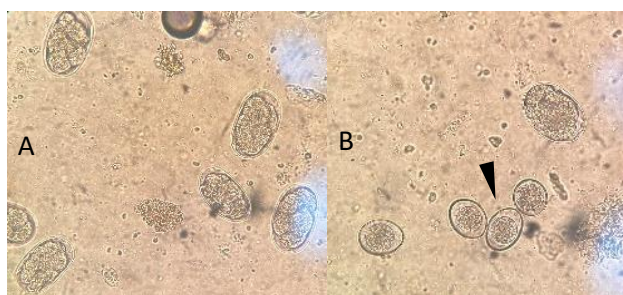
**Pemeriksaan feses.** Pemeriksaan ini dilakukan dengan metode natif dan ditemukan adanya telur cacing *Ancylostoma spp.* Telur *Ancylostoma spp.* diidentifikasi memiliki cangkang tipis berbentuk ovoid, tidak berwarna dengan adanya 8-16 blastomer sehingga berbentuk morula (Sukma *et al.*, 2023).



Gambar 2. Telur *Ancylostoma spp.* (A). 16 blastomer, (B). 8 blastomer

Untuk mengetahui agen lainnya yang menyebabkan diare berdarah pada anjing kasus dan anjing lainnya, pemeriksaan feses kembali dilakukan dengan metode apung. Hasil menunjukkan adanya telur *Ancylostoma spp.* dan ditemukan protozoa ookista *Isoospora spp.* yang belum bersporulasi. Karakteristik ookista dari *Isoospora spp.* yakni berbentuk bulat hingga

oval yang mengandung sporont (Robbie *et al.*, 2020). Dalam menghitung tingkat keparahan infeksi parasit pencernaan yang terjadi, diperlukan perhitungan *egg per gram*/EPG dan *oocyte per gram*/ OPG. *Ancylostoma spp.* Memiliki 9.800 EPG dan dapat dikategorikan sebagai infeksi berat. Hal ini sesuai dengan Levine (1990) dan Soulsby (1982) yang menyatakan bahwa EPG 1-499 merupakan infeksi ringan, 500-5000 merupakan infeksi sedang, dan di atas 5000 merupakan infeksi berat. Sedangkan OPG dari *Isospora spp.* adalah 2.800 yang merupakan infeksi ringan. OPG kurang dari 20.000 merupakan infeksi ringan, 20.000-60.000 merupakan infeksi sedang, dan di atas 60.000 merupakan infeksi berat (Arsyahlia *et al.*, 2021).



Gambar 3. Pemeriksaan feses dengan teknik apung. (A) telur cacing *Ancylostoma spp.*, (B) ookista *Isospora spp.* (panah). Perbesaran 100x.

**Pemeriksaan hematologi rutin.** Pengambilan darah dilakukan melalui *vena cephalica*. Sampel diperiksa menggunakan mesin Abaxis® VetScan Analyzer (Union City, California, Amerika Serikat).

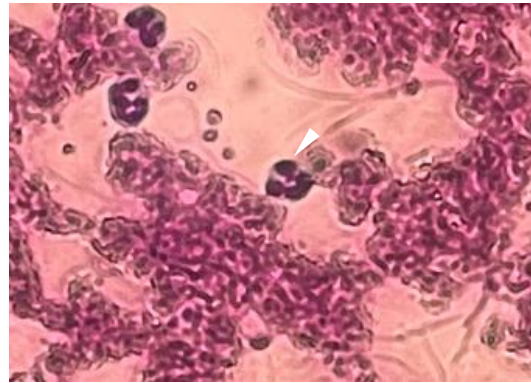
Tabel 2. Hasil pemeriksaan hematologi rutin anjing kasus.

Nama	Hari ke-0	Keterangan	Hari ke-15	Keterangan	Nilai Normal*)
RBC (x10 <sup>12</sup> /L)	3,97	Menurun	7,16	Normal	5,5 – 8,50
HGB (g/dL)	5,1	Menurun	9	Menurun	12 – 18
HCT (%)	18,15	Menurun	31,22	Menurun	37 – 55
MCV (fL)	46	Menurun	44	Menurun	60 – 77
MCH (pg)	12,8	Menurun	12,6	Menurun	19,5 – 24,5
MCHC (g/dL)	28,1	Menurun	29,0	Menurun	31 – 39
RDWc (%)	25,5	Meningkat	25,3	Meningkat	14 – 20
WBC (x10 <sup>9</sup> /L)	27,72	Meningkat	10,32	Normal	6 – 17
Limfosit (x10 <sup>9</sup> /L)	2,84	Normal	1,13	Normal	1 – 4,8
Monosit (x10 <sup>9</sup> /L)	2,46	Meningkat	0,79	Normal	0,2 – 1,5
Neutrofil (x10 <sup>9</sup> /L)	21,69	Meningkat	8,61	Normal	3 – 12
Eosinofil (x10 <sup>9</sup> /L)	0,72	Normal	0,32	Normal	0 – 0,8
Basofil (x10 <sup>9</sup> /L)	0,02	Normal	0,06	Normal	0 – 0,4
PLT (x10 <sup>9</sup> /L)	18	Menurun	147	Menurun	165 – 500
MPV (fL)	7,9	Normal	7,6	Normal	3,9 – 11,1

Keterangan: RBC (red blood cell); HGB (hemoglobin); HCT (hematokrit); MCV (mean corpuscular volume); MCH (mean corpuscular hemoglobin); MCHC (mean corpuscular hemoglobin concentration); RDWC (red cell distribution width); WBC (white blood cell); PLT (platelet); MPV (mean platelet volume)

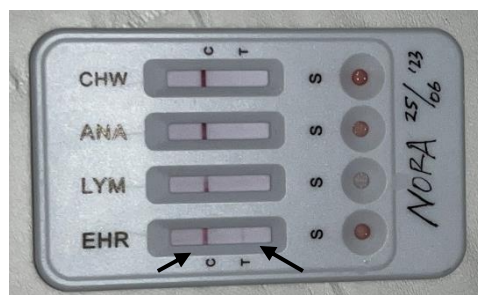
\*) Sumber: Abaxis® VetScan Analyzer

**Pemeriksaan ulas darah.** Pemeriksaan ulas darah dilakukan karena terdapat indikasi anjing kasus terinfeksi parasit darah karena hasil hematologi rutin menunjukkan trombositopenia. Pemeriksaan ulas darah pada anjing kasus, ditemukan adanya inklusi intrasitoplasmik (morula) pada neutrofil.



Gambar 4. Morula sel neutrofil dalam darah anjing kasus (panah). Perbesaran 400x, pewarnaan eosin dan *methylene blue*.

**Pemeriksaan serologi.** Untuk meneguhkan diagnosis dari parasit darah dilanjutkan uji serologi *rapid test* antibodi yang dapat mendeteksi adanya antibodi *Anaplasma sp.* dan *Ehrlichia sp. rapid test* antibodi yang digunakan adalah PetX<sup>®</sup> (J&G Biotech Ltd, London, Inggris). Pengujian *rapid test* menggunakan serum darah dari anjing kasus ditemukan adanya dua protein yaitu albumin dan globulin. Antibodi berada di dalam serum dikarenakan antibodi golongan darah merupakan protein globulin, yang bertanggung jawab sebagai kekebalan tubuh alamiah untuk melawan antigen asing (Oktari dan Silvia, 2016). Hasil *rapid test* antibodi menunjukkan hasil positif terhadap *Ehrlichia sp.* yang ditandai dengan adanya garis merah pada indikator T (sampel). Pemeriksaan *rapid test* antibodi dilakukan setelah hasil hematologi rutin menunjukkan anjing kasus mengalami trombositopenia dan ulas darah yang menunjukkan adanya morula pada sel neutrofil.



Gambar 5. *Rapid test* antibodi canine heart worm, anaplasma, lyme, ehrlichia. Hasil positif *Ehrlichia sp.* panah C (kontrol), panah T (sampel)

## **Diagnosis dan Prognosis**

Berdasarkan anamnesis, pemeriksaan fisik, dan hasil pemeriksaan laboratorium berupa pemeriksaan feses dengan metode natif dan apung, tingkat infeksi parasit gastrointestinal melalui *egg per gram* dan *oocyte per gram*, hematologi rutin, ulas darah, dan *rapid test* antibodi parasit darah, anjing kasus didiagnosis mengalami ancylostomiosis, koksidiosis, dan ehrlichiosis. Prognosis yang ditetapkan adalah fausta, sebab melihat dari kondisi fisiologis tubuh dan masih makan dan minum meskipun dalam jumlah yang sedikit.

## **Penanganan**

Penanganan kausatif yang dilakukan terhadap anjing kasus berupa pemberian antelmintik dengan *pyrantel* Cazitel<sup>®</sup> (PT. Zoetis Animalhealth Indonesia, Cilandak, Indonesia) peroral, 5 mg/kg BB selama empat hari berturut-turut dan diulang pada hari ke-3, hari ke-7, dan hari ke-10 (Widyaningsih *et al.*, 2022). Terapi antibiotik berupa *sulfamethoxazole-trimethoprim* Primavon<sup>®</sup> (PT. Pabrik Pharmasi Zenith, Semarang, Indonesia) diberikan peroral 30 mg/kg BB satu kali sehari selama 10 hari. Terapi antibiotik lainnya berupa *doxycycline* Dohixat<sup>®</sup> (PT. Surveyor Indonesia, Jakarta, Indonesia) diberikan peroral 10 mg/kg BB satu kali sehari selama 28 hari. Antiparasit *sarolaner* Simparica<sup>®</sup> (PT. Zoetis Animalhealth Indonesia, Cilandak, Indonesia) yang diberikan satu kali sesuai dengan dosis berat badan yang tertera pada kemasan. Terapi suportif berupa hematopoietikum Sangobion<sup>®</sup> (PT. Merck Tbk, Jakarta Barat, Indonesia) diberikan satu kapsul per hari peroral selama 10 hari.

## **HASIL DAN PEMBAHASAN**






### **Hasil Evaluasi**

Evaluasi pada hari ke-3 kondisi anjing masih mengalami penurunan nafsu makan, feses masih terdapat bercak darah, dan pemberian anthelmintik dilakukan. Hari ke-7 pasca pemberian antelmintik kedua, feses anjing masih terdapat bercak darah. Hari ke-10 pasca pemberian althelmintik ketiga, feses anjing sudah tidak terdapat bercak darah dan sudah mulai mengalami peningkatan nafsu makan. Hari ke-15 feses anjing sudah tidak mengalami pendarahan dan konsistensi sudah memadat. *Fecal condiotion score* disajikan dalam bentuk tabel.

Pemeriksaan hematologi rutin menunjukkan adanya peningkatan *red blood cell*, hemoglobin, hematokrit, platelet, dan penurunan nilai total *white blood cell*, monisit, dan neutrofil. Pemeriksaan feses kembali dilakukan dengan metode stoll, hasil menunjukkan masih

terdapat telur cacing dengan jumlah 1400 epg (infeksi sedang), tetapi tidak ditemukan ookista *Isospora spp.*. Hari ke-28 kondisi anjing semakin membaik dan sangat aktif. Feses dengan warna dan konsistensi yang normal (grade 2). Dilakukan pemeriksaan ulas darah setelah dilakukan terapi, hasil menunjukkan masih terdapat inklusi intrasitoplastik pada sel neutrofil. Anjing kasus mengalami penambahan bobot badan menjadi 4,3 kg. Ketiga anjing lainnya menunjukkan perbaikan kondisi, pada feses tidak ditemukan adanya pendarahan.

Tabel 5. *Fecal condition score* anjing kasus

Parameter Hari	Foto Feses	<i>Fecal Condition Score</i> *)
Hari ke-0		Grade 5
Hari ke-3		Grade 4.5
Hari ke-7		Grade 4
Hari ke-10		Grade 3.5
Hari ke-15		Grade 3

Keterangan: Grade 1= keras kering dan rapuh; Grade 1.5= keras dan kering; Grade 2= terbentuk dengan baik, tidak meninggalkan jejak; Grade 2.5= terbentuk dengan baik, permukaan lembab, meninggalkan jejak, lengket saat disentuh; Grade 3= lembab dan kehilangan bentuk; Grade 3.5= sangat lembab; Grade 4= kental dan konsistensi yang lembek; Grade 4.5= diare sebagian; Grade 5= diare cair

\*) Sumber: Leriche *et al.* (2017)

## Pembahasan

Terjadinya kasus infeksi protozoa dapat diakibatkan dari manajemen pemeliharaan oleh pemilik. Semakin hewan peliharaan tersebut dilepasliarkan oleh pemilik maka kasus infeksi protozoa akan semakin tinggi (Robbie *et al.*, 2020). Kasus ehrlichiosis dapat menyebabkan pendarahan pada gastrointestinal sekunder diakibatkan karena mengalami trombositopenia,



yang ditularkan melalui caplak (Wuhan *et al.*, 2022). Pada anjing penderita ehrlichiosis trombosit/platelet mengalami penurunan secara signifikan (Erawan *et al.*, 2018). Trombositopenia dapat terjadi akibat berbagai mekanisme patofisiologis termasuk penurunan produksi trombosit, peningkatan sekuestrasi trombosit, peningkatan pemanfaatan atau penghancuran trombosit (O'Neill *et al.*, 2010). Selain itu, trombositopenia dapat terjadi karena menurunnya produksi platelet di sumsum tulang akibat morula dan/atau granuloma dari *Ehrlichia sp.* dapat berada di sumsum tulang sehingga menghambat sumsum tulang untuk menghasilkan megakariosit yang merupakan cikal bakal dari trombosit (Wardana *et al.*, 2022).

Pemeriksaan hematologi rutin menunjukkan bahwa anjing kasus mengalami anemia mikrositik hipokromik. Ditunjukkan bahwa jumlah *red blood cell* (RBC), hemoglobin (HGB), *mean corpuscular volume* (MCV), dan *mean corpuscular haemoglobin concentration* (MCHC) dalam kondisi rendah, serta pada pemeriksaan klinis menunjukkan bahwa mukosa tidak normal, berwarna merah muda pucat, dan *capillary refill time* (CRT) lebih dari dua detik. Sedangkan hematokrit (HCT) mengalami penurunan. Nilai hematokrit (HCT) berfungsi untuk menilai status hidrasi tubuh dan status kesehatan hewan (anemia). Apabila dalam kondisi dehidrasi karena kekurangan cairan, penurunan pasokan cairan, redistribusi dari plasma ke jaringan akibat cedera akan meningkatkan nilai HCT (Sulistiawati *et al.*, 2022), sedangkan nilai HCT turun penyebabnya karena anemia (Triakoso dan Putri, 2012). Selain itu, pada sel darah putih ditunjukkan bahwa anjing kasus mengalami leukositosis, monositosis, neutrofilia. Leukositosis merupakan kondisi jumlah total leukosit yang lebih tinggi dari kisaran jumlah normalnya. Kejadian leukositosis dapat bersifat fisiologis maupun patologis. Faktor fisiologis dapat berupa stres akibat rasa takut, emosi, dan latihan fisik. Leukositosis yang bersifat patologis dapat diakibatkan oleh infeksi bakteri piogenik ataupun adanya anemia akibat penyakit kronis (Simarmata *et al.*, 2020). Pada kondisi monositosis dapat disebabkan karena adanya infeksi yang bersifat kronis. Monosit bekerja sebagai fagosit aktif dan dimobilisasi sebagai bagian dari respons peradangan serta membentuk garis pertahanan setelah neutrofil (Kartika *et al.*, 2020). Neutrofilia atau keadaan meningkatnya kadar neutrofil dalam darah di atas normal diakibatkan adanya infeksi bakteri (Hidayati *et al.*, 2021). Selain itu, anjing kasus mengalami trombositopenia atau penurunan jumlah trombosit di dalam sirkulasi darah. Faktor penyebab trombositopenia yaitu produksi trombosit berkurang (Andarini *et al.*, 2021).

Pada pemeriksaan feses dengan metode pengapungan dilakukan dengan mengambil feses sebanyak 3 g yang dimasukkan ke dalam gelas beker, kemudian ditambahkan aquades sampai konsentrasi 10% lalu diaduk sampai homogen. Digunakan larutan garam jenuh agar

telur cacing mengapung, untuk dilakukan pemeriksaan di bawah mikroskop cahaya. Hasil pemeriksaan feses ditemukan telur *Ancylostoma spp.* dan ookista protozoa *Isoospora spp.*

Cacing *Ancylostoma spp.* merupakan kelas nematoda, familia *Ancylostomatidae*, genus *Ancylostoma*. Memiliki struktur seperti kait tiga pasang, telurnya berbentuk lonjong/ovoid dan bercangkang tipis. Predileksi cacing ini berada di usus halus. Siklus hidup terjadi secara langsung tanpa inang intermediet. Telur keluar bersama feses anjing berkembang menjadi larva 3 di lingkungan. Larva 3 merupakan stadium infeksi dan dapat menular saat tertelan oleh anjing melalui oral. Larva 3 berkembang selama 2-3 minggu menjadi dewasa di dalam tubuh anjing. *Ancylostoma spp.* mengambil darah dengan cara melekat pada mukosa usus, lalu menggigit mukosa dan menghisap darah dengan lokasi yang berpindah-pindah sehingga menyebabkan terjadinya pendarahan. Cacing mengeluarkan antikoagulan yang menyebabkan darah terus menerus keluar dan bercampur dengan feses (Widyaningsih *et al.*, 2022).

Karakteristik ookista dari *Isoospora spp.* yakni berbentuk bulat hingga oval yang mengandung sporont. Karakteristik pada *Isoospora spp.* tidak memiliki “*micropyl cap*” pada ujung ookistanya, sedangkan pada jenis *Eimeria sp.* memiliki ciri adanya “*micropyl cap*” pada ujung struktur ookistanya. Ookista *Isoospora felis* dan *Isoospora canis* memiliki ukuran yang berbeda yakni besar kecilnya ookista, tetapi perbedaan tersebut hampir tidak bisa dibedakan secara signifikan (Robbie *et al.*, 2020). Perkembangan aseksual terjadi di usus halus dan terkadang terjadi pada sekum dan kolon. Penyebaran ookista *Isoospora spp.* didukung oleh keadaan lingkungan. Daerah tropis merupakan kondisi yang optimum dalam perkembangan protozoa. Ookista yang berada di tanah yang berhumus lebih bertahan lama daripada di tanah yang miskin humus. Hal ini dapat memungkinkan ookista *Isoospora spp.* tumbuh dengan baik (Ginting *et al.*, 2015). Pada siklus internal *Isoospora spp.* dapat menyebabkan kerusakan pada sel mukosa usus halus yang disebabkan oleh akumulasi dari proses peradangan dan gangguan pada lapisan sel mukosa usus sehingga menyebabkan kebocoran sel dan pendarahan. Akibatnya, hewan mengalami kehilangan banyak darah, air, dan protein yang menyebabkan proses penyerapan nutrisi tidak efisien. Penularan melalui oral terjadi pada saat anjing memakan pakan yang tercemar ookista stadium infeksi (Maheswari *et al.*, 2023).

Berdasarkan hasil pemeriksaan hematologi rutin, menunjukkan anjing kasus mengalami trombositopenia. Terdapat kecurigaan terhadap parasit darah, lalu dilakukan pemeriksaan *rapid test* antibodi cacing jantung (*canine heart worm*), *Anaplasma*, *Lyme*, dan *Ehrlichia* (PetX<sup>®</sup>) dengan hasil positif *Ehrlichia*. Pada anjing kasus tidak ditemukan adanya caplak, tetapi pada anjing lainnya yang berada dalam satu lingkungan terdapat anjing yang

terinfeksi caplak. Penularan penyakit ehrlichiosis pada anjing dapat terjadi melalui gigitan caplak yang berpindah dari satu anjing ke anjing lainnya, caplak bertindak sebagai vektor transmisi dari anjing satu ke anjing lainnya. Masa inkubasi penyakit ehrlichiosis adalah 7-21 hari (Nesti *et al.*, 2018). Deteksi inklusi intrasitoplasmik (*morulae*) mengindikasikan adanya infeksi parasit darah dalam leukosit dan dapat mendukung diagnosis. Spesies penting dari genus *Ehrlichia* adalah *E. canis*, *E. ewingii*, dan *E. chaffeensis*. Morula yang muncul sebagai inklusi biru tua atau ungu berbintik-bintik pada neutrofil adalah *A. phagocytophilum* dan *E. ewingii* (Pratiwi *et al.*, 2022). Bakteri berkembang dalam intrasitoplasmik (*morulae*) menjadi sel granulositik, terutama di neutrofil. Dua agen bakteri obligat intraseluler Gram negatif, yakni *Anaplasma phagocytophilum* atau *Anaplasma platys*, termasuk dalam famili *Anaplasmataceae* yang menyebabkan anaplasmosis pada anjing (Arsyitahlia *et al.*, 2021).

Ehrlichiosis merupakan penyakit penting pada anjing yang disebabkan oleh mikroorganisme intraseluler Gram negatif, ditularkan melalui vektor caplak famili *Ixodidae* (Pratiwi *et al.*, 2022). *Ehrlichia* adalah jenis bakteri yang memiliki predileksi pada sel darah putih dan menyebabkan dua jenis ehrlichiosis yaitu *canine monocytic ehrlichiosis* dan *canine granulocytic ehrlichiosis* (Pradnyandika *et al.*, 2022). Patogenesis *Ehrlichia* menginfeksi sel darah putih melalui vektor biologis caplak *Rhipicephalus sanguineus* (Ferroloho *et al.*, 2016). Siklus perkembangan saat caplak stadium larva mengisap darah anjing yang menderita ehrlichiosis, kemudian patogen masuk dan bereplikasi di dalam usus caplak. Larva caplak yang telah kenyang saat menghisap darah akan menjatuhkan diri (*drop-off*) dan berganti kulit (*moulting*) menjadi nimfa, adapun *Ehrlichia* tetap di usus caplak dan terbawa dalam proses *moulting* tersebut. *Ehrlichia* akan bermigrasi ke kelenjar saliva ketika nimfa caplak siap untuk mengisap darah. Perpindahan *Ehrlichia* pada caplak hanya terjadi secara transstadial, yaitu saat caplak mengisap darah, *Ehrlichia* masuk ke dalam tubuh anjing bersamaan dengan keluarnya saliva caplak. Saliva berperan dalam antikoagulasi darah inang. *Ehrlichia* yang telah masuk ke inang akan menuju target sel dan bereplikasi (Putra *et al.*, 2019).

## SIMPULAN

Berdasarkan anamnesis, pemeriksaan klinis, dan pemeriksaan laboratorium, anjing kasus didiagnosis menderita ancylostomiasis, koksidiosis, dan erlichiosis. Pengobatan dilakukan dengan pemberian antelmintik *pyrantel*, antibiotik *sulfamethoxazole-trimethoprim* dan *doxycycline*, antiparasit *sarolaner*, dan terapi suportif berupa hematopoietikum. Pada hari ke-28 pasca terapi antibiotik dan antelmintik anjing menunjukkan perbaikan kondisi.

### SARAN

Untuk menghindari terulangnya infeksi ancylostomiosis, koksidiosis, dan ehrlichiosis, maka disarankan untuk memberikan pemahaman mengenai pencegahan helmintiasis dengan pemberian obat cacing pada seluruh populasi secara rutin dan pengulangan antiparasit pada anjing-anjing yang terinfeksi caplak. Manajemen pemeliharaan hewan dan desinfeksi lingkungan sangat mendukung dalam pencegahan penyakit.

### UCAPAN TERIMA KASIH

Penulis mengucapkan terima kasih kepada dosen pengampu koasistensi Ilmu Penyakit Dalam Veteriner dalam memberikan bimbingan, fasilitas, serta dukungan penulisan hingga terselesaikannya artikel ini dengan baik.

### DAFTAR PUSTAKA

- Andarini ZP, Indarjulianto S, Nururrozil A, Yanuartono, Raharjo S. 2021. Studi Kasus: Diagnosis dan Pengobatan Stomatitis pada Kucing Domestik. *Jurnal Ilmu Peternakan dan Veteriner Tropis* 11(3): 217-224.
- Arsyitahlia N, Suartha IN, Soma IG. 2021. Laporan Kasus: Anaplasmosis pada Anjing Peranakan Kintamani. *Indonesia Medicus Veterinus* 10(2): 304-315.
- Erawan IGMK, Sumardika IW, Pemayun IGAGP, Ardana IBK. 2017. Laporan Kasus: Ehrlichiosis Pada Anjing Kintamani Bali. *Indonesia Medicus Veterinus* 6(1): 71-77.
- Erawan IGMK, Duarsa BSA, Suartha IN. 2018. Laporan Kasus: Anaplasmosis pada Anjing Pomeranian. *Indonesia Medicus Veterinus* 7(6): 737-742.
- Ferrolho J, Simpson J, Hawes P, Zwegarth E, Sakyi LB. 2016. Growth Of *Ehrlichia Canis*, The Causative Agent of Canine Monocytic Ehrlichiosis, in Vector and Non-Vector Ixodid Tick Cell Lines. *Ticks and Tick Borne Diseases* 7(4): 631-637.
- Florensia D, Batan IW, Soma IG. 2023. Laporan Kasus: Penanganan Ehrlichiosis pada Anjing Akita dengan Pemberian Doksisisiklin dan Transfusi Darah. *Indonesia Medicus Veterinus* 12(1): 79-89.
- Ginting MM, Apsari IAP, Dwinata IM. 2015. Identifikasi Ookista *Isospora* spp. pada Feses Kucing di Denpasar. *Indonesia Medicus Veterinus* 4(2): 111-115.
- Glantiga IGJR, Oka IBM, Puja IK. 2016. Prevalensi Infeksi Protozoa Saluran Pencernaan pada Anjing Kintamani Bali di Desa Sukawana, Kecamatan Kintamani, Kabupaten Bangli, Bali. *Indonesia Medicus Veterinus* 5(5): 446-453.
- Hidayati ZM, Suartha IN, Soma IG. 2021. Studi Kasus: Canine Chronic Ulcerative Stomatitis pada Anjing Pomeranian. *Jurnal Sains dan Teknologi Peternakan* 2(2): 40-46.
- Kartika Y, Erina, Asmilia N. 2020. Profil Darah Kucing Domestik (*Felis Domesticus*) yang Menderita Ear Mites. *Jurnal Ilmiah Mahasiswa Veteriner* 5(1): 1-9.
- Leriche I, Ereau C, Navarro C, Theron C. 2017. Efficacy and Tolerance of Two Low-Carbohydrate Diets in Large Adult Dogs with Digestive Sensitivity: A Randomized, CrossOver, Blinded Evaluation. *Journal of Veterinary Medicine and Surgery* 1(4): 1-9.

- Levine ND. 1990. *Buku Pelajaran Parasitologi Veteriner*. Yogyakarta. Gadjah Mada University Press. Hlm. 521-530.
- Maheswari LGW, Dwinata IM, Oka IBM. 2023. Prevalensi Infeksi Koksidia pada Anjing Kintamani Bali. *Buletin Veteriner Udayana* 15(2): 312-319.
- McKelvey D, Hollingshead KW. 2003. *Veterinary Anesthesia and Analgesia*. 3<sup>rd</sup> Ed. Auburn. Amerika Serikat. Mosby Incorporated
- Natasya M, Arif R, Tiuria R, Triatmojo D, Wardaningrum AHA. 2021. Prevalensi Kecacangan pada Anjing dan Kucing di Klinik Smilevet Kelapa Gading Periode Januari 2020 – Januari 2021. *Acta Veterinaria Indonesiana* 9(3): 215-222.
- Nesti DR, Baidowi F, Ariyanti F, Tjahajati I. 2018. Deteksi Penyakit Zoonosis Ehrlichiosis pada Pasien Anjing di Klinik Hewan Jogja. *Jurnal Nasional Teknologi Terapan* 2(2): 191-197.
- Oktari A, Silvia ND. 2016. Pemeriksaan Golongan Darah Sistem ABO Metode Slide dengan Reagen Serum Golongan Darah A, B, O. *Jurnal Teknologi Laboratorium* 5(2): 49-54.
- O'Neill EJ, Acke E, Tobin E, McCarthy G. 2010. Immune-mediated thrombocytopenia associated with *Angiostrongylus vasorum* infection in a Jack Russell terrier. *Irish Veterinary Journal* 63(7): 434-440.
- Putra WG, Widyastuti SK, Batan IW. 2019. Laporan Kasus: *Anaplasmosis* dan *Ehrlichiosis* pada Anjing Kampung di Denpasar, Bali. *Indonesia Medicus Veterinus* 8(4): 502-512.
- Pratiwi DAA, Widyastuti SK, Suartha IN. 2022. Laporan Kasus: Infeksi *Anaplasmosis* dan *Ehrlichiosis* yang Kambuh Bersifat Fatal pada Anjing Pomeranian. *Indonesia Medicus Veterinus* 11(4): 555-565.
- Pradnyandika IPKA, Soma IG, Suartha IN. 2022. Laporan Kasus: Infeksi Berulang *Ehrlichia canis* pada Monosit Anjing Peranakan Akita di Denpasar, Bali. *Indonesia Medicus Veterinus* 11(4): 519-529.
- Robbie MH, Fajeria AL, Pratiwi L, Aeka A. 2020. Protozoa Gastrointestinal: Helmintiasis dan Koksidiosisis pada Kucing Domestik. *Media Kedokteran Hewan* 31(3): 97-110.
- Simarmata YTRMR, Meha MPM, Anom IDM. 2020. Laporan Kasus: Penanganan Transmissible Venereal Tumor pada Anjing Lokal di Anom Vet Clinic. *Jurnal Kajian Veteriner* 8(1): 92-101.
- Soulsby EJI. 1982. *Helminths, Arthropods and Protozoa of Domesticated Animals*. 7th ed. London. Bailliere Tindal. Hlm. 809.
- Sukma ZT, Fahrimal Y, Sayuti A, Farida F, Karmil TF, Aliza D. 2023. Identikasi Parasit Gastrointestinal Pada Harimau (*Panthera Tigris*) Di Taman Hewan Pematang Siantar Sumatera Utara. *Jurnal Ilmiah Mahasiswa Veteriner* 7(2): 12-19.
- Sulistiawati E, Hasanah LL, Sajuthi D, Hastuti Y. 2022. Komparasi Data Hematologi pada Beberapa Spesies Macaca. *Acta Veterinaria Indonesiana* 10(1): 31-38.
- Triakoso N, Putri PR. 2012. Perbandingan Packed Cell Volume Darah Anjing Sebelum dan Sesudah Penyimpanan Menggunakan *Citrate-phosphate-dextrose*. *Veterna Medika Jurnal Klinik Veteriner* 1(1): 23-26.
- Wardana RRAA, Widyastuti SK, Antara MS. 2022. Laporan Kasus: Babesiosis dan Ehrlichiosis pada Anjing Kacang Umur 11 Tahun yang Terinfeksi Caplak *Rhipicephalus sanguineus*. *Indonesia Medicus Veterinus* 11(4): 566-578.
- Widyaningsih PO, Suartha IN, Batan IW. 2022. Laporan Kasus: Penanganan Ancylostomiosis pada Anjing Pomeranian Betina Berumur Tujuh Bulan. *Indonesia Medicus Veterinus* 11(3): 386-397.
- Wuhan YO, Tjahajati I, Haryanto A. 2022. Gejala Klinis Ehrlichiosis pada Pasien Anjing di Yogyakarta. *Jurnal Veteriner Nusantara* 5(36): 1-5.